

Sección duodenal total. Indicador confiable de maltrato físico severo

Carlos Baeza-Herrera,* Arturo Arcos-Aponte, Alín Villalobos-Castillejos,
Javier López-Castellanos y Ricardo Cortés-García

Departamento de Cirugía, Hospital Pediátrico Moctezuma, México D.F., México

Recibido en su versión modificada: 11 de enero de 2008

Aceptado: 22 de febrero de 2008

RESUMEN

Antecedentes: No es común que como consecuencia de abuso físico haya perforación de víscera hueca y mucho menos que la rotura sea de magnitud tal que seccione el duodeno en la totalidad de su circunferencia. De acuerdo con la literatura, se ha establecido que es poco probable que una lesión visceral sea causada por maltrato. El objetivo de este análisis es investigar si la sección duodenal total puede ser un indicador seguro de agresión física intencional. Las variables fueron sometidas a χ^2 , probabilidad de riesgo y prueba de homogeneidad de Cochran-Mantel-Haenzel.

Casos clínicos: Fueron estudiados cuatro niños que sufrieron maltrato físico y cuya complicación más importante fue la sección duodenal completa.

Resultados: Los niños fueron operados y la evolución fue satisfactoria; el análisis estadístico mostró $p < 0.0001$ y probabilidad de riesgo de 18.7.

Conclusiones: De acuerdo con los resultados estadísticos, la rotura duodenal en toda su circunferencia debe ser considerada un indicador de maltrato físico severo.

Palabras clave:

Síndrome del niño maltratado,
rotura duodenal, peritonitis, abdomen agudo

SUMMARY

Background: Rupture of the hollow viscera due to battered child syndrome is an unusual clinical finding and it is even less likely when we encounter total duodenum section. The literature on child abuse does not include visceral lesions as part of the spectrum. The aim of this study was to analyze if complete duodenal section is a reliable indicator of severe physical abuse. Data were statistically analyzed using chi-square tests, likelihood ratios and the Cochran-Mantel-Haenzel test.

Clinical cases: Four children were admitted with a battered child syndrome diagnosis.

Results: All participants were surgically treated and the finding was total section of the duodenum. The postoperative course was normal. Statistical tests were $p < 0.0001$ and the likelihood ratio 18.7.

Conclusion: Duodenal rupture is a statistically reliable indicator of a severe form of physical abuse in children.

Key words:

Battered child syndrome,
duodenal rupture, peritonitis, acute abdomen

Introducción

La lesión visceral es un hallazgo pocas veces observado como resultado del síndrome del niño maltratado. Sin embargo, cuando existe contusión de alguna víscera maciza, perforación de víscera hueca u otra condición como hematoma retroperitoneal, se asocia a 50% de mortalidad. Se acepta que todas las vísceras abdominales son susceptibles de sufrir lesión por este fenómeno, pero el duodeno y el yeyuno son los más comúnmente afectados.¹ Respecto a la perforación duodenal, ésta es una complicación cuyos mecanismos de producción son muy variados, pero la mayoría de las veces el

impacto es contundente, siendo en la actualidad el maltrato físico la causa conocida más frecuente.

El abuso físico de los niños continúa siendo un problema muy serio de salud pública y es causa importante de morbilidad en niños pequeños en casi todas las naciones del mundo. En Reino Unido se informa un caso de lesión muy grave por cada mil niños, y muere uno por cada diez mil como consecuencia del maltrato físico,² pero factiblemente puede ser mucho mayor el número de víctimas.

Presentamos nuestra experiencia relacionada con la lesión duodenal como efecto del maltrato físico, en la que proponemos que la variable sección duodenal total sea utilizada como indicador de maltrato.

* Correspondencia y solicitud de sobretiros: Carlos Baeza-Herrera. Oriente 158-189, Col. Moctezuma Segunda Sección, Deleg. Venustiano Carranza, 15500 México D. F., México. Tels.: (55) 5571 4057, (55) 5784 2808. Correo electrónico: hpmoctezuma@yahoo.com

Análisis estadístico

Efectuamos una revisión de la literatura de 1989 a 2004, donde observamos que de 9809 pacientes traumatizados fueron informados 260 casos de lesión del duodeno, de los cuales 46 fueron perforación secundaria a una causa distinta al abuso, 29 fueron perforación debida a maltrato físico y 11 tenían sección duodenal total o subtotal por esa misma razón. Al total estratificado se aplicó χ^2 de Pearson y la prueba de corrección por continuidad; la probabilidad de riesgo y prueba de homogeneidad de *odds* a través de la prueba de Cochran-Mantel-Haenzel, asumiendo una condición de independencia con un grado de libertad de 1. De manera relevante encontramos que la probabilidad de riesgo resultó ser de 18.7 y el resto de pruebas de validación estadística tuvo $p < 0.0001$, lo que determina que la sección duodenal total es un indicador seguro y sugiere fuertemente la existencia de maltrato físico severo (Cuadros I y II).

Presentamos cuatro pacientes que tuvimos la oportunidad de tratar, que son el propósito de este análisis y en quienes hubo gran similitud, no sólo en los hallazgos operatorios sino también en el mecanismo de producción de la lesión.

Descripción de casos

Caso 1

Niño de cuatro años de edad enviado a nuestra unidad hospitalaria procedente del Estado de México, con el antecedente de haber iniciado su padecimiento tres días antes al sufrir caída de 1.20 metros de altura lo que le provocó golpe contundente sobre el abdomen. Posteriormente presentó distensión y dolor abdominal intenso, náusea, vómito y letargo. Por lo anterior fue llevado a un hospital pediátrico del norte de la ciudad de donde nos fue referido. A su ingreso, se le encontró postrado, consciente, orientado, pálido y bien

Cuadro I

Estadísticas	χ^2 cuadrada	Grado libertad	Signos asintom
Condicionales de Cochran	14.505	1	0.000
Independiente de Mantel-H	12.004	1	0.001

Cuadro II

Estadísticas	Valor	Grado libertad	Signos asintom
χ^2 cuadrada de Pearson	14.505	1	0.000
Continuidad correcta	12.145	1	0.000
Probabilidad de riesgo	18.717	1	0.000

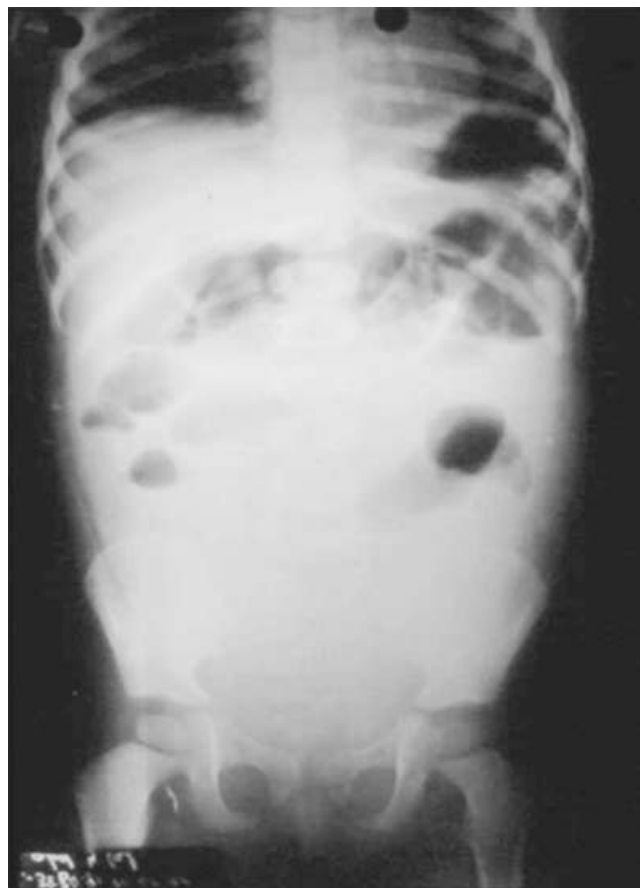


Figura 1. Estudio radiológico simple de abdomen que revela la presencia de íleo discreto y opacificación del abdomen.

hidratado. Tórax y área precordial sin problema, pero mostraba equimosis diseminadas a todo el cuerpo. El abdomen tenía signos evidentes de irritación peritoneal por lo que se inició preparación para ser llevado a sala de operaciones. Los estudios de laboratorio eran normales, excepto por leucocitosis de 11 mil; el estudio radiológico no mostró aire libre intraperitoneal (Figura 1). El PTS (*Pediatric Trauma Score*)³ fue de 10. En la sala de operaciones y mediante incisión paramediana derecha se encontró 1200 ml de sangre y sección completa de la tercera porción del duodeno. La hemorragia procedía de un ramo de la arteria gastroduodenal, a la que se hizo hemostasia mediante ligadura selectiva. Se efectuó anastomosis término-terminal.

Pasó a sala de terapia intensiva donde se confirmó que la lesión había sido por maltrato propinado por el padrastro. Permaneció durante 10 días, periodo en el que la mejoría permitió el alta sin complicaciones. Fue puesto a disposición del Ministerio Público.

Caso 2

Niño de 3 años de edad oriundo de la Ciudad de México que ingresó con antecedente de caída de 1 m de altura, con

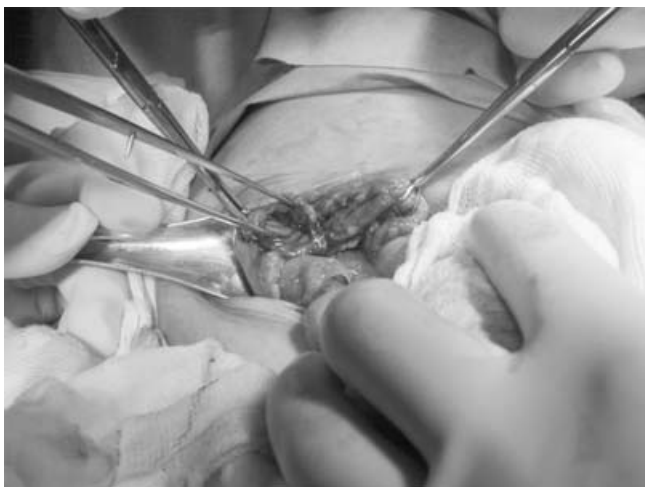

Figura 2. Transoperatorio que muestra la totalidad de la circunferencia duodenal seccionada. Hay signos evidentes de peritonitis.

impacto sobre el abdomen que aparentemente no tuvo mayor repercusión clínica, accidente que se repitió en otra ocasión días después, habiendo entonces vómito biliar, dolor abdominal intenso, mal estado general y datos de irritación peritoneal, motivo por el cual fue llevado a un hospital pediátrico del sur de la ciudad de donde se trasladó al Hospital Pediátrico Moctezuma.

A su ingreso lo encontramos neurológicamente íntegro y con aumento de volumen en región temporal derecha, reflejos pupilares normales y hematoma y equimosis auricular bilateral, así como dermoexcoriaciones no recientes en cara. La sonda gástrica que traía drenaba líquido biliar abundante. Los exámenes de laboratorio mostraban leucocitosis de 23 mil. En el tórax se observó equimosis circular en la región costal derecha. El abdomen estaba dilatado, sin peristalsis, doloroso y sobre el epimesogastrio se apreciaba gran equimosis. Extremidades pélvicas con múltiples equimosis. Genitales normales. Los exámenes de laboratorio no sufrieron alteraciones y no se practicó estudio radiológico. El PTS fue de 12. Casi de inmediato fue llevado a sala de operaciones donde se le efectuó laparotomía exploradora, encontrando sección duodenal total de la tercera porción del duodeno (Figura 2), hematomas del epiplón mayor y del mesenterio y peritonitis generalizada; se efectuó gastroyeyunoanastomosis en asa de Braun, aislamiento duodenal con sonda posvateriana, omentectomía parcial y colocación de drenajes. Por lo encontrado en el estudio físico, se investigó y se demostró que las lesiones habían sido causadas por agresión intencional reiterada sufrida en el interior del hogar.

Caso 3

Niña de dos años cuatro meses de edad, con antecedente de fractura supracondílea izquierda al año de edad por la que requirió tratamiento quirúrgico. Inició el padecimiento que motivó su hospitalización, según refirió la madre, posterior a

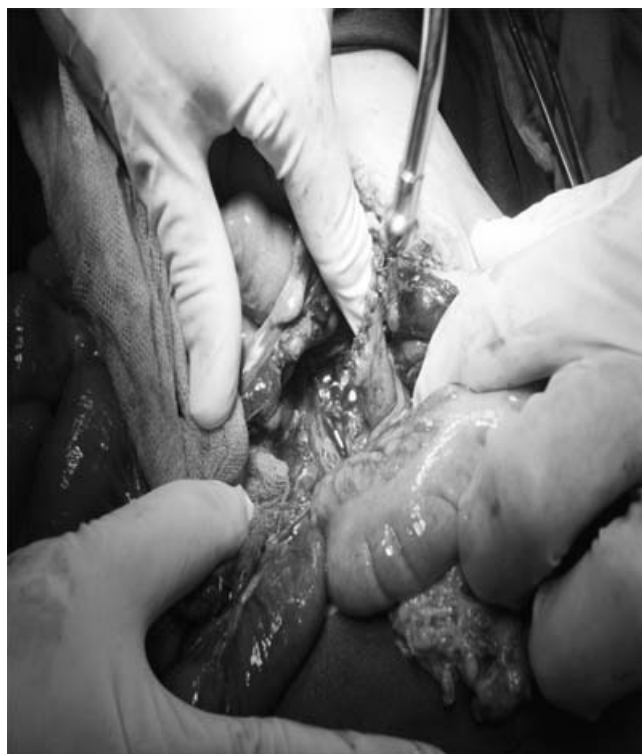

Figura 3. Construcción del muñón duodenal, nótese el grado de inflamación peritoneal.

una caída de su propia altura golpeándose sobre el abdomen, lo que le condicionó dolor abdominal y vómito biliar. Casi de inmediato, refirió la interrogada, la observó en mal estado general e hiporreactiva, por lo que fue llevada a consulta a un hospital de su colonia de donde se nos remitió. En el estudio físico se la encontró consciente, pálida y ligeramente deshidratada, con cráneo y tórax sin problema. El abdomen mostraba equimosis epigástrica, distensión abdominal, sin peristalsis y signos francos de irritación peritoneal. Genitales aparentemente normales. Portaba una sonda gástrica por donde drenaba abundante líquido biliar. Los estudios de laboratorio fueron normales. El PTS fue de 10. Se le dieron las primeras medidas asistenciales y fue llevada a sala de operaciones, donde se efectuó laparotomía exploradora encontrando 400 ml de sangre, sección completa de la tercera porción del duodeno (Figura 3) y laceración de la raíz del mesenterio. Se le efectuó aislamiento del muñón duodenal y drenaje posvateriano, gastroyeyunoanastomosis en asa de Braun y colocación de drenajes intraperitoneales.

Fue enviada a sala de terapia intensiva donde evolucionó de manera desfavorable ya que continuaba con signos de irritación peritoneal, por lo que fue reoperada 10 días más tarde encontrando perforación de colon, la cual fue reparada. La evolución fue satisfactoria. Sufrió varicela durante su estancia. Se demostró que el padrastro la golpeaba. Fue puesta a disposición del Ministerio Público.

Caso 4

Niña de 3 años de edad procedente de la Ciudad de México que ingresó a sala de urgencias con el antecedente de haber iniciado su padecimiento tres días antes de la hospitalización con vómito biliar, fiebre y ausencia de evacuaciones. Era paciente ya identificada previamente como maltratada. A su ingreso se la encontró en malas condiciones generales, pálida, deshidratada y en el abdomen indicios de perforación de víscera hueca. Se le practicó estudio radiológico simple de abdomen que mostró niveles hidroaéreos y opacidad pélvica (Figura 4). Se le practicaron estudios de laboratorio hallando hemoglobina de 10 g/dl, leucocitos de 19 mil y tiempos de tendencia hemorrágica normales. Química sanguínea normal. El PTS fue de 10. Se le dieron las primeras medidas terapéuticas y fue llevada a quirófano donde, mediante laparotomía media supra e infraumbilical, se encontró sección duodenal total de la tercera porción del duodeno, así como peritonitis generalizada. El páncreas estaba contundido. Se le efectuó anastomosis término-terminal siendo dada de alta 15 días después. El padrastro fue el agresor y la madre biológica intentó sobornar a los cirujanos a fin de que el padrastro quedara exonerado. La niña fue dada de alta tres semanas después y puesta a disposición del Ministerio Público.

Discusión

Los mecanismos mediante los cuales el duodeno es roto, además de las heridas penetrantes, están relacionados con fenómenos bien conocidos. El más frecuente sin duda alguna es cuando el duodeno queda atrapado entre un golpe sobre el mesogastrio y la columna vertebral. Otra causa es cuando estando cerrado el píloro, una fuerza contundente, repentina y violenta hace que la presión intraluminal aumente y perfora el intestino; y finalmente, eventos de desaceleración o compresión bruscos como el síndrome del cinturón de seguridad, que puede conducir a un aumento de la presión transmural y la ruptura.⁴ Se menciona que la fractura por distracción-flexión de las vértebras L1 y L2 conocida como fractura de Chance, puede estar asociada.

En el pasado, esta complicación era producto casi siempre de golpes contundentes, generalmente atropellamientos, en los que podía haber además de la lesión del tubo digestivo, participación del páncreas y la vía biliar con o sin necrosis o avulsión periampular.^{5,6} Sin embargo, en la literatura reciente se ha observado que esta complicación es frecuentemente el resultado de maltrato, que se ha incrementado en asiduidad debido a que la identificación del fenómeno es más ágil quizá por las nuevas regulaciones legales al respecto.⁷

Por otro lado, la amplia gama de manifestaciones clínicas que se observan se debe a que la perforación del duodeno se acompaña de salida de su contenido hacia la cavidad peritoneal, lo que hace que parezca una gran quemadura dada la liberación de líquido y enzimas irritantes vertidas hacia la cavidad.⁸

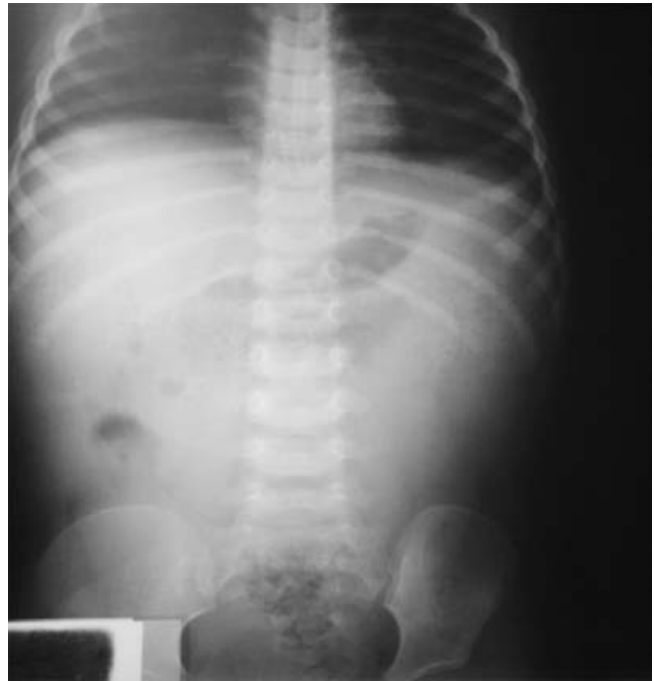

Figura 4. Estudio radiológico simple de abdomen que evidencia signos más notorios de peritonitis. La cantidad de aire es escasa y las opacidades distal y pélvica son notorias.

Con relación al diagnóstico clínico, los datos son inespecíficos si la ruptura es retroperitoneal, pero se ha referido que el vómito biliar y el dolor abdominal son una constante;⁹ por otro lado, si no existe neumoperitoneo en el estudio radiológico simple de abdomen, es extraordinariamente difícil identificar la lesión en las primeras horas. Shilyansky y colaboradores,¹⁰ estudiando la capacidad de discernimiento de los recursos de diagnóstico disponibles, encontraron que en nueve pacientes perforados la tomografía axial computarizada identificó aire libre en todos, y en ninguno de los que no lo estaban. No obstante, otros autores¹¹ advierten que tiene limitaciones aún en casos de perforación, ya que de cinco pacientes sólo en tres fue de utilidad. La duodenografía¹² suele coadyuvar.

Respecto al diagnóstico de maltrato, son muchos los indicios que contribuyen a identificar el fenómeno: la presencia de lesiones típicas como quemaduras de cigarrillo, huellas de la plancha o de cables metálicos en la piel del niño, quemaduras denominadas en "calcetín" y las perineales, vestigios específicos cuando existe abuso sexual, fracturas en distinta fase de cicatrización y las helicoidales, un niño con retraso psicomotor o alguna otra discapacidad, perforación de intestino proximal, presencia de síndromes como el del "niño sacudido" o de las "orejas de latón" y proceder de una familia desintegrada donde existe sustitución de la figura paterna por la de "padrastro", entre otros (Loredo).

La razón para ponderar que la sección duodenal es marcador útil de agravio físico intencional es porque es un hallazgo común. Gaines y colaboradores,¹³ en un estudio de

30 casos de lesión duodenal, encontraron que la segunda causa después del atropellamiento fue el maltrato físico. Otra investigación establece que de siete casos referidos como consecuencia de maltrato, cuatro fueron por abuso y de ellos, dos tuvieron sección completa del duodeno y en el resto la ruptura alcanzó las dos terceras partes de la circunferencia. En dos de ellos, además, hubo avulsión e isquemia proximal a la ruptura.¹⁴ De acuerdo con la serie de Clendenon y colaboradores,¹⁵ de 42 niños que sufrían lesión duodenal, 33 fueron por impacto contundente y de ellos, ocho fueron por maltrato, pero no refieren cuántos sufrieron perforación.

El manejo de la ruptura duodenal es decisión última de quien opera. Sin embargo, se ha recomendado que a esos enfermos se les efectúe anastomosis en primera intención, reparación primaria, colocación de un tubo de duodenostomía lateral o de yeyunostomía retrógrada, exclusión pilórica o, incluso, diverticulización.^{16,17}

Los casos que presentamos son muy representativos y llama la atención que todos los pacientes aquí descritos sufrieron sección completa del duodeno, que corresponde a la variedad IV de Moore,¹⁸ y significa que el golpe debió haber sido de gran fuerza, dejando como nula la posibilidad de que la caída fuera el posible factor desencadenante. Al respecto, se ha demostrado en forma fehaciente que las caídas, y menos de poca altura, estadísticamente hablando, no explican una lesión de esta magnitud.¹⁹

Con el análisis de los casos de la literatura¹⁻²³ queda establecido que cuando un niño menor de cuatro años de edad sufre sección completa o casi completa del duodeno, es muy elevada la posibilidad de que haya sido maltratado físicamente.

Por lo anterior, es válido lo que algunos autores afirman¹³ que "siendo el maltrato casi universal, qué de raro tiene que haya ese tipo de lesión duodenal por abuso en hospitales generales, hospitales de niños, en Estados Unidos, Islas Británicas, Nueva Zelanda, Bélgica y Canadá". Por lo tanto, es congruente pensar que esta complicación puede suceder como consecuencia de abuso físico.

Una vez que se ha resuelto el problema médico-quirúrgico, deberá atenderse de manera igualmente cuidadosa el aspecto legal de esos niños que tienen la desgracia de ser maltratados. Además de avisar en forma oportuna al Ministerio Público, la institución asistencial debe tener la capacidad educacional adecuada a fin de que su personal esté actualizado en todos los aspectos que se requieren cuando los niños son agredidos físicamente. Cuando el problema se

atiende a nivel de un consultorio privado, el médico tiene la obligación legal de dar aviso a las autoridades competentes y promulgar la necesidad de que le sean resueltos al niño maltratado los problemas de salud, de convivencia, legales y asistenciales, de manera simultánea y eficiente.

Referencias

1. Kleinman KP, Brill WP, Winchester P. Resolving duodenal-jejunal hematoma in abused children. *Radiology* 1986;160:741-742.
2. Champion M, Richards CA, Boddy SA. Duodenal perforation: a diagnostic pitfall in non-accidental injury. *Arch Dis Child* 2002;87:432-433.
3. Tepas, JJ, Mollit DL, Talbert JL. The Pediatric Trauma Score as a predictor of injury severity in the injured child. *J Pediatr Surg* 1987;22:14-18.
4. Carrillo HE, Richardson DJ, Miller BF. Evolution in the management of duodenal injuries. *J Trauma* 1996;40:1037-1040.
5. Khelif K, De Laet HC. Traumatic duodenal necrosis with avulsion of Vater's papilla in a child. *J Pediatr Surg* 2006;41:E21-E23.
6. Champault A, Roudie J, Smadja C. Traumatic duodenal necrosis with periampullary duodenal detachment. *J Pediatr Surg* 2004;39:1136-1137.
7. Perea AM, Loredó AA. Aspectos legales del maltrato infantil: Perspectiva pediátrica en un centro hospitalario de tercer nivel de atención. En: Loredó AA, editor. *Maltrato en niños y adolescentes*. México: Editores de Textos Mexicanos; 2004. pp. 317-332.
8. Degiannis E, Boffard K. Duodenal injuries. *Br J Surg* 2000;87:1473-1479.
9. Baeza CH, Ortiz Alz, Osorio CDA, García LMC, Nájera HMG, Domínguez STP. Enfermedad quirúrgica por maltrato. En: Loredó AA, editor. *Maltrato en niños y adolescentes*. México: Editores de Textos Mexicanos; 2004. pp. 120-142.
10. Shilyansky J, Pearl RH, Kreller M, Sena ML, Babyn SS. Diagnosis and management of duodenal injuries in children. *J Pediatr Surg* 1997;32:880-886.
11. Desai KM, Dorward GI, Minkes KR, Dillon AP. Blunt duodenal injuries in children. *J Trauma* 2003;54:640-646.
12. Timaran HC, Daley JB, Enderson LB. Role of duodenography in the diagnosis of blunt duodenal injuries. *J Trauma* 2001;51:648-651.
13. Gaines AB, Shultz SB, Morrison K, Ford H. Duodenal injuries in children: Beware of child abuse. *J Pediatr Surg* 2004;39:600-602.
14. Bowkett B, Kolbe A. Traumatic duodenal perforation in children: child abuse a frequent cause. *Austr NZJ Surg* 1998;68:380-382.
15. Clendenon JN, Meyers RL, Nance ML, Scaife ER. Management of duodenal injuries in children. *J Pediatr Surg* 2004;39:964-968.
16. Ladd PA, West WK, Rouse MT, Scherer LR, Rescorla JF, Engum AS, Grosfeld LJ. Surgical management of duodenal injuries in children. *Surgery* 2002;132:748-753.
17. Boffard ED. Duodenal injuries. *Surgery* 2000;87:1473-1479.
18. Moore EE, Cogbill TH, Malangoni MA. Organ injury scaling. Pancreas, duodenum, small bowel, colon and rectum. *J Trauma* 1990;30:1427-1429.
19. Huntimer CM, Muret-WS, Leland NL. Can falls on stairs result in small intestine perforation due to child abuse? *Pediatrics* 2000;106:301-305.
20. Jamieson DH, Babyn DH, Pearl R. Imaging gastrointestinal perforation in pediatric blunt abdominal trauma. *Pediatr Radiol* 1996;26:188-194.
21. Grosfeld LJ, Rescorla JF, West WK, Vane WV. Gastrointestinal injuries in childhood: analysis of 53 patients. *J Pediatr Surg* 1989;24:580-583.
22. Bulas ID, Taylor AG, Eichelberger RM. The value of CT detecting bowel perforation in children after blunt abdominal trauma. *AJR* 1989;153:561-564.
23. Kunin RJ, Korobkin M, Ellis HJ, Francis RI, Kane MN, Siegel ES. Duodenal injuries caused by blunt abdominal trauma: value of CT in differentiating perforation from hematoma. *AJR* 1993;160:1221-1223.