

# Características clínicas e histopatológicas del melanoma maligno en el Hospital General “Dr. Manuel Gea González”

Marcia Káram-Orantes,<sup>a</sup> Sonia Toussaint-Caire,<sup>b</sup> Judith Domínguez-Cherit<sup>c\*</sup> y Elisa Veja-Memije<sup>a</sup>

Departamentos de <sup>a</sup>Dermatología, <sup>b</sup>Dermatopatología y <sup>c</sup>Cirugía, Hospital General “Dr. Manuel Gea González”, Secretaría de Salud, México D.F., México

Recibido en su versión modificada: 6 de agosto de 2007

Aceptado: 8 de febrero de 2008

## RESUMEN

**Antecedentes:** El melanoma maligno es una neoplasia derivada de los melanocitos que suelen localizarse en la unión dermoepidérmica. A pesar de que su incidencia es baja, menor de 10%, 75% de las muertes por cáncer cutáneo se debe a esta neoplasia. Existen cuatro variantes: de extensión superficial, léntigo melanoma maligno, acral lentiginoso y nodular. En la población caucásica predomina el melanoma de extensión superficial; en series mexicanas se ha encontrado que prevalece el nodular. El objetivo de este estudio fue describir los casos de melanoma maligno del Hospital General “Dr. Manuel Gea González” para establecer la frecuencia de presentación y el subtipo clínico.

**Métodos:** Se realizó estudio retrospectivo, descriptivo y transversal, de marzo de 1981 a diciembre del 2006, de los pacientes con melanoma; se registró sexo, edad, residencia, ocupación, evolución de la lesión, topografía y manifestaciones clínicas. Histológicamente se valoró el índice de Breslow y el nivel de Clark.

**Resultados:** Se incluyeron 165 pacientes, de los cuales 112 fueron del sexo femenino y 53 del masculino. La localización más frecuente fue la extremidad inferior. El melanoma acral lentiginoso fue el que mostró mayor prevalencia.

**Conclusiones:** En esta serie los subtipos con mayor prevalencia fueron el melanoma acral lentiginoso y el léntigo maligno melanoma, a diferencia de otras series donde se informa el nodular y el de extensión superficial. La proporción mujer:hombre fue de 2.1:1, mayor a la indicada en otras series.

## Palabras clave:

Melanoma, melanoma acral lentiginoso, melanoma nodular, melanoma de extensión superficial

## SUMMARY

**Background:** Melanoma is a type of tumor that arises from melanocytes generally located in the dermoepidermal junction. Although melanoma is found in less than 10% of cases, mortality is high representing 75% of deaths attributed to cutaneous cancer. There are four major subtypes: Superficial spreading melanoma, lentigo malignant melanoma, acral lentiginous melanoma and nodular melanoma. Superficial spreading melanoma is the most common type among Caucasians. In a Mexican case series, the nodular type is the most common type reported. The aim of this study was to determine the most common type seen at our medical facility.

**Methods:** We analyzed patient's medical records from March 1981 to December 2006. Demographic data included sex, age, place of residence, occupation, tumor progression, location and clinical description. Histologically we evaluated tumor thickness using the Breslow scale; invasion was measured using the Clark scale. This is a descriptive, cross-sectional and retrospective study.

**Results:** 165 patients were studied, 112 were females and 53 males. The most common location was the lower limb. Acral lentiginous melanoma was the most common subtype.

**Conclusions:** Our findings differ from the other series where they report nodular and superficial spreading melanoma as the most common types. The most common subtypes in our study were acral lentiginous melanoma and lentigo malignant melanoma among females, with a ratio of female-male of 2.1:1

## Key words:

Melanoma, acral lentiginous melanoma, nodular melanoma, superficial spreading melanoma.

## Introducción

El cáncer de piel en nuestro país ocupa el segundo lugar de las neoplasias malignas, con una frecuencia de 13.6%.<sup>1</sup>

El melanoma es una neoplasia derivada de melanocitos, los cuales se localizan mayormente en la unión dermoepidérmica pero también se encuentran en matriz del pelo, epitelio de la retina, úvea y oído interno.

Es el tercer cáncer de piel después del carcinoma basocelular y del epidermoide, con frecuencia menor a 10%, no obstante 75% de las muertes por cáncer cutáneo se debe a esta neoplasia.<sup>2</sup>

El aumento de la incidencia anual en la raza blanca de Estados Unidos, Australia y Europa, de 4 a 8%, es un dato epidemiológico relevante; sin embargo, no debe extrapolarse a nuestra población por tener genotipo y fototipo diferentes.

\*Correspondencia y solicitud de sobretiros: Judith Domínguez-Cherit. Departamento de Dermatología, Hospital General “Dr. Manuel Gea González”, Calz. de Tlalpan 4800, Col. Sección XVI, Deleg. Tlalpan, 14080 México D.F., México. Tel.: (55) 5606 2989. Correo electrónico: magica\_karam@yahoo.com

A pesar de que la consulta por melanoma ha aumentado en algunos centros dermatológicos y oncológicos, el Registro Nacional del Cáncer y el Registro Histopatológico de Neoplasias en México de la Secretaría de Salud no reflejan un aumento en la incidencia anual de esta patología, que se mantiene alrededor de uno por 100 mil habitantes.<sup>3</sup>

Los agentes que más contribuyen al desarrollo de melanoma son los factores asociados a transmisión genética y, principalmente, la exposición a los rayos ultravioleta,<sup>4</sup> particularmente las exposiciones intermitentes asociadas a quemaduras solares, sobre todo durante la niñez. Aun cuando se ha comprobado el desarrollo de melanoma maligno en animales por exposición solar,<sup>5</sup> no se conoce el mecanismo exacto por el cual las ondas solares producen este tumor.

También se sabe que no sólo los rayos ultravioleta B contribuyen a su desarrollo sino también los rayos ultravioleta A, ya que su frecuencia ha aumentado con el uso de camas bronceadoras que emiten exclusivamente este tipo de rayos.<sup>4</sup> Sin embargo, los rayos ultravioleta B siguen siendo los iniciadores de las lesiones precursoras.

En la población mexicana el fototipo más frecuente es el IV/V debido al aumento del pigmento y de la dispersión de los melanosomas, por lo tanto tiene mayor protección contra los rayos ultravioleta y menor riesgo de padecer cáncer de piel.

Se ha visto que el riesgo de melanoma en la raza negra es 5 a 18 veces menor que en los caucásicos (fototipo I/II), mientras que en los hispanos es 3.5 a 4.5 veces menor.<sup>6</sup>

Existen cuatro variantes clinicopatológicas: melanoma de extensión superficial, nodular, léntigo maligno y acral lentiginoso. La forma clínica más frecuente en anglosajones es el melanoma de extensión superficial, que se presenta en 60 a 70% de los casos, siendo el acral lentiginoso el de más baja frecuencia, con 5 a 10% de los casos. Sin embargo, en los asiáticos e hispanos este último tiene mayor incidencia,<sup>7</sup> llamando la atención que no abarca áreas fotoexpuestas.

En cuanto a los pacientes hispanos se ha visto que generalmente acuden a consulta en estadios muy avanzados, ya que suelen creer que su fototipo los protege del sol y que tienen poca probabilidad de desarrollar cáncer,<sup>8</sup> así como por la falta de cultura o educación en el cuidado de la piel.

En un estudio realizado por Feun y colaboradores en el Hospital Jackson Memorial de Miami,<sup>9</sup> se estableció que la mayoría de los hispanos presenta melanoma en tronco, extremidades superiores e inferiores, y que la sobrevida y el tratamiento fueron más favorables que para los no hispanos. También se comparó la incidencia entre individuos hispanos de Puerto Rico y Nuevo México y sujetos de raza negra; los primeros tuvieron 1.6 a 3.7 más riesgo que los segundos. En este estudio, la topografía más frecuente fue la pierna, tanto en raza negra como en hispanos.<sup>10</sup> Sin embargo, en un estudio realizado por Vázquez y colaboradores,<sup>11</sup> la topografía más común fueron las plantas, como se observa en los asiáticos. En este mismo estudio, el tipo más común fue el melanoma de extensión superficial seguido del acral lentiginoso, el nodular y el léntigo maligno.

Kazuyuki y colaboradores analizaron 1174 pacientes japoneses con melanoma; encontraron la misma frecuencia en ambos sexos, con mejor sobrevida para el sexo femenino.

El tipo de melanoma más frecuente en ambos sexos fue el acral lentiginoso, comprendiendo 50% de los casos. El subtipo que mostró peor pronóstico fue el nodular, y tanto la profundidad (índice de Breslow) y el nivel de invasión (nivel de Clark) fueron factores importantes para el pronóstico.<sup>12</sup> En México se han realizado algunas investigaciones en pacientes con melanoma, las cuales han señalado al melanoma nodular como el tipo más frecuente.<sup>13-15</sup>

El diagnóstico de melanoma maligno es clínico e histopatológico. Para el primero, además de la observación de las lesiones se utiliza el dermatoscopio, que permite ver la lesión a mayor aumento y los patrones pigmentarios. Sin embargo, el diagnóstico definitivo se hace con el estudio histopatológico, con el cual se puede medir la profundidad y el nivel de invasión, importantes para el tratamiento y sobrevida del paciente.

El objetivo del estudio fue describir los casos de melanoma maligno para establecer la frecuencia de presentación y subtipo clínico.

## Material y métodos

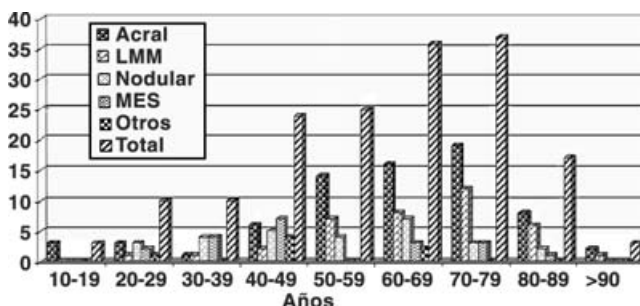
Se realizó un análisis de los registros de melanoma maligno del Departamento de Dermatopatología, Servicio de Dermatología, Hospital General "Dr. Manuel Gea González", del 1 de marzo de 1981 al 31 de diciembre de 2006. Las variables estudiadas fueron sexo, edad, residencia, ocupación, descripción clínica, tiempo de evolución y diagnóstico.

Se revisaron además las laminillas correspondientes a cada caso para establecer el índice de Breslow y nivel de Clark, así como la invasión vascular, micrometástasis, regresión e invasión neural.

Los datos fueron analizados con estadística descriptiva, cálculo de proporciones y medidas de tendencia central.

## Resultados

Se analizaron 165 pacientes, de los cuales 112 (67.8%) fueron del sexo femenino y 53 (31.9%) del masculino, con una proporción mujer:hombre de 2.1:1; la edad promedio fue de 59 años (rango 18 a 98 años). Las décadas más afectadas fueron entre los 60 a 69 años y entre los 70 y 79 años, con un total de 73 pacientes (44.2%) (Figura 1).



**Figura 1.** Subtipos de melanoma maligno por grupo de edad. LMM=léntigo melanoma maligno, MES=melanoma de extensión superficial.

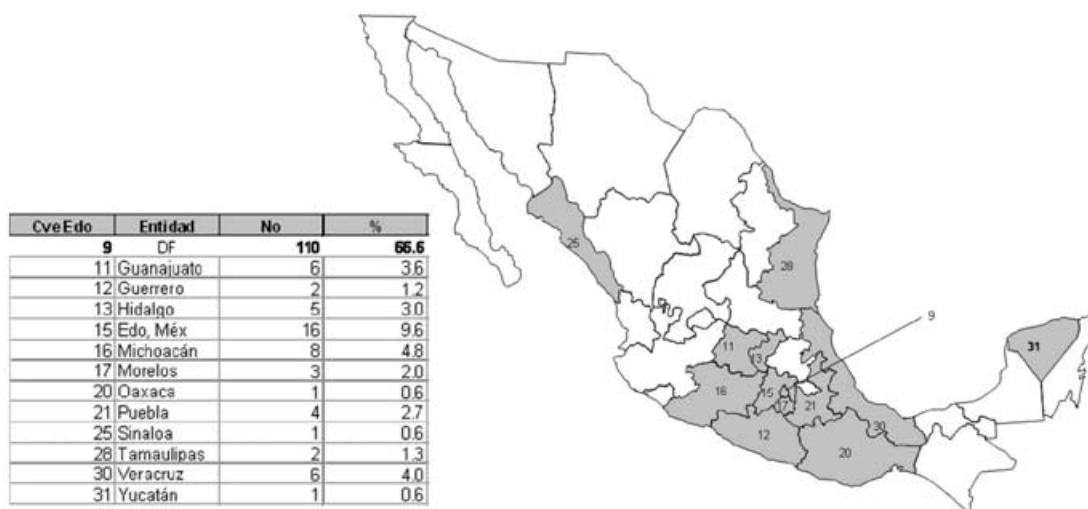


Figura 2. Región geográfica de procedencia.

El lugar de procedencia más frecuente fue el Distrito Federal, con 110 pacientes (66.6%) (Figura 2). La mayoría de los pacientes tenía entre uno y tres años de evolución de la enfermedad, representando 50.9%. La distribución de las lesiones por frecuencia fue de la siguiente forma: extremidad inferior, cabeza y cuello, extremidad superior y tronco (Figuras 3 y 4). De los localizados en extremidad inferior, 58 fueron acrales.

Se describió el tamaño de 113 lesiones; la mayor parte midió entre 2 y 3.9 cm (32.3%).

El subtipo clínico más común en esta serie fue el melanoma acral lentiginoso, seguido del léntigo melanoma maligno, nodular y el melanoma de extensión superficial (Figura 5). Todos los subtipos predominaron en las mujeres, de las cuales 67.3% se dedicaba al hogar.

El melanoma acral lentiginoso se presentó en 71 pacientes (43%), en 26 fue subungueal y en 44 acral lentiginoso (27 con patrón de crecimiento vertical que indica invasión).

Hubo predominio de presentación en la planta del pie (talón) respecto a la palma. La forma ungueal afectó de

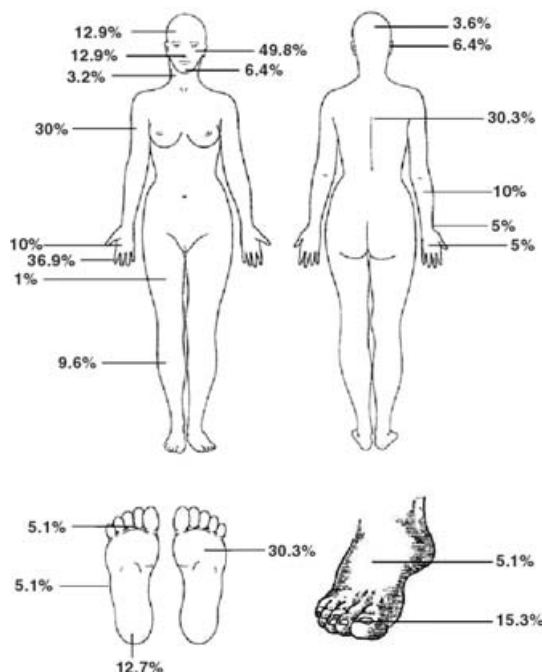


Figura 3. Distribución de los casos de melanoma en el sexo femenino.

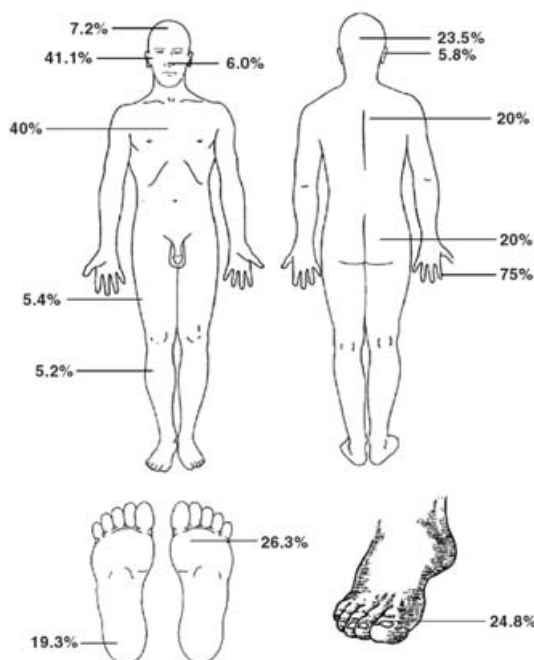


Figura 4. Distribución de los casos de melanoma en el sexo masculino.

forma equivalente uñas de pie y mano, con predominio en el aparato ungueal del primer dedo del pie y del dedo índice. El segundo en frecuencia fue el léntigo melanoma maligno con 39 pacientes (23.6%); la localización más frecuente fue la mejilla, con 23 casos (Figura 5).

La forma nodular representó 17%, con 28 pacientes, siendo la localización más común la extremidad superior y cara (Figura 5). El de menor frecuencia fue el melanoma de extensión superficial con 20 pacientes (12.1%), donde la principal localización fue el tronco (Figura 5).

Dentro de los otros tipos de melanoma se encontraron cuatro metastásicos, dos de origen conocido, uno meníngeo y el otro de melanoma cutáneo previo; dos melanomas de mucosas, ambos localizados en genitales, labios mayores, y un melanoma spitzoide (Figura 5).

El índice de Breslow más frecuente fue  $<0.76$  mm y el nivel de Clark I, con 32 (19.3%) y 54 (32.7%) casos, respectivamente. Se catalogaron 52 (31.5%) casos *in situ*.

Otros parámetros que se determinaron histológicamente fueron ulceración, invasión neural, micrometástasis, invasión vascular, regresión y si el melanoma se originaba de un nevo; 36 casos presentaron ulceración (22 de tipo acral), dos invasión neural, seis micrometástasis, nueve se originaron de un nevo previo, siendo el congénito el más frecuente. Sólo dos presentaron regresión.

## Discusión

De acuerdo con lo descrito,<sup>1</sup> la incidencia de melanoma maligno en México es aproximadamente de uno por 100 mil habitantes, sin embargo, la cifra seguramente es mayor ya que en el país existe un subregistro de los tumores.

Se sabe que el melanoma maligno es más frecuente en raza blanca y que en hispanos el riesgo de desarrollarlo es 3.5 a 4.5 menor que en los caucásicos.<sup>6</sup>

Esto se relaciona con el grado de pigmentación y la distribución de melanosomas, que confieren mayor protección a los de piel oscura.<sup>7</sup>

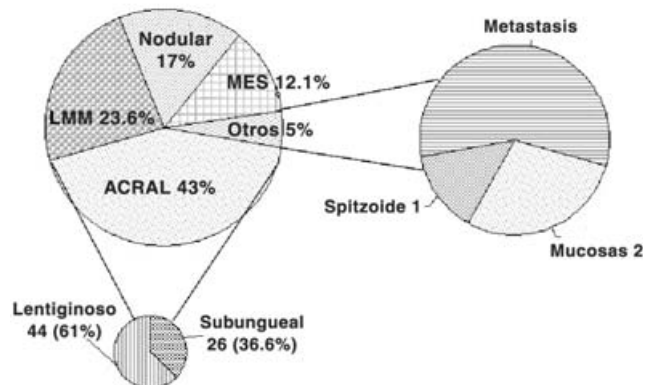


Figura 5. Subtipos de melanoma maligno.

La incidencia de melanoma en nuestro país es muy baja en relación con la de Estados Unidos, donde existen 16 casos por 100 mil habitantes, y menor aún comparándola con la de los países con mayor incidencia (Australia, Nueva Zelanda), donde hay 45 casos por cada 100 mil habitantes.<sup>3</sup>

Aunque en la mayoría de las series, tanto nacionales como internacionales, el melanoma es más frecuente en mujeres, en la nuestra se observó una proporción mucho mayor, de 2.1:1, a diferencia de las publicadas: 1:1, 1.2:1; 1.6:1; 1.8:1 y 1.5:1.<sup>2,12-14,16-18</sup>

Cuarenta y tres por ciento de los pacientes correspondió al grupo de 60 a 80 años, siendo un poco más alta la edad de presentación que en las otras series, donde se informa mayor frecuencia en la quinta década.<sup>13,17,18</sup>

La presentación en menores de 40 años fue de 14%, más alta que en las series mexicanas, donde se ha registrado 3%,<sup>13</sup> sin embargo, muy por debajo de la señalada en Australia, donde el melanoma es la principal causa de cáncer en pacientes de 15 a 44 años.<sup>19</sup>

En cuanto a la topografía, en la literatura se indica que la región más afectada en las mujeres es la extremidad inferior, en lo cual coincidieron nuestros resultados, sin embargo, en hombres fue diferente, siendo la extremidad inferior la más afectada y no el tronco, como se informa generalmente.<sup>13</sup> Probablemente esto se deba a que en nuestra población el melanoma acral tiene mayor incidencia en comparación con los otros subtipos.

El tipo de melanoma más observado fue el acral lentiginoso, con 43% de los casos, diferente a lo registrado en otras series mexicanas, donde el de mayor presentación fue el nodular<sup>13-15,18</sup> (Figura 6), y a lo descrito en la literatura anglosajona, en la cual predomina el melanoma de exten-

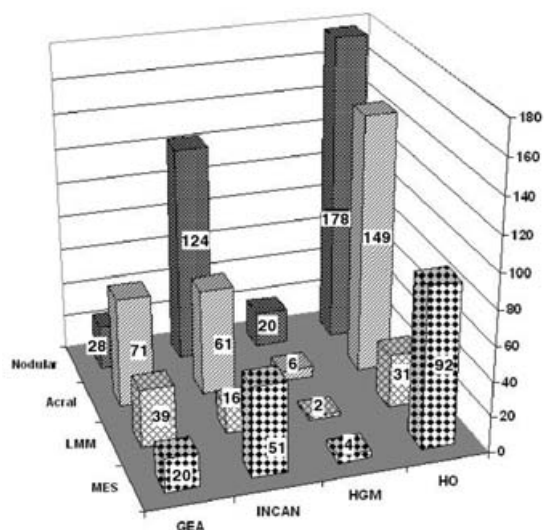


Figura 6. Variedad clinicopatológica en series mexicanas. HO=Hospital de Oncología, Instituto Mexicano del Seguro Social, HGM=Hospital General de México, Secretaría de Salud, INCAN=Instituto Nacional de Cancerología, Secretaría de Salud, GEA = Hospital General "Dr. Manuel Gea González", LMM=léntigo melanoma maligno, MES=melanoma de extensión superficial.



sión superficial; en nuestro estudio éste fue el de menor frecuencia, con 12.1%.

Se ha descrito que el melanoma acral representa de 39 a 60% de los casos en caucásicos,<sup>20,21</sup> de 51 a 82% en asiáticos,<sup>22-24</sup> de 71 a 72% en afroamericanos,<sup>21,25</sup> y casi de 100% en hispanos.<sup>26</sup> A pesar de la alta prevalencia de melanoma acral en hispanos, se ha demostrado que la frecuencia en todas las razas es la misma, pero se observa en mayor proporción en pacientes de piel oscura ya que éstos presentan en menor cantidad los otros subtipos.<sup>27</sup>

Dentro de los melanomas acrales, 26 (36.6%) fueron subungueales, más frecuentes en mujeres con una proporción de 1.6:1 respecto a los hombres, y equivalentes en uñas de mano y pie, con 13 casos respectivamente. La variación consistió en la localización, siendo el dedo índice el más afectado, a diferencia del dedo pulgar que es el más informado.<sup>28</sup> En la uña del pie el primer dedo fue el más común, como se refiere en la literatura.

De los 71 casos de melanoma acral lentiginoso, 27 presentaron patrón vertical que indica melanoma nodular, sin embargo, se incluyeron en aquel grupo ya que existía una lesión pigmentaria previa y no una lesión exofítica.

Otra diferencia fue que el léntigo maligno melanoma se presentó en segundo lugar de frecuencia, con 23.6% de casos, contrario a las series de otros autores mexicanos, en las cuales se encontró en 5 a 7%.<sup>13,18</sup> Probablemente el aumento de este tipo sea la difusión que se ha dado en los últimos años a la importancia de acudir al médico ante cualquier lesión hiperpigmentada en cara.

En tercer lugar se encontró al subtipo nodular (17%), la mayoría localizado en extremidad superior; en las series mexicanas,<sup>13-15,18</sup> este subtipo ha sido el predominante. Con probabilidad esta alta frecuencia se deba a que los centros de estudio son de concentración, a los cuales generalmente los pacientes llegan en etapas muy avanzadas con crecimiento vertical, y donde clínicamente es imposible determinar si iniciaron con una lesión hiperpigmentada.

Este subtipo de melanoma fue el segundo en frecuencia en presentar ulceración, antecedido por el acral lentiginoso. A pesar de encontrar estos casos en estadio avanzado, el nivel de Clark más prevalente fue el tipo I y el índice Breslow fue <0.76 mm, lo que nos muestra que la mayoría de nuestros pacientes recibió diagnóstico en fases tempranas. En resumen nuestro estudio mostró resultados diferentes a los informados en otras series mexicanas, siendo las presentaciones más frecuentes el melanoma acral lentiginoso y el léntigo melanoma maligno. También existió una proporción de casos femeninos mayor a la registrada en la literatura.

Debido a las diferencias en genotipo y fenotipo respecto a los otros países donde se estudia al melanoma, es importante realizar investigaciones enfocadas a nuestra población.

Al ser este el primer trabajo descriptivo de melanoma maligno cutáneo en nuestro hospital, permitirá establecer las bases para elaborar trabajos analíticos futuros.

## Referencias

1. Secretaría de Salud, Dirección General de Epidemiología. Registro Histopatológico de Neoplasias Malignas. México: Secretaría de Salud; 2001.
2. NCI CancerNet Database.
3. PAC-MG "Programa de Actualización Continua para el Dermatólogo" Libro 9. Primera edición. México: 2000.
4. **Donawho C, Wolf P.** Sunburn, sunscreen, and melanoma. *Curr Opin Oncol* 1996;8:159-166.
5. **Noonan F, Recio J, Takayama H.** Neonatal sunburn and melanoma in mice. *Nature* 2001;413:271-172.
6. **Kalter Dc, Goldberg LH, Rosen T.** Darkly pigmented lesions in dark skinned patients. *J Dermatol Surg Oncol* 1984;10:876-881.
7. **Halder RM, Ara CJ.** Skin cancer and photoaging in ethnic skin. *Dermatol Clin* 2003;21:725-732.
8. **Pipitone M, Robinson JK, Camara C.** Skin cancer awareness in Suburban employees a Hispanic perspective. *J Am Acad Dermatol* 2002;47:118-123.
9. **Feun LG, Raub WA, Duncan RC.** Melanoma in a Southeastern Hispanic population. *Cancer Detect Prev* 1994;18:145-123.
10. **Bergfelt L, Newell GR, Sider JG.** Incidence and anatomic distribution of cutaneous melanoma among United States Hispanics. *J Surg Oncol* 1989;40:222-226.
11. **Vázquez-Botet M, Latoni D, Sánchez JL.** Malignant melanoma in Puerto Rico. *Bol Assoc Med PR* 1990;128:251-253.
12. **Kazuyuki I, Toshiaki S, Akifunni Y.** Update statistical data for malignant melanoma in Japan. *Int J Clin Oncol* 2001;6:109-116.
13. **Alfeirán-Ruiz A, Escobar-Alfaro G.** Epidemiología del melanoma de piel en México. *Rev Inst Nal Cancerol* 1998;44:168-174.
14. **Magaña-García M.** Melanoma maligno: aspectos clínicos en la población mexicana. *Dermatología* 1991;35:313.
15. **Rodríguez CS, Labastida AS.** Aspectos epidemiológicos del melanoma en México. *Cir Cir* 1994;61:64.
16. **Peniche J, López-Sánchez M.** El melanoma maligno en la consulta dermatológica del Hospital General de México. *Rev Med Hosp Gral* 1977;40(9):593-597.
17. **Arellano I.** Melanoma maligno. Estudio epidemiológico de 214 casos observados en el Hospital General de México en los años de 1975 a 1985. Tesis UNAM; 1989.
18. **Montiel A, Herrera F.** Melanoma maligno. Estudio de 51 casos. *Cir Cir* 2000;68:114-119.
19. **Bevona C, Sober AJ.** Melanoma Incidence trends. *Dermatol Clin* 2002;20:589-595.
20. **Feibleman C, Stoll H, Maize J.** Melanomas of the palm, sole, and nailbed: a clinicopathologic study. *Cancer* 1980;46:2492-2504.
21. **Hudson D, Krige J.** Melanoma in black South Africans. *J Am Coll Surg* 1995;180:65-71.
22. **Jimbow K, Takahashi H, Miura S.** Biological behavior and natural course of acral malignant melanoma. *Am J Dermatopathol* 1984;6(Suppl 1):43-53.
23. **Kato T, Kumaaka N, Suetake T.** Clinicopathological study of acral melanoma in situ in 44 Japanese patients. *Dermatology* 1996;193:192-197.
24. **Takamatsu H, Obata M, Tomita Y.** Subungual melanoma: a clinicopathologic study of 19 Japanese cases. *Cancer* 1985;55:2725-2731.
25. **Hudson D, Krige J, Stubbings H.** Plantar melanoma: Results of treatment in three population groups. *Surgery* 1998;124:877-882.
26. **Vázquez M, Ramos F, Sánchez J.** Melanomas of volar and subungual skin in Puerto Ricans: a clinicopathologic study. *J Am Acad Dermatol* 1984;10:39-45.
27. **Stevens N, Liff J, Weiss N.** Plantar melanoma: is the incidence of melanoma of the sole of the foot really higher in blacks than whites? *Int J Cancer* 1990;45:691-693.
28. **Spencer J.** Nail-apparatus melanoma. *Lancet* 1999;353:84-85.