

En el artículo **Saturación periférica de oxígeno por oximetría de pulso en recién nacidos clínicamente sanos a la altitud de la Ciudad de México (2240 m)**, publicado en el Vol 144, No. 3, 2008, página 207, en el apartado Métodos de el Resumen en español, dice: "...Se estudiaron de enero a abril de 2004, 218 RN, 89 de término y 128 pretérmino.", debe decir: "...Se estudiaron de enero a abril de 2004, 218 RN, 89 de término y 129 prétermino."

En el mismo apartado del resumen en inglés dice: "...Eighty nine were term and 128 were preterm.", debe decir: "...Eighty nine were term and 129 were preterm."

En el artículo **Efecto del tamaño de la incisión en la gravedad de la lesión de la vía biliar iatrogénica posterior a colecistectomía abierta**, publicado en el Vol 144, No. 3, 2008:

- En la página 215, último párrafo: eliminar la llamada a la figura 2.
- En la página 216, segunda columna, primer párrafo: dice (Figura 3), debe decir (Figura 2).
- En la página 217, primer párrafo, dice dice (Figura 4), debe decir (Figuras 3 y 4).
- Los pies de figura 2, 3 y 4 están invertidos. A continuación se da el orden correcto:

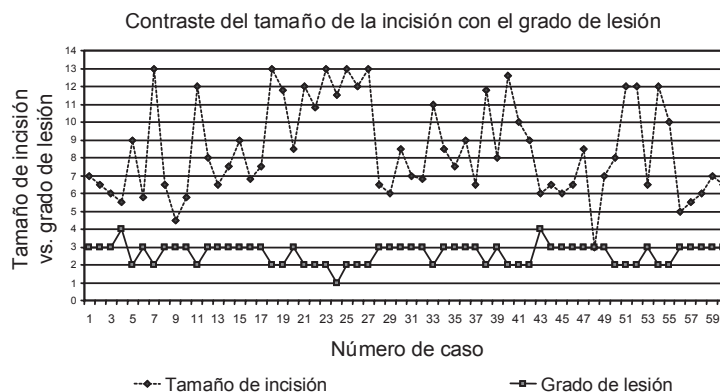


Figura 2. Correlación positiva entre el tamaño de la incisión y el grado de lesión de la vía biliar según la clasificación de Strasberg.

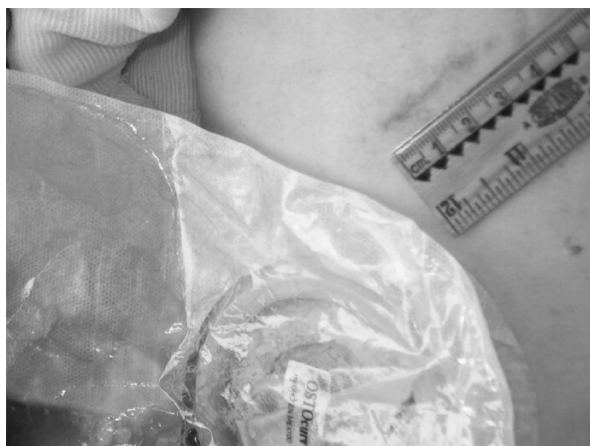

Figura 3. Paciente de 33 años con un índice de masa corporal de <math><20 \text{ kg/m}^2</math> sometida a colecistectomía con una incisión de 3 cm, que desde el posoperatorio inmediato presentó fuga de bilis por sistema de drenaje abierto.

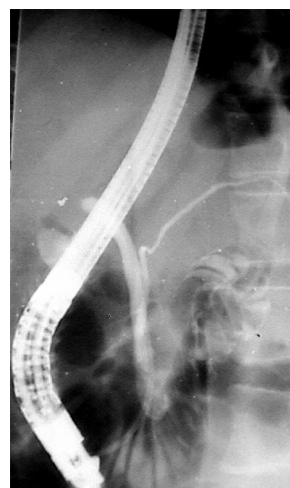


Figura 4. Estudio endoscópico contrastado (CPRE) que muestra el conducto colédoco y el conducto pancreático. La lesión se ubicó a nivel de la carina (Strasberg E-3), requiriendo reconstrucción con hepatoyeyuno anastomosis.