

Coordinador: *Dr. Manuel de la Llata-Romero*  
Colaboradores: *Dr. Juan Urrusti-Sanz*  
*Dr. Jesús Aguirre-García*  
*Dr. Adalberto Poblano-Ordóñez*

## Lactante de 1 mes y 20 días de edad con palidez generalizada y Petequias diseminadas

M. Rosario Guillén-Orozco,<sup>a</sup> María Rosa Flores-Márquez,<sup>a</sup> Gonzalo Vázquez-Camacho,<sup>a</sup>  
L. Fernando Becerra-Árcega,<sup>b,c</sup> Claudia Ma. Martínez-Zurita,<sup>b,c</sup> Diana C. Gómez-Guzmán,<sup>b,c,\*</sup>  
Citlaltepētī Salinas-Lara,<sup>c</sup> Martha Tena-Suck,<sup>d</sup> Francisco J. García-Vázquez,<sup>e</sup> y J. Eduardo Farfán-Morales<sup>e</sup>

<sup>a</sup>Departamento de Anatomía Patológica, Unidad Médica de Alta Especialidad, Centro Médico Nacional de Occidente, IMSS, Guadalajara, Jalisco, México

<sup>b</sup>Unidad Académica de Medicina, Universidad Autónoma de Nayarit, Nayarit, México

<sup>c</sup>Departamento de Neuropatología y <sup>d</sup>Laboratorio de Patología Experimental, Instituto Nacional de Neurología y Neurocirugía Manuel Velasco Suárez, México D.F., México

<sup>e</sup>Departamento de Patología, Instituto Nacional de Pediatría, México D.F., México

### Presentación del caso

Lactante de sexo femenino de un mes y 20 días de edad, producto de la gesta III, nacida por parto eutócico, con peso al nacer de 2400 g, alimentada al seno materno y con esquema de vacunación completo para su edad. Procedente de estado de Nayarit, hija de madre de 24 años de edad dedicada al hogar; el antecedente de importancia para el padecimiento referido es que la madre, a los cinco meses de gestación recibió aciclovir durante cinco días por herpes Zoster.

La paciente fue enviada al Servicio de Urgencias Pediátricas de su Unidad de Medicina Familiar con diagnóstico de anemia severa y púrpura trombocitopénica. Desde su nacimiento presentaba palidez generalizada y Petequias en todo el cuerpo. El día previo a su ingreso presentó fiebre de 38°C, por lo que fue llevada a médico particular, quien le prescribió amikacina y ampicilina y la envió al hospital de especialidades.

Al ingreso al hospital pesaba 4300 g, su talla era de 50 cm, su temperatura de 37.2°C, frecuencia respiratoria de 48 por minuto y su frecuencia cardiaca de 166 por minuto. Presentaba palidez de tegumentos, buen estado de hidratación, fontanelas normotensas; se mostraba activa y reactiva a estímulos neurosensoriales. En el tronco se observaban múltiples Petequias de color púrpura, de diversos tamaños, en su mayoría de 5 mm de diámetro. En el área cardiorábrica se auscultó soplo sistólico multifocal, ambos campos pulmonares con disminución de ruidos respiratorios, tos seca, sin cianosis ni vómito y escasa producción de secre-

ciones, por lo que se solicitó telerradiografía de tórax que mostró infiltrados alveolares difusos. El abdomen estaba distendido, con ruidos peristálticos presentes; a la palpación se encontró esplenomegalia, a 6 cm por debajo del reborde costal izquierdo, así como hepatomegalia de 6.5 cm por debajo del reborde costal derecho; se percibió olor fétido a distancia, evacuaciones de color verdoso, sin moco ni sangre y llenado capilar de tres segundos. Los resultados de los estudios de laboratorio se muestran en el cuadro I.

Durante la hospitalización, la paciente presentó datos de dificultad respiratoria progresiva, descompensación hemodinámica y aumento en el número de Petequias; por las manifestaciones cardiorrespiratorias se decidió iniciar maniobras de reanimación cardiopulmonar avanzadas por cinco minutos, sin obtener respuesta favorable.

### Cuadro I. Estudios de laboratorio

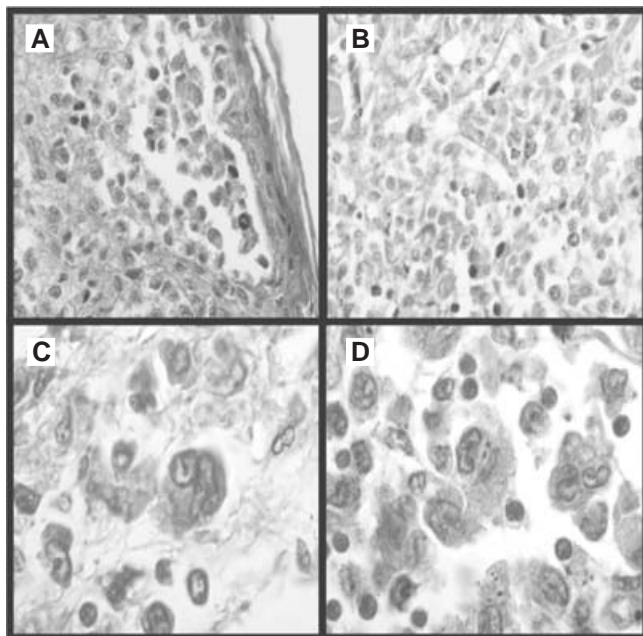
Biometría hemática	
Eritrocitos	1.5 mg/dl
Hemoglobina	4.0 mg/dl
Hematócrito	13.0 mg/dl
Leucocitos	14.5 mg/dl
Linfocitos	64.9 mg/dl
Plaquetas	30 000 mg/dl
Química sanguínea	
Glucosa	94 mg/dl
TP	25

\*Correspondencia y solicitud de sobretiros: Diana Cristina Gómez-Guzmán. Departamento de Neuropatología, Instituto Nacional de Neurología y Neurocirugía Manuel Velasco Suárez, Av. Insurgentes Sur 3871, Col. La Joya, Del. Tlalpan, México D.F., México. Tel.: (55) 5606 3822, extensiones 2008 y 2011. Correo electrónico: rdgomez72@hotmail.com

## Hallazgos histopatológicos

Entre los hallazgos macroscópicos más relevantes a la necropsia se describen pulmones con peso normal, pleura lisa grisácea; al corte, el parénquima fue homogéneo con áreas congestivas de color café oscuro y de consistencia ahulada. En intestino delgado se observó serosa lisa con palidez generalizada, pared con un espesor de 0.3 cm, al corte permeable con salida de escaso material biliar; la mucosa se observó congestiva y pálida, con pliegues conservados al igual que el colon; el mesenterio presentó múltiples nodulaciones hiperplásicas, hígado con un peso de 180 g y bazo de 80 g con congestión y sin otra patología macroscópica aparente.

Los hallazgos microscópicos fueron los siguientes: en el hígado, esteatosis microvacuolar de 40% y necrosis centrolobulillar difusa. Al igual que en este órgano, en la piel, el bazo, el timo, los riñones, los ganglios mesentéricos y la médula ósea se presentó infiltración difusa por células de tamaño medio, con núcleos indentados (en grano de café), de cromatina fina, nucléolo inconspicuo (células de Langerhans) (Figura 1). La vesícula biliar con datos de autólisis y bazo con hemofagocitosis e infartos esplénicos; en ganglio mesentérico, hiperplasia linforreticular; en el pulmón, pleuritis, hemorragia intraalveolar focal y formación de membranas hialinas; en los riñones, los glomerulos mostraban



**Figura 1.** Microfotografías que muestran: A) Infiltración de células de Langerhans en la dermis superficial y los estratos de la epidermis. Tinción de hematoxilina y eosina (400X). B) Infiltración del brazo por células de Langerhans, obsérvese los núcleos con escotaduras nucleares. Tinción de hematoxilina y eosina (400X). C y D) Células de Langerhans con pleomorfismo, atipias, y escotaduras nucleares. Tinción de hematoxilina y eosina (1000X).

congestión difusa, túbulos con vacuolización y exfacelacion de las células, así como pérdida de los núcleos hacia la luz tubular; la corteza suprarrenal y el estómago con signos de autólisis; en la médula ósea se observó celularidad de 100%; asimismo, las tres series hematopoyéticas se hallaban repletadas y sustituidas por células de tamaño medio, con escaso citoplasma; el cerebro mostró congestión focal, edema difuso, aumento de los espacios perineurales, retracción y degeneración eosinofílica de las neuronas y el cerebelo, eosinofilia de las neuronas de la capa de Purkinje y congestión vascular focal. Para la confirmación del diagnóstico inmunológico de base se solicitaron marcadores de inmunohistoquímica para CD1a y S100, los cuales resultaron positivos.

Los diagnósticos finales de la necropsia fueron histiocitosis de células de Langerhans variante Letterer-Siwe, con afección a múltiples órganos con datos morfológicos de choque (séptico por historia clínica), necrosis centrolobulillar hepática, necrosis tubular aguda, daño alveolar difuso. Además, en ambos pulmones se encontró hemorragia pulmonar multifocal y pleuritis aguda. En el bazo se observaron múltiples infartos esplénicos, así como hemofagocitosis en médula ósea, bazo e hígado. En el cerebro se corroboró edema cerebral y herniación de las amígdalas cerebelosas. Finalmente, la causa de la muerte fue falla orgánica múltiple e hipoxia tisular severa secundaria a dificultad respiratoria.

## Discusión

El caso clínico es el de una paciente con afección multisistémica, lesiones graves a hígado, bazo, médula ósea y riñones, así como manifestaciones hematológicas de púrpura trombocitopénica, hemofagocitosis y anemia hemolítica, que aunadas a infiltración congénita por células de Langerhans congénita llevó a una infección neumónica, misma que ocasionó síndrome séptico que generó daño alveolar difuso, necrosis tubular aguda y necrosis centrolobulillar causante de la muerte. El diagnóstico, tal como se documenta en la literatura, corresponde a granulomatosis de Langerhans de la variedad Letterer-Siwe.

La granulomatosis de Langerhans, conocida también como histiocitosis de células de Langerhans o histiocitosis X y antiguamente como reticuloendoteliosis, es una lesión proliferativa no neoplásica secundaria posiblemente a defectos de la inmunorregulación, cuya etiología aún no es clara pero que se apoya en tres hipótesis:

- Proliferación de células de Langerhans como respuesta a un agente externo, quizás infeccioso.
- Estímulo anormal del sistema inmune, originado en un subgrupo de linfocitos T (hipótesis más aceptada).
- Proliferación neoplásica de las células de Langerhans.<sup>1</sup>

Se han identificado también como antecedentes epidemiológicos de interés, la exposición de los padres a diversos solventes, historia familiar de tumores benignos, infecciones urinarias durante el embarazo, transfusiones sanguíneas posnatales, infecciones perinatales y antecedentes familia-

res positivos de enfermedades tiroideas, desconociéndose hasta el momento el significado de estos hallazgos.<sup>2,3</sup> Se incluye además la etiología viral (adenovirus, citomegalovirus, virus Epstein-Barr, herpes virus tipo VI y parvovirus) y la neoplásica, sin embargo, ninguna ha sido comprobada.<sup>4</sup>

Esta enfermedad suele afectar a niños y adultos de todas las edades; la edad promedio de diagnóstico es de 1.8 años, con un rango entre 0.1 y 14.6 años; 76% se presenta antes de los 10 años. La frecuencia es mayor en varones (4:1) entre las formas limitadas, equilibrando esta relación en caso de formas crónicas progresivas y agudas de la enfermedad.<sup>5,6</sup> La histiocitosis representa un grupo de enfermedades caracterizadas por aumento patológico de células de linaje monocítico/macrófago.

El término histiocitosis X fue creado por Lichtestein para designar el espectro de tres enfermedades:<sup>7</sup>

1. Granuloma eosinófilo, variedad que afecta principalmente a las personas adultas; es la más benigna, presenta solo lesiones líticas óseas únicas que se localizan especialmente en los huesos del cráneo y puede ser focal o multifocal.
2. Síndrome de Hand Schuller-Christian, denominado también granuloma eosinófilo multifocal y multisistémico, sin disfunción grave de órganos, afecta en diferentes grados a varios tejidos blandos, se caracteriza por la tríada exoftalmos, diabetes insípida y granuloma o lesiones líticas óseas.<sup>5</sup>
3. El síndrome de Letterer-Siwe es una forma diseminada en la que existe afectación visceral y hematopoyética, es de mal pronóstico, aguda o subaguda, multifocal y multistémica, con disfunción grave de órganos infiltrados pulmonares y con mínima o ninguna afectación ósea.<sup>8-10</sup> En la mayoría de los casos se manifiesta antes de los dos años de edad, por un cuadro que semeja infección sistémica o tumor maligno, y suele acompañarse de fiebre, adenopatías y hepatoesplenomegalia; se han publicado casos congénitos y familiares de este síndrome.<sup>11</sup> Las manifestaciones cutáneas son muy frecuentes y pueden ser las primeras de la enfermedad. En aproximadamente 50 % de los casos aparecen pápulas rosado-amarillentas descamativas, con tendencia a la formación de costras en su superficie, localizadas característicamente en áreas seboreicas en el tronco, cara y piel cabelluda. Cuando predomina la púrpura secundaria a la trombocitopenia, la leucopenia y anemia se consideran signos de pronóstico muy desfavorable.<sup>12</sup> En niños de raza negra, las lesiones aparecen hipopigmentadas<sup>13</sup> y no es raro el compromiso de las mucosas.<sup>11</sup> Los exámenes histológicos revelan la proliferación, en piel y vísceras, de células de la serie reticulohistiocitaria, con actividad mitótica variable.<sup>14</sup>

Estos tres procesos tienen como características inmunohistoquímicas la presencia de la proteína S100 (característica de las células de Langerhans) y del antígeno de superficie CD1, por lo que algunos autores la han definido como un histiocito de la zona T dependiente de los órganos linfoides.<sup>11-15</sup> Los gránulos de Birbeck en el citoplasma de la célula constituyen la única propiedad específica descrita hasta ahora y

## Cuadro II. Clasificaciones de las histiocitosis

Clasificación anterior	Clasificación actual
1. Granuloma eosinófilo	1.-HCL crónica focal
2. Hand-Schuller-Christian	2.-HCL crónica diseminada
3. Letterer-Siwe	3.-HCL aguda diseminada

HCL=histiocitosis de células de Langerhans

recientemente se utiliza el anticuerpo O10 para detectar el antígeno CD1 en tejidos procesados en parafina.<sup>15,16</sup>

El cuadro II muestra los nombres actuales de estas enfermedades. La actual clasificación de las histiocitosis agrupa las diferentes manifestaciones en tres grupos según bases histopatológicas:

- Clase I o histiocitosis de células de Langerhans (HCL) incluye las formas cuyo denominador común es la proliferación de células de Langerhans, con características fenotípicas manifestadas por positividad S100 y expresión de Cda, así como por presencia de gránulos de Birbeck detectables por microscopía electrónica.
- Clase II agrupa los síndromes hemofagocíticos asociados a infección, las linfocitosis hemofagocíticas y linfocitosis eritrofagocíticas familiares.
- Clase III define las formas malignas que incluyen la histiocitosis maligna, leucemia monocítica aguda y linfomas histiocíticos, cuya base es una población clonal, autónoma e incontrolada de células neoplásicas.

Aunque la incidencia del síndrome de Letterer-Siwe por granulomatosis de Langerhans es menor a dos a cinco casos por millón de habitantes al año, es una entidad clinicopatológica bien definida, y su diagnóstico depende principalmente de que sea considerado en neonatos cuya única manifestación clínica inicial es la púrpura, como en el caso presentado.

Es importante que desde el diagnóstico de embarazo el médico de primer contacto informe a la madre de los riesgos y posibles consecuencias de una infección viral, particularmente por herpes. Aunque en el caso que nos ocupa es difícil establecer una relación causa-efecto con la infección viral, la asociación de algunas infecciones con factores potencialmente etiopatogénicos (la proliferación de células de Langerhans como respuesta a un agente externo posiblemente infeccioso) ha sido documentada en algunos casos.

## Referencias

1. **Ladisch S.** Síndromes de histiocitosis en la infancia. En: Behrman R, Kliegman R, Arvin A, editores. *Nelson Tratado de Pediatría*. 15ª ed. México: McGraw-Hill-Interamericana; 1997. pp. 2487-2490.
2. **McClain KL.** Langerhans cell histiocytosis (histiocytosis X, eosinophilic granuloma). UpToDate 2002. Disponible en [http://uptodateol.com/patients/content/topic.do?topicKey=-Xssku2zKz\\_1D.N](http://uptodateol.com/patients/content/topic.do?topicKey=-Xssku2zKz_1D.N)
3. **Nicholson HS, Egeler RM, Nesbit ME.** The epidemiology of Langerhans cell histiocytosis. *Hematol Oncol Clin North Am* 1998;12:379-384.
4. **Sarch E.** La histiocitosis. *Rev Cubana Hematol Inmunol Hemoter* 2001;17:151-163.
5. **Bello A.** Síndromes de disfunción de macrófagos. *Síndromes histiocíticos*. En: *Síndromes hematológicos en pediatría*. 1ª ed. México: McGraw-Hill-Interamericana; 1998. pp. 106-112.

6. **Ammar A, Tewfik T, Bond M, Schols M.** Langerhans' cell histiocytosis: Paediatric head and neck study. *J Otolaryngol* 1999;28:266-272.
7. **Lichtenstein L.** Eosinophilic granuloma of bone. *Am J Pathology* 1940;16:595-604.
8. **Gotoff SP, Esterly NB.** Histiocytosis. *J Pediatr* 1974;85:592-594.
9. **Komp MD.** Historical perspective of Langerhans cell histiocytosis. *Hematology/Oncology Clin Norteam March* 1987;1:9-19.
10. **Writing Group of the Histiocyte Society.** Histiocytosis syndromes in children. Point of view. *Lancet* 1987;24:208-209.
11. **Belaich S.** Langerhans cell histiocytosis. *Dermatology* 1994;189 Suppl:2-7.
12. **Gianotti F, Caputo R.** Histiocytic syndromes: A review. *J Am Acad Dermatol* 1985;13:383-404.
13. **Burgdorf WHC, Ruiz-Maldonado R.** Benign and malignant tumors. En: Schachner LA, Hansen RC, editors. *Pediatric dermatology*. 3<sup>rd</sup> ed. New York: Mosby; 2003. pp. 863-900.
14. **Viglioglia Pablo A.** Histiocytosis. *Act Terap Dermatol* 2004;27:170.
15. **Feltkamp CA, Van Heerde P, Feltkamp-Vroom TM.** A malignant tumor arising from interdigitating cells; light microscopical, ultrastructural, immuno- and enzyme-histochemical characteristics. *Virchow's Archiv A (Pathol Anat)* 1981;393:183-192.
16. **Dehner LP.** Morphologic findings in the histiocytic syndromes. *Semin Oncol* 1991;18:8-17.