

# Cardiomiopatía hipertrófica en ataxia de Friedreich. Presentación de dos casos

Amin Cervantes-Arriaga,<sup>a\*</sup> Mayela Rodríguez-Violante,<sup>b</sup> Alejandra Villar-Velarde y Steven Vargas-Cañas<sup>c</sup>

<sup>a</sup>Medicina Interna, Clínicas de <sup>b</sup>Movimientos Anormales y <sup>c</sup>Nervio y Músculo y Laboratorio Clínico de Enfermedades Neurodegenerativas, Instituto Nacional de Neurología y Neurocirugía, Manuel Velasco Suárez, México D.F., México

Recibido en su versión modificada: 14 de mayo de 2009

Aceptado: 12 de junio de 2009

## RESUMEN

**Antecedentes:** La ataxia hereditaria más frecuente es la de Friedreich y dentro de su espectro clínico puede acompañarse de enfermedad cardíaca, en particular de cardiomiopatía hipertrófica.

**Métodos:** Se presentan dos casos con diagnóstico molecular de ataxia de Friedreich y alteraciones cardíacas identificadas por electrocardiograma y ecocardiograma.

**Resultados:** Se describen las alteraciones neurológicas que condujeron al diagnóstico, así como las manifestaciones cardíacas acompañantes. Se presentan los hallazgos en los estudios de imagen y gabinete.

**Conclusiones:** Los casos presentados ilustran la importancia de conocer e identificar las complicaciones sistémicas y cardíacas en este grupo de pacientes con enfermedad neurológica.

### Palabras claves:

Ataxia de Friedreich, cardiopatía, cardiomiopatía hipertrófica

## SUMMARY

**Background:** Friedreich's ataxia is the most common hereditary ataxia and its clinical spectrum includes cardiac disease, mainly hypertrophic cardiomyopathy.

**Methods:** We present two cases with molecular diagnosis of Friedreich's ataxia and cardiac disease shown on electrocardiogram and echocardiogram.

**Results:** Neurological symptoms which lead to the diagnosis are described together with cardiac comorbidities.

**Conclusions:** The cases here described highlight the importance of early screening and identification of systemic complications, specifically cardiac disease, in patients with this neurological disease.

### Key words:

Friedreich's ataxia, cardiopathy, hypertrophic cardiomyopathy

## Introducción

La ataxia de Friedreich es la ataxia hereditaria más frecuente, con una incidencia de aproximadamente 1 en 50 mil; su transmisión es autosómica recesiva, la edad de inicio es entre los cinco y 25 años de edad y se caracteriza principalmente por ataxia, disartría y alteraciones sensitivas; sin embargo, también puede acompañarse de otras manifestaciones, entre las que destacan cardiomiopatía, diabetes y escoliosis.

La enfermedad cardíaca en la ataxia de Friedreich se caracteriza por hipertrofia de miocitos, fibrosis intersticial, engrosamiento de la pared ventricular izquierda, taquicardia sinusal y función sistólica normal.<sup>1</sup> La mayor parte de los pacientes tiene alteraciones menores en el electrocardiograma, por lo general cambios en el ST y onda T.<sup>2</sup> Por ecocardiograma destaca hipertrofia del ventrículo izquierdo, y de forma ocasional y tardía puede existir dilatación ventricular y disfunción sistólica. Asimismo, las arritmias letales y muer-

te súbita son raras,<sup>3</sup> aunque estudios iniciales informan que hasta la mitad de los sujetos con ataxia de Friedreich moría por insuficiencia cardíaca.<sup>4</sup>

A continuación reseñamos dos pacientes con diagnóstico de ataxia de Friedreich y alteraciones cardíacas asociadas; la primera con sintomatología cardiovascular y la segunda, asintomática.

## Casos clínicos

### Caso 1

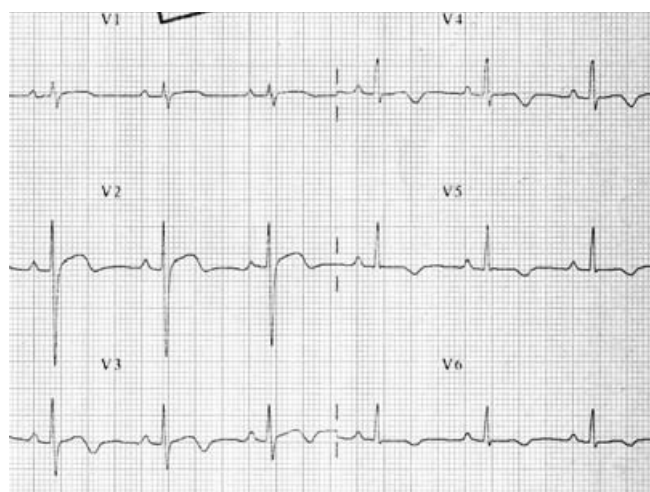
Mujer de 19 años de edad valorada por cuadro de cuatro años de evolución de inicio lentamente progresivo, caracterizado por incoordinación para la marcha con lateropulsión indistinta, caídas frecuentes, incoordinación de manos y disartría fluctuante sin disfagia. Presenta también incoordinación en miembros torácicos de mismo tiempo de evolu-

\* Correspondencia y solicitud de sobretiros: Amin Cervantes-Arriaga. Instituto Nacional de Neurología y Neurocirugía, Insurgentes Sur 3877, Col. La Fama, Del. Tlalpan, 14269 México D.F., México. Tel.: (55) 5606 3822, extensión 5018. Fax: (55) 5171 6456. Correo electrónico: acervantes@innn.edu.mx

ción, así como discreto temblor cefálico y distal. En los antecedentes heredofamiliares solo destaca una hermana cinco años menor con sintomatología similar pero menos aparente. A la exploración física, signos vitales normales, ruidos cardiacos rítmicos de buena intensidad sin fenómenos agregados, discreta xifoesciosis con la convexidad hacia la derecha. A la exploración neurológica, funciones mentales normales, nervios craneales con discreta disimetría de la mirada; el resto normal. Fuerza muscular 5/5 generalizada, reflejos de estiramiento muscular++ proximal y distal+ en miembros torácicos, y abolidos en miembros pélvicos, hipopalestesia de miembros inferiores y tono normal. Se encuentra reflejo palmomentoniano izquierdo y respuesta plantar extensora bilateral. Sensibilidad superficial normal. No hay movimientos anormales. Marcha con base de sustentación amplia, discretamente atáxica. Exploración cerebelosa con disimetría bilateral moderada, teledisimetría, bradicinesia, discreta disidiococinesia, Romberg positivo, tándem presente. Signos meníngeos ausentes, sistema nervioso autónomo normal.

Ante la impresión diagnóstica de síndrome pancerebeloso se inicia estudio para descartar ataxia de Friedreich y otras degeneraciones espinocerebelares.

El estudio de velocidades de conducción nerviosa y potenciales evocados somatosensoriales mostraron alteraciones indicativas de severa polineuropatía periférica sensitiva pura, caracterizada por degeneración axonal que afecta las cuatro extremidades de forma simétrica y severa disfunción bilateral y asimétrica de predominio izquierdo de la vía lemniscal lateral, especialmente en su trayecto bulbo-pontino. La resonancia magnética de encéfalo y los estudios de laboratorio general fueron normales al igual que las determinaciones de vitamina B<sub>12</sub> y vitamina E. Fue valorada por el Servicio de Genética, donde se solicitan pruebas para diagnóstico molecular de ataxia de Friedreich, que resultaron positivas para expansión de GAA en ambos



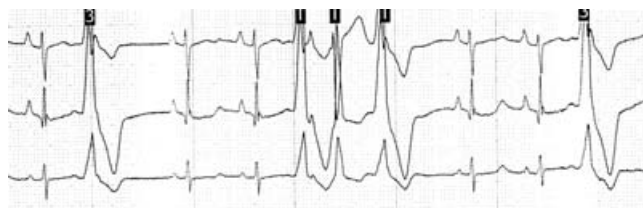**Figura 1.** Electrocardiograma en reposo, derivaciones precordiales. QT 364 ms, QTc 395 ms, alteraciones inespecíficas del ST e inversión de onda T de V2 a V6.

alelos. Se inicia manejo con ácido gamma-amino-beta-hidroxibutírico e idebenona.

En el electrocardiograma se observa ritmo sinusal destacando inversión de onda T en todas las derivaciones precordiales (Figura 1), por lo que la paciente es referida a valoración por el Servicio de Medicina Interna, donde se solicita ecocardiograma, sin embargo, la paciente no acude a citas subsiguientes. Dos años después de la valoración inicial regresa por lipotimia y palpitaciones. A la exploración física se encuentran ruidos cardiacos disrítmicos, por lo que se indica estudio de monitoreo cardiaco de 24 horas en el cual se identifica extrasistolia ventricular frecuente (21 % del total de latidos) con presentación aislada y en parejas, y tríos con morfología principal correspondiente a bloqueo incompleto de rama, que a su vez sugiere origen en el tracto de salida del ventrículo derecho y con intervalos de acoplamiento variables que hacen pensar en foco parasistólico (Figura 2). Debido al diagnóstico de base se solicita nuevamente ecocardiograma transtorácico, el cual demuestra miocardiopatía hipertrófica medio apical sin gradiente intraventricular, y función sistólica del ventrículo izquierdo normal con fracción de expulsión de 70 %. La paciente es referida al Servicio de Cardiología, donde se comienza tratamiento con propafenona, con el que se resuelve la extrasistolia.

## Caso 2

Mujer de 21 años de edad sin antecedentes de relevancia, valorada por cuadro de siete años de evolución el cual inició con marcha inestable, sensación de desequilibrio que se exagera durante la marcha, y tropiezos frecuentes. A los dos años se agrega disminución de la fuerza en mano izquierda y torpeza de la misma, la cual evoluciona de forma insidiosa. Tres años atrás inicia con franca lateropulsión hacia izquierda y finalmente se agrega dificultad para subir escaleras. A la exploración física, signos vitales normales con exploración cardiaca normal. Exploración neurológica con disimetría ocular, optocinéticos normales. Fuerza muscular disminuida en miembros inferiores con 4+/5 proximal y 4-/5, reflejo idiomuscular presente, tono muscular normal, trofismo conservado, reflejos de estiramiento muscular en miembros torácicos proximales+ y distal 0, y en miembros inferiores proximal y distal 0. Respuesta plantar extensora bilateral, hipopalestesia en miembros inferiores con preservación a la sensibilidad al tacto, dolor y temperatura. Conserva topognosia, batiestesia, bariestesia, grafestesia y extergnosia. Romberg positivo y marcha tabética con aumento en la



**Figura 2.** Tira de ritmo de estudio Holter de 24 horas. Extrasistolia ventricular aislada y en tríos.

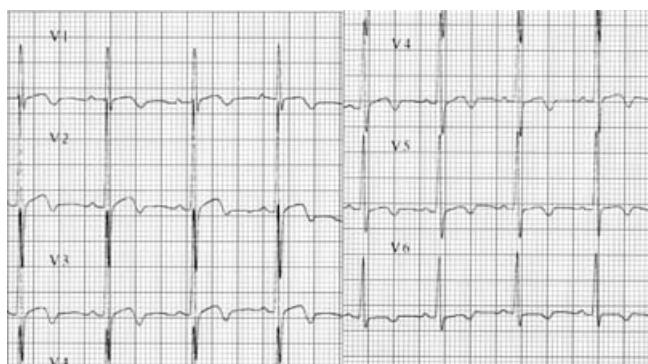base de sustentación. Los estudios de imagen muestran atrofia cerebelosa e hipotrofia del tallo cerebral con cuarto ventrículo aumentado. Los estudios de neurofisiología muestran datos de neuropatía sensitiva. Resultados de laboratorios generales y perfil hormonal normales, al igual que determinaciones de vitamina alfa-tocoferol y gamma-tocoferol. Electrocardiograma con ritmo sinusal e inversión de onda T en todas las precordiales (Figura 3); en ecocardiograma se identifica miocardiopatía hipertrófica septal media y apical sin obstrucción significativa en reposo; masa ventricular calculada en 178 g y fracción de expulsión de 68 %.

La paciente es tratada con idebenona, vitamina E, vitamina C y referida al Servicio de Cardiología donde se prescriben betabloqueadores.

## Discusión

Aunque la ataxia hereditaria más frecuente es la de Friedreich, un estudio de 134 sujetos con ataxia recesiva o esporádica en población mestiza mexicana encontró una frecuencia de solo 10 %.<sup>5</sup> Las manifestaciones clínicas incluyen ataxia progresiva de las extremidades y de la marcha, ausencia de reflejos en extremidades inferiores, respuesta plantar extensora, disartria y disminución o pérdida de la propiocepción y vibración.<sup>6</sup> Existen otras manifestaciones que pueden presentarse de forma variable como la cardiomiopatía, escoliosis y pie cavo. Desde el punto de vista genético, la mutación en el gen de la ataxia de Friedreich se localiza en el brazo largo del cromosoma 9 y codifica para la proteína denominada frataxina. La función de esta proteína aún no es comprendida totalmente, sin embargo, existe acuerdo en su papel en la homeostasis del hierro y que su deficiencia conlleva a múltiples alteraciones enzimáticas que producen disfunción mitocondrial y daño oxidativo.

La mutación que causa la ataxia de Friedreich es la hiperexpansión de tripletes GAA en el primer intrón; la mayor parte de los casos son homocigotos. El gen normal tiene hasta 38 repetidos de tripletes, mientras que en los pacientes con ataxia de Friedreich se presentan entre 70 y 1000.<sup>7</sup>



**Figura 3.** Electrocardiograma de reposo, derivaciones precordiales. Alteraciones inespecíficas del ST e inversión de onda T de V1 a V6.

Los criterios diagnósticos propuestos por Harding<sup>8</sup> incluyen como criterios primarios una edad menor de 25 años al inicio de la sintomatología, ataxia de extremidades y marcha de forma progresiva y sin remisiones, ausencia de reflejos patelar y aquileo; de forma secundaria, disartria y respuesta plantar extensora. En ausencia de criterios secundarios, los adicionales incluyen la presencia de un hermano con criterios primarios y secundarios y velocidad de conducción nerviosa en el nervio mediano menor de 40 ms. En población mexicana estos criterios tuvieron un valor predictivo positivo de 39 % y un valor predictivo negativo de 96 %, por lo que son útiles para descartar pero no para identificar la enfermedad.

Los dos casos presentados cumplieron con los criterios clínicos mencionados, además de contar con el diagnóstico molecular de la enfermedad. Las manifestaciones cardiacas se presentan en aproximadamente 60 % de los pacientes con ataxia de Friedreich, las más frecuentes son disnea de esfuerzo y palpitaciones; ni la severidad de la ataxia ni el número de repetidos de GAA parecen tener relación con la enfermedad cardíaca.

El electrocardiograma por lo general muestra inversión de la onda T de forma generalizada<sup>2</sup> y por ecocardiograma se ha documentado hipertrofia del septum, hipertrofia de la pared posterior del ventrículo izquierdo, independientemente de si existe sintomatología cardíaca o no.<sup>9</sup> Una investigación longitudinal con seguimiento de 104 pacientes con ataxia de Friedreich registra una prevalencia de dolor torácico y disnea en 26 % y palpitaciones en 3 % de los sujetos al momento de reclutamiento ( $16 \pm 8$  años de evolución). El estudio de monitoreo de Holter en estos pacientes demostró extrasistolia ventricular en 21 %; 63 % presentó hipertrofia septal en el ecocardiograma, ningún caso con obstrucción del flujo y la fracción de expulsión media fue de  $71 \pm 9$  %.<sup>10</sup> Otro análisis de 41 pacientes encontró mediante resonancia magnética cardíaca, hipertrofia septal en 40 % e hipertrofia cardíaca en 29 % de los sujetos.<sup>11</sup> Asimismo, se ha informado enfermedad coronaria en este grupo de pacientes, por lo regular en asociación a otros factores de riesgo cardiovascular.<sup>12</sup>

El primer caso manifestó sintomatología cardiovascular a los seis años del inicio de la ataxia, caracterizada por palpitaciones y datos sugestivos de bajo gasto. Las alteraciones en el electrocardiograma correspondían a las descritas en la literatura y estaban presentes desde la primera valoración. El estudio Holter documentó disritmia y el ecocardiograma, miocardiopatía hipertrófica con función sistólica normal. En el segundo caso no existía sintomatología cardíaca, sin embargo, además de los cambios en la repolarización en el electrocardiograma también se documentó miocardiopatía hipertrófica.

El tratamiento de la ataxia de Friedreich va dirigido a la disfunción mitocondrial y se ha registrado que dosis altas de idebenona, análogo sintético de la coenzima Q10, se asocian con mejoría de la función neurológica y de las actividades de la vida diaria.<sup>13,14</sup> Por otra parte, dosis bajas del mismo análogo, con o sin vitamina E, se relacionan con mejoría en la función cardíaca y reducción de la hipertrofia cardíaca, pero no producen cambios en la función neurológica.<sup>15</sup> La L-carnitina y creatina no han demostrado ser efectivas en mejorar la

sintomatología neurológica ni para la reducción de la hipertrofia cardiaca.<sup>16</sup>

Los casos presentados ilustran la importancia de conocer e identificar las complicaciones sistémicas y cardiológicas en este grupo de pacientes con enfermedad clínicamente neurológica pero cuya fisiopatología involucra la función mitocondrial.

## Referencias

1. **Unverferth DV, Schmidt WR, Baker PB, Wooley CF.** Morphologic and functional characteristics of the heart in Friedreich's ataxia. *Am J Med* 1987;82:5-10.
2. **Harding AE, Hewer RL.** The heart disease of Friedreich's ataxia: a clinical and electrocardiographic study of 115 patients, with an analysis of serial electrocardiographic changes in 30 cases. *Q J Med* 1983;52:489-502.
3. **Spear WH, Wilber DJ.** Cardiac arrhythmias. En: Biller J, editor. *The interface of neurology and internal medicine*. Philadelphia: Lippincott Williams & Wilkins; 2008. p. 63.
4. **Hewer RL.** Study of fatal cases of Friedreich's ataxia. *Br Med J* 1968;3:649-652.
5. **Rasmussen A, Gómez M, Alonso E, Bidichandani SI.** Clinical heterogeneity of recessive ataxia in the Mexican population. *J Neurol Neurosurg Psychiatry* 2006;77:1370-1372.
6. **Pandolfo M.** Friedreich ataxia: The clinical picture. *J Neurol* 2009;256(Suppl 1):3-8.
7. **Pandolfo M.** Friedreich ataxia. *Arch Neurol* 2008;65:1296-1303.
8. **Harding AE.** Friedreich's ataxia: a clinical and genetic study of 90 families with an analysis of early diagnostic criteria and intrafamilial clustering of clinical features. *Brain* 1981;104:589-620.
9. **Dutka DP, Donnelly JE, Palka P, Lange A, Núñez D, Nihoyannopoulos P.** Echocardiographic characterization of cardiomyopathy in Friedreich's ataxia with tissue Doppler echocardiographically derived myocardial velocity gradients. *Circulation* 2000;102:1276-1282.
10. **Ribaï P, Pousset F, Tanguy ML, Rivaud-Pechoux S, Le Ber I, Gasparini F, et al.** Neurological, cardiological and oculomotor progression in 104 patients with Friedreich ataxia during long term follow up. *Arch Neurol* 2007;64:558-564.
11. **Meyer C, Schmid G, Görlitz S, Ernst M, Wilkens C, Wilhelms I, et al.** Cardiomyopathy in Friedreich's ataxia. Assessment by cardiac MRI. *Mov Disord* 2007; 22:1615-1622.
12. **Giuglano GR, Sethi PS.** Friedreich's ataxia as a cause of premature coronary artery disease. *Tex Heart Inst J* 2007;34:214-217.
13. **Di Prospero NA, Baker A, Jeffries N, Fischbeck KH.** Neurological effects of high-dose idebenone in patients with Friedreich's ataxia: a randomized, placebo-controlled trial. *Lancet Neurol* 2007;6:878-886.
14. **Buyse G, Mertens L, Di Salvo G, Matthijs I, Weidemann F, Eyskens B, et al.** Idebenone treatment in Friedreich's ataxia: neurological, cardiac, and biochemical monitoring. *Neurology* 2003; 60: 1679-1681.
15. **Hausse AO, Aggoun Y, Bonnet D, et al.** Idebenone and reduced cardiac hypertrophy in Friedreich's ataxia. *Heart* 2002;87:346-349.
16. **Schöls L, Zange J, Abele M, Schillings M, Skipka G, Kuntz-Hehner S, et al.** L-carnitine and creatine in Friedreich's ataxia. A randomized, placebo-controlled crossover trial. *J Neural Transm* 2005;112:789-796.