

Manejo endovascular de la aterosclerosis carotídea

Parte I. Consideraciones básicas y elementos diagnósticos

Marco Antonio Zenteno-Castellanos,^{a*} Jorge Arturo Santos-Franco,^b Susana Vega-Montesinos^a y Ángel Lee-Aguirre^c

^aServicio de Terapia Endovascular Neurológica, Instituto Nacional de Neurología y Neurocirugía "Manuel Velasco Suárez", México D.F., México

^bServicio de Neurocirugía, Hospital de Especialidades, Centro Médico Nacional La Raza, México D.F., México

^cDepartamento de Neurocirugía, Instituto Nacional de Ciencias Médicas y Nutrición "Salvador Zubirán".

Centro Integral de Enfermedad Vasculard, Hospital Ángeles del Pedregal, México D.F., México

Recibido en su versión modificada: 11 de junio de 2009

Aceptado: 12 de junio de 2009

RESUMEN

La aterosclerosis carotídea es responsable de alrededor de 25 % de los eventos vasculares cerebrales isquémicos. Para decidir el manejo adecuado es importante conocer los aspectos básicos de la fisiopatología de la placa y cuál es su repercusión clínica. La tecnología actual ofrece una gama amplia de estudios de gabinete que permiten visualizar y analizar las características de la placa. El correcto conocimiento de la fisiopatología, así como la comprensión de los estudios de imagen disponibles en la actualidad son fundamentales para la planificación terapéutica.

Palabras clave:

Aterosclerosis carotídea, enfermedad vascular cerebral, terapia endovascular, angioplastia carotídea, stent carotídeo

SUMMARY

Carotid atherosclerosis accounts for about 25 % of all ischemic cerebrovascular events. A thorough knowledge of the pathophysiology of the plaque and its clinical consequences are fundamental elements for a well-balanced approach of the management of the disease. The evolution of the imaging techniques allow to visualize the plaque and the analysis of its structure and characteristics. The awareness of the physiopathology and the understanding of the imaging modalities are key issues when planning the treatment of the patient.

Key words:

Carotid atherosclerosis, cerebrovascular disease, endovascular therapy, carotid angioplasty, carotid stenting

Introducción

La enfermedad vascular cerebral es la tercera causa de mortalidad en el mundo, superada por los padecimientos cardíacos y el cáncer. Se calcula que para el 2050, en el primer mundo se incrementará el número de individuos afectados hasta en 59 %.¹ Alrededor de 25 % de los eventos de enfermedad vascular cerebral isquémicos son atribuidos a enfermedad aterosclerótica de las arterias carótidas común e interna extracraneal,² siendo la bifurcación carotídea el asiento de un tercio de las lesiones ateroscleróticas extracraneales.³

En el presente artículo exponemos de manera sucinta los aspectos básicos, clínicos y diagnósticos que debe conocer el especialista endovascular neurológico para to-

mar decisiones correctas respecto al tratamiento de la enfermedad aterosclerosa carotídea.

Epidemiología

La frecuencia de la aterosclerosis carotídea depende de la población estudiada: los datos del Estudio Framingham sugieren que a los 75 años de edad la prevalencia de la estenosis carotídea ≥ 50 % es de 9 % en varones y 7 % en mujeres.⁴ La prevalencia del mismo grado de estenosis es de 35 % en individuos con soplo carotídeo,⁵ de 22 % en pacientes con enfermedad coronaria⁶ y de 14 % con enfermedad arterial periférica.⁷ El riesgo anual de infarto cerebral ipsilateral asociado a estenosis carotídea severa asintomá-

*Correspondencia y solicitud de sobretiros: Marco Antonio Zenteno-Castellanos. Insurgentes Sur 3877, Col. La Fama, 14269 México D.F., México. Tel.: (55) 5606 9755. Fax: (55) 5135 5144. Correo electrónico: mazente@yahoo.com.mx

tica (> 50 %) es aproximadamente de 2 a 3.3 %, ⁸ similar al riesgo estimado de infarto o muerte asociada con endarterectomía carotídea (2 a 5 %). La estenosis severa de la arteria carotídea es la mayor causa de recurrencia de infarto en pacientes con eventos isquémicos transitorios e infartos previos y de isquemia cerebral silente demostrada por difusión en la resonancia magnética. Los síntomas motores y la oclusión carotídea contralateral son factores de riesgo independientes para el infarto recurrente. ⁹

Etiopatogenia

La dinámica del flujo sanguíneo es un factor fundamental en el desarrollo de aterosclerosis, la bifurcación carotídea es un claro ejemplo, donde la velocidad del flujo y la fuerza de frotamiento (*shear stress*) disminuyen de forma drástica al desviar y cambiar un flujo que inicialmente llevaba un patrón laminar unidireccional. ¹⁰ Esto explica la situación frecuentemente excéntrica de la placa de ateroma, que suele localizarse en los sitios de mayor disminución de la fuerza de frotamiento: la pared lateral del segmento proximal de la arteria carótida interna y el seno carotídeo. ¹¹

La evolución histopatológica y clínica de la aterosclerosis depende en gran medida de la *vasa vasorum*. Después de las coronarias, las carótidas son las arterias de mayor riqueza de *vasa vasorum*, superando a la aorta, renales y femorales, respectivamente. ¹⁰ Es justamente en estas arterias donde se presenta y desarrolla más frecuentemente la aterosclerosis ya que son susceptibles de generar neovascularización y sangrado de la *vasa vasorum*, mientras que los vasos con escasez o ausencia de *vasa vasorum* suelen ser resistentes a la enfermedad. Respecto a la circulación del sistema nervioso central, la *vasa vasorum* es más frecuente en las arterias proximales (vertebrales, tronco basilar y arteria carótida interna) que en las distales (cerebral media y cerebral anterior). ¹²

La mayoría de los conceptos fisiopatológicos en placa de ateroma se debe al conocimiento de la enfermedad aterosclerótica coronaria. ¹³ Los hallazgos patológicos se pueden agrupar según el estadio de la enfermedad. Es conveniente mencionar que algunas etapas de la enfermedad pueden coexistir.

Estadio preaterosclerótico

En una etapa muy temprana, invariablemente asintomática, denominada *estadio prelesional*, se aprecia engrosamiento de la íntima y estrías lipídicas o xantoma intimal. El engrosamiento puede ser tal que en muchas ocasiones condiciona una verdadera masa intimal constituida primordialmente por células musculares lisas y una matriz de proteoglicanos con una cantidad variable de lípidos, con, sin o escasa inflamación. ^{10,14,15} En etapas aún tempranas pero más avanzadas, el depósito lipídico es mayor dentro de áreas francamente acelulares ricas en proteoglicanos. Este depósito es más profundo adyacente a la túnica media, rodeado de un infiltrado variable de linfocitos T y de macrófagos. ¹⁰

Estadio aterosclerótico

Esta etapa está definida por la presencia de la placa de ateroma con un núcleo (*core*) francamente necrótico. ¹⁶ La lesión más temprana en este estadio es el ateroma de cubierta fibrosa, constituido por un centro necrótico rico en lípidos y encapsulado por tejido fibroso. El infiltrado de macrófagos y linfocitos T suele ser abundante, aunque no son raras las lesiones con escasez o ausencia de este infiltrado. Esta placa tiende a protruir hacia la luz vascular, provocando diversos grados de estrechamiento luminal y con propensión a desencadenar síntomas y signos condicionados por diversos grados de disrupción o calcificación de la cubierta fibrosa. En gran medida, la *vulnerabilidad de la placa* está en relación con el espesor de la cubierta fibrosa y del grado de infiltrado inflamatorio. En la enfermedad coronaria se ha determinado que la ruptura de la placa ocurre con cubiertas fibrosas de alrededor de 65 μm o necrosis del núcleo de aproximadamente 25 %. ^{13,17} En series histopatológicas de enfermedad carotídea se ha identificado vulnerabilidad en cubiertas menores a 120 μm . ¹⁰

Como se mencionó, el sitio de disrupción de la cubierta fibrosa sucede, además, en lugares de calcificaciones o de mayor infiltrado inflamatorio. Se sospecha que las calcificaciones son el producto de la apoptosis de los macrófagos. ¹⁸ Una vez rota la capsula fibrosa existe migración plaquetaria con la consecuente formación de trombo. El desarrollo de síntomas y la morfología de las otras lesiones patológicas dependen justamente del tipo de ruptura de la placa, de la calidad del trombo y del desarrollo de hemorragia al interior de la placa. La ruptura de la placa promueve la agregación plaquetaria y el desarrollo de un trombo agudo con cantidades variables de eritrocitos, fibrina y células inflamatorias. Con el tiempo, el trombo se organiza mediante la infiltración de células musculares lisas, acumulación extracelular de una matriz proteínica (proteoglicanos y colágeno), inflamación, desarrollo de neovascularización de la *vasa vasorum* y reendotelización de la superficie luminal. ¹⁰

Se denomina placa ulcerada cuando la fisura ocasionada por la ruptura de la cubierta fibrosa llega hasta la matriz del núcleo necrótico; ¹³ esta condición es un factor determinante en el desarrollo del trombo y de los síntomas. La ruptura con trombo agudo y del trombo organizado es responsable de por lo menos 75 % de las muertes súbitas en vasculopatía coronaria, situación completamente distinta en la enfermedad carotídea, en la que el trombo (sin liberación de émbolos) infrecuentemente llega a ocluir la luz arterial en forma súbita. ¹⁹ Sin embargo, el mecanismo tromboembólico es más frecuente en la enfermedad carotídea, debido a la presión sistólica y fuerzas de rozamiento superiores, en comparación a la circulación coronaria. La ruptura de la placa frecuentemente produce lesión y sangrado de neovasos de la *vasa vasorum*, lo que se traduce en *hemorragia intraplaca* con disminución súbita de luz vascular. La incidencia de la hemorragia intraplaca es mayor en los pacientes sintomáticos que en los asintomáticos (84 *versus* 56 %). ¹⁰

Las placas rotas pueden presentar un proceso de curación que consiste en la reparación mediante una cicatriz de

colágeno, sin embargo, esto no garantiza la ausencia de sangrado del centro lipídico-necrótico, lo que incrementa el tamaño de la lesión y, por consiguiente, la oclusión de la luz.¹⁰ Otro aspecto a analizar es la disrupción o erosión de la placa, donde la cubierta fibrosa se encuentra ya conservada o reparada, pero con ausencia segmentaria de endotelio (“área desnuda”), lo que facilita el desarrollo de cúmulos de proteoglicanos y es causa de alrededor de un tercio de las muertes secundarias a vasculopatía coronaria, sin que sea necesaria la presencia de un núcleo lipídico muy grande.^{10,20} En la aterosclerosis carotídea es una causa infrecuente del desarrollo de síntomas.

La placa fibrocálcica está constituida por una cubierta fibrosa gruesa y grandes cantidades de calcio situadas en las láminas profundas de la íntima, que casi siempre están rodeadas de fibrosis, inflamación y neovascularización. No se ha determinado a ciencia cierta cómo el calcio llega a la placa, sin embargo, se considera que está involucrada la muerte celular, la expresión selectiva de las proteínas que constituyen la matriz extracelular y la hemorragia dentro de la placa.²¹ Ya que se acompaña de muy escasa o ausente matriz necrótica suele denominarse *nódulo calcificado*.

Se ha visto que las placas con la máxima calcificación son aquellas que han estrechado la luz vascular en más de 70 %.¹⁰ Pueden acompañarse de trombos en la superficie luminal en 6 a 7 % de los casos, debido a disrupción por fragmentos de calcio. Diversos autores consideran esta placa como estable debido a este porcentaje aparentemente bajo de asociación con trombosis.^{10,13} Desde nuestra perspectiva, el porcentaje de trombos en la superficie hace a una placa calcificada digna de vigilancia estrecha.

Aspectos clínicos

Estenosis carotídea sintomática

Clásicamente se considera como *carótida sintomática* a la arteria con una placa de ateroma que ha sido la responsable de algún evento isquémico —accidente isquémico transitorio o infarto— en algún territorio dependiente de dicha arteria. Hay un grupo, subestimado durante mucho tiempo, en el que los eventos isquémicos no han desarrollado síntomas aparentes por afectar áreas no “elocuentes”, sin embargo, se evidencian mediante resonancia magnética (Figura 1). Esta *enfermedad carotídea silente* es cada vez más aceptada dentro del grupo de carótida sintomática.

Los eventos isquémicos se producen básicamente por dos tipos de mecanismos: el *tromboembólico* y el de *bajo flujo cerebral* (factores hemodinámicos).^{13,19,22} El tromboembolismo es el más importante mecanismo de ictus, principalmente por embolismo arteria-arteria. Como se explicó, las placas rotas o ulceradas se acompañan de la formación de un trombo focal del que pueden desprenderse fragmentos.¹³ La evidencia más clara de este mecanismo la constituyen los trombos plaquetarios en la retina y los múltiples émbolos intracraneales en pacientes con enfermedad vascular cerebral aguda con una placa de ateroma.^{23,24} Otra fuente embó-

lica, menos frecuente, es la liberación de fragmentos propios de la placa. La trombosis local con oclusión vascular —sin embolismo— es una causa infrecuente de isquemia en el sistema nervioso central, en contraste a la aterosclerosis coronaria. Esto se debe al flujo alto continuo de la circulación cerebral y al diámetro mayor de la arteria carótida en comparación al árbol vascular coronario.¹⁹

El bajo flujo cerebral es común en pacientes con enfermedad carotídea aterosclerótica sintomática, en comparación a los asintomáticos con un mismo grado de estenosis.^{25,26} Esta diferencia tiene sustento en la anatomía y el desarrollo de los vasos colaterales contralaterales y del mismo hemisferio. Los pacientes con bajo flujo suelen activar y mantener de manera crónica los principales mecanismos de autorregulación cerebral —vasodilatación e incremento de remoción de O₂ desde la sangre—, que, sin embargo, pueden fracasar al asociarse con mecanismos tromboembólicos o con cambios en la tensión arterial (infartos hemodinámicos). La evidencia de los mecanismos hemodinámicos pueden ser las imágenes en la resonancia magnética de infarto en el centro semioval, donde los vasos son terminales y frecuentemente desprovistos de colateralidad,²⁶ lo que puede confundirse con microangiopatía, entidad nosológica totalmente diferente (Figura 1). Por lo tanto,

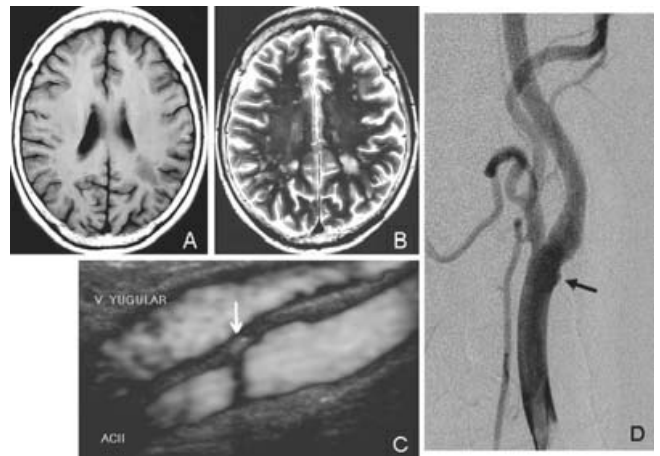


Figura 1. Hombre de 63 años sin antecedentes, cuyos síntomas iniciales fueron hemiparesia y hemihipoestesia derechas que se resolvieron espontáneamente. La resonancia magnética realizada 48 horas después mostró lesiones isquémicas pequeñas en ambos centros semiovais, además de una grande a nivel dorsal y caudal en el centro semioval izquierdo A y B). El ultrasonido carotídeo y la angiografía carotídea mostraron aterosclerosis bilateral. C y D) En la carótida izquierda puede observarse una placa con estenosis < 20 % (flechas). Este caso ejemplifica dos situaciones: las lesiones pequeñas bilaterales que simulan enfermedad de pequeño vaso pueden ser causadas por la enfermedad carotídea que se mantuvo silente; y que el tamaño de la placa y el grado de estenosis no son los únicos responsables del desarrollo de síntomas. Por ello, debemos tomar en cuenta datos importantes proporcionados por el ultrasonido carotídeo, como la ecogenicidad y la motilidad de la placa.

el bajo flujo es infrecuente como causa primaria de ictus en pacientes con aterosclerosis carotídea, sin embargo, actualmente se considera un poderoso predictor de riesgo;²² en contraste, es frecuente su efecto sinérgico con el mecanismo tromboembólico.

Carótida y cognición

En 1951, Fisher postuló la asociación de enfermedad carotídea con deterioro cognitivo y propuso que la restauración del flujo podría revertir dicha condición.^{27,28} Se ha considerado que el deterioro de las funciones mentales se debe a tromboembolia e hipoperfusión.^{29,30} De ahí que sea fundamental su detección oportuna con el objetivo de prevenir dicho deterioro (embolia) o de revertirlo (hipoperfusión). Recientemente se han publicado evidencias de que la estenosis carotídea se asocia a deterioro cognitivo.³¹ En la Universidad de San Francisco, Johnston y colaboradores concluyeron que las personas con estenosis > 75 % en la carótida izquierda tienen más probabilidad de desarrollar alteraciones cognitivas y deterioro de la función respecto a las personas sin enfermedad carotídea.³¹ Un estudio en Noruega demostró que la estenosis carotídea se asocia a rendimiento neuropsicológico menor.³² En los pacientes con estenosis carotídea, los resultados en cuanto a atención, velocidad psicomotora y memoria fueron desfavorables. No hubo diferencias significativas en cuanto a las funciones motoras, lenguaje, velocidad de procesamiento de la información y depresión. En un estudio con datos aún no publicados del Instituto Nacional de Neurología y Neurocirugía, se evaluó la esfera neuropsicológica de 17 pacientes con estenosis carotídea; se encontraron alteraciones en la memoria ejecutiva y de trabajo, mismas que mejoraron sustancialmente al mes y seis meses después de la angioplastia carotídea con stent.

Por otro lado, debemos hacer énfasis que dentro de las complicaciones de la revascularización de la arteria carótida —quirúrgica o endovascular— puede presentarse deterioro cognitivo secundario a embolismo transoperatorio²⁸ o durante estadios tempranos del síndrome de hiperperfusión.

Estenosis carotídea asintomática

Se considera *carótida asintomática* a la arteria que presenta placa de ateroma y algún grado de estenosis, pero que no ha generado imagen isquémica en resonancia magnética ni signos o síntomas isquémicos aparentes. Suele ser un diagnóstico casual por el hallazgo de un soplo cervical o durante un ultrasonido de rastreo. Debemos resaltar que muchos de los pacientes considerados asintomáticos tienen manifestaciones de lesión focal detectables mediante estudios de imagen o neuropsicológicos, que lamentablemente no son herramientas frecuentes en la evaluación inicial (Figura 1). El término carótida asintomática solamente está relacionado con eventos vasculares ya establecidos, pero subestima el riesgo de desarrollo ulterior de síntomas. Analizaremos con detenimiento este tipo de pacientes en los apartados siguientes.

Métodos de imagen

En el manejo de la enfermedad carotídea, los métodos de imagen no son un mero elemento diagnóstico, deben ser útiles para la planificación terapéutica. Desafortunadamente, en muchos centros no se ha comprendido la utilidad real de las diversas técnicas, ya sea por situaciones de índole económica o por desconocimiento.

Ultrasonido carotídeo

Es un método no invasivo utilizado con alta seguridad de operación que en raras ocasiones puede asociarse a morbilidad, como en casos de fragmentación y desprendimiento de placa por la manipulación cervical. Su “democratización” ha propiciado su utilización de manera indiscriminada por personal no capacitado. La especialización a través de diplomados u otras formas de profundización en la técnica no es la norma en la mayoría de los centros, lo que condiciona un inaceptable porcentaje de error dependiente del operador. Además, en nuestro medio son infrecuentes los centros donde se realiza una adecuada comparación de técnicas diagnósticas.

Este método proporciona información acerca de la localización, extensión y grado de estenosis en lesiones de más de 40 % de estrechamiento de la luz arterial.³³ El tamaño de la placa y el porcentaje de reducción de la luz arterial se traducen en modificaciones en las velocidades del flujo. La principal utilidad del ultrasonido carotídeo radica en demostrar y evaluar:^{33,34}

- *Grosor de íntima-media*: la distancia entre las interfases luz vascular-íntima y media-adventicia. Es un marcador sensible de riesgo vascular que evidencia la existencia de enfermedad aterosclerótica en el lecho coronario, periférico y cerebral. La Asociación de Cardiólogos de Estados Unidos recomienda este parámetro como un marcador de aterosclerosis.
- *Composición de la placa*: evalúa el contenido lipídico o de calcio, además de la hemorragia intraplaca. Existen patrones donde se evalúa la coexistencia de imágenes ecolúcidas y ecogénicas como traducción de los componentes lipídicos, cálcicos, hemorrágicos y de la reconstrucción fibrosa de la placa (Figura 1). Recordemos que el contenido rico de lípidos o la hemorragia intraplaca se asocia al desarrollo de síntomas.
- *Integridad de la cubierta fibrosa*: muestra la integridad o solución de continuidad de la cubierta fibrosa, lo que indica vulnerabilidad e inestabilidad de la placa (úlceras o disrupción).
- *Movimiento de la placa (plaque motion)*: este parámetro se obtiene en equipos de alta definición con la llamada cuarta dimensión; para algunos autores es uno de los principales indicadores de riesgo e inestabilidad de la placa.^{35,36}
- *Reducción luminal o estenosis*: este concepto, al igual que la resonancia, es aún ineficiente en comparación con la angiografía por sustracción digital y la angiotomografía. Es común que se cometan errores cuando se comparan medidas, debido a la ausencia de uniformidad en

Cuadro I. Clasificación de la placa³⁶

Hemodinámica (% estenosis)	Morfológica	Superficie
H1, leve (<50 %)	P1, homogénea	S1, lisa
H2, moderada (50 -69 %)	P2, heterogénea	S2, irregular (defecto < 2 mm)
H3, severa (70-95 %)		S3, ulcerada (defecto > 2 mm)
H4, crítica (95-99 %)		
H5, oclusiva (100 %)		

los criterios de medición utilizados en dos de los más grandes estudios multicéntricos que evaluaron la efectividad de la endarterectomía carotídea.^{37,38}

Se han elaborado clasificaciones de la placa según sus diversas características ecográficas, entre las más utilizadas están la de Thiele (Cuadro I)³⁶ y la recomendada por la sociedad de Radiólogos en Ultrasonido de Estados Unidos (Cuadro II).³⁹ En etapas de seguimiento después del tratamiento con stent, el ultrasonido carotídeo es un excelente método para evaluar adosamiento del stent, dilatación progresiva del mismo e hiperplasia intra-stent.

El ultrasonido cuenta con algunas limitaciones: al ser un estudio "dependiente de operador" no es infrecuente que una estenosis severa o una oclusión completa sean en realidad vasos normales en la angiografía por sustracción digital, también hay casos de estrechamiento angiográfico severo con hallazgos normales en el ultrasonido carotídeo. Collins y colaboradores determinaron que la cirugía hubiera sido innecesaria en hasta 14 % de los pacientes programa-

Cuadro II. Clases de estenosis³⁹

Arteria normal	<ul style="list-style-type: none"> - PSV ACI < 125 cm/s - No hay placa - No hay engrosamiento intimal
Estenosis < 50 %	<ul style="list-style-type: none"> - PSV ACI < 125 cm/s - Placa - Engrosamiento intimal
Estenosis de 50-69 %	<ul style="list-style-type: none"> - PSV ACI < 125 ~ 230 cm/s - Placa visible
Estenosis ≥ 70 % → preoclusión	<ul style="list-style-type: none"> - PSV ACI > 230 cm/s - Placa visible - Estrechamiento de la luz
Preoclusión	<ul style="list-style-type: none"> - Estrechamiento marcado en el ultrasonido doppler color
Oclusión completa	<ul style="list-style-type: none"> - No hay luz detectable en el ultrasonido doppler de escala de grises - No hay flujo en el ultrasonido doppler espectral y ultrasonido doppler color

PSV = velocidad del flujo sanguíneo, ACI = arteria carótida interna.

dos para cirugía con base en el ultrasonido.⁴⁰ Por otra parte, la interposición del hueso mandibular impide la evaluación de lesiones por arriba de C3. El ultrasonido carotídeo no permite valorar la circulación intracraneal, por lo tanto ignora la estenosis intracraneal asociada y el estado de circulación colateral. El grupo del estudio NASCET (*North American Symptomatic Carotid Endarterectomy Trial*) recomienda la evaluación de la colateralidad por angiografía para valorar el riesgo de infarto cerebral y ataque isquémico transitorio, ya que el riesgo de un evento isquémico prácticamente se quintuplica en ausencia angiográfica de colateralidad.⁴¹

Angiotomografía

Es un método no invasivo con imágenes de carácter estrechamente anatómicas,⁴² lo que permite la evaluación de la arteria carótida cervical en toda su extensión, incluso ofrece una adecuada caracterización de las carótidas primitivas y del cayado aórtico, útil en la detección de lesiones en tándem (Figuras 2 y 3).

La evaluación de la calcificación de las lesiones y del grado de estenosis es de igual calidad que la obtenida mediante angiografía por sustracción digital, lo que lo hace un método altamente confiable en todas las debilidades del ultrasonido carotídeo (Figuras 2 y 3). Es una buena herramienta para el seguimiento poscolocación de stent.

Angiorresonancia

Es un método no invasivo que permite evaluar a la arteria carótida cervical en toda su extensión. Se puede practicar sin la administración de contraste paramagnético mediante la técnica *time-of-flight* o con la administración de medio de contraste mediante la técnica *contrast-enhanced MR angiography*.

Tiene la desventaja de sobreestimar significativamente el grado de estenosis, por tanto es un predictor inadecuado. Sin embargo, la posibilidad con la *contrast-enhanced MR angiography* de observar de manera simultánea el arco aórtico y los vasos del cuello, permite evaluar datos útiles en la planeación terapéutica tales como variantes anatómicas y lesiones en *tándem* inadvertidas por el ultrasonido carotídeo pero evidentes en la angiotomografía.⁴³ Por otro lado, la hiperintensidad de la placa indica un contenido alto de lípidos en su núcleo, lo que se traduce en una placa ecolúcida del ultrasonido carotídeo.^{10,20,44} A pesar de las limitaciones actuales en la angiorresonancia, consideramos que en un

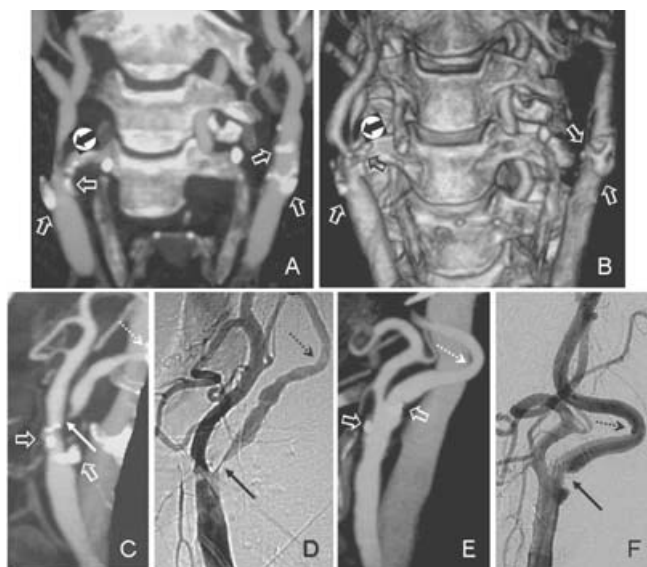


Figura 2. Mujer de 70 años con amaurosis derecha súbita. A y B) La angiotomografía con reconstrucción volumétrica mostró calcificaciones a nivel del bulbo carotídeo y la arteria carótida interna (flechas huecas), además, la proyección nos permite observar estenosis > 90 % de la arteria carótida interna derecha (flecha sólida dentro del círculo). C a F) Comparación de la angiotomografía en *maximum intensity projection* con la angiografía por sustracción digital selectiva de ambas carótidas. Puede apreciarse la exactitud del grado de estenosis (flechas delgadas) entre ambos estudios, además del detalle anatómico que demuestra un acodamiento carotídeo bilateral (flechas punteadas), dato que suele subestimarse mediante ultrasonido carotídeo y que es útil reconocer para la planificación terapéutica. Se destacan, además, calcificaciones en la angiotomografía (flechas huecas en D y E). Este caso nos demuestra que la angiotomografía es un estudio confiable cuando se realiza en un buen equipo y por personal capacitado, y nos permite evaluar al mismo tiempo ambas carótidas con sus detalles anatómicos.

futuro no muy lejano la capacidad de evaluación de partes blandas que caracteriza a la resonancia magnética, redundará en un mapeo mucho más exacto de la forma y contenido de la placa de ateroma, permitiendo en un forma estandarizada el análisis de riesgo y la planificación terapéutica (secuencias *time-resolved imaging of contrast kinetics* y *black-blood imaging*).^{45,46}

Angiografía por sustracción digital

Se debe considerar como el método confirmatorio de las lesiones y la herramienta más importante para la toma de decisiones terapéuticas. Se ha destacado que su principal desventaja estriba en que es un método invasivo, sin embargo, el riesgo de complicaciones es inferior a 0.6 %.⁴⁷ La angiografía por sustracción digital permite una determinación prolija de la morfología de la placa incluyendo la ulceración y el grado de estenosis (Figuras 1 a 4). Sin embargo, el grado de estenosis depende mucho del ángulo de la proyección en que se realiza la adquisición de las

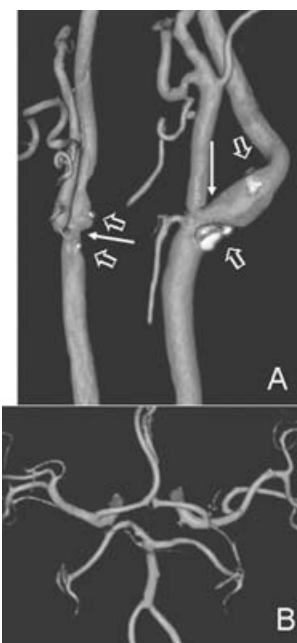


Figura 3. Hombre de 81 años con varios eventos AIT en territorio carotídeo izquierdo. A) La angiotomografía carotídea con reconstrucción volumétrica mostró aterosclerosis carotídea con oclusión de 80 % en la izquierda y 50 % en la derecha (flechas delgadas) y la presencia de calcificaciones densas (flechas huecas), además de un acodamiento distal de la arteria carótida interna. B) Reconstrucción volumétrica a nivel del polígono de Willis y segmentos arteriales M1, M2, M3, A1, A2, P1 y P2 donde se demuestra la ausencia de estenosis intracraneal asociada. Dentro del protocolo de estudio de nuestros pacientes siempre evaluamos la estenosis intracraneal ya que frecuentemente se asocia a la extracraneal, que algunas veces puede ser el origen real del cuadro clínico. Al contrario de la angiografía por sustracción digital y la angiotomografía, el ultrasonido carotídeo es una herramienta inadecuada para demostrar aterosclerosis intracraneal.

imágenes, de allí que se recomienden los disparos angiográficos en múltiples proyecciones. No es una herramienta útil para la evaluación hemodinámica de la placa, por lo tanto, la adecuada evaluación de la placa debe ser establecida después de un minucioso estudio de las imágenes y la confrontación de los hallazgos de las diferentes modalidades. Una de las ventajas imprescindibles de la angiografía por sustracción digital es su excelente capacidad para demostrar la asociación de placas intracraneales y el estado de la colateralidad (Figura 4).

Comparación de métodos diagnósticos (Cuadro III)

En estenosis mayores a 70 %, comparado con la angiografía por sustracción digital, el ultrasonido carotídeo realizado en laboratorios vasculares confiables tiene entre 87 y 98 % de sensibilidad, y 59 a 75 % de especificidad.⁴⁸ Las cifras de la angiografía por sustracción digital y la angiotomografía con medio de contraste son de 92 a 96 %

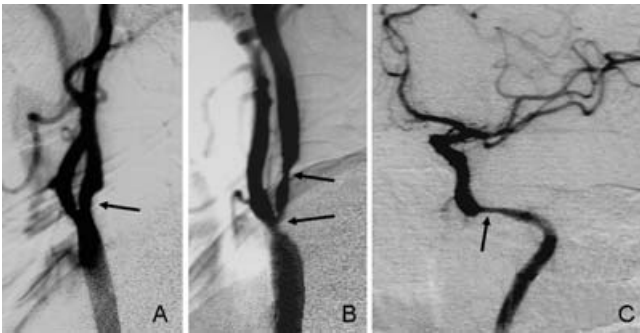


Figura 4. Mujer de 70 años con historia de AIT en territorio carotídeo izquierdo. La angiografía por sustracción digital demostró estenosis de 60 % en carótida derecha (flecha A) y 90 % en carótida izquierda (flechas en B). La inyección selectiva en la arteria carótida interna izquierda también mostró 90 % de estenosis del segmento petroso.

de sensibilidad y 58 a 76 % de especificidad.⁴⁹ En cuanto al carácter predictivo de la angiotomografía cuando se compara con angiografía por sustracción digital, en el estudio de la estenosis carotídea > 70 % su sensibilidad es alta pero su especificidad es de apenas 63 %, y el valor predictivo negativo en los grados de estenosis < 70 % es casi de 100 %, ⁵⁰ esto significa que es muy útil en detectar estenosis severas, sin embargo, también puede ofrecernos resultados falsos positivos.

La angiotomografía es un método excelente para la detección de la enfermedad carotídea severa, pero solo una cuarta parte de los estudios publicados reúnen criterios metodológicos satisfactorios,⁵¹ por lo que no se puede determinar como el estándar de oro y es insuficiente en estenosis no severas,⁵² además, con ella es difícil evaluar las ulceraciones y la calidad de la placa en general. No dudamos que en el futuro pueda mejorar en estos aspectos.⁵³

Cuadro III. Comparación entre los diferentes métodos de imagen de la placa carotídea (criterios expuestos en las Guías de Manejo del año 2007 del Servicio de Terapia Endovascular del Instituto Nacional de Neurología y Neurocirugía)

	Ultrasonido	CTA	MRA	DSA
% de estenosis (si estenosis leve)	+	+	-	++
% estenosis (si estenosis severa)	+	++	+	++
Inestabilidad de la placa	++	-	¿?	-
Ulceración de la placa	++	-	¿?	+
Observador dependiente	-	+	+	++
Operador dependiente	++	+	+	+
Ambulatorio	++	++	++	+

++Exactitud adecuada, ventaja considerable

+ Exactitud pasable, ventaja mediocre

- No exacto, desventaja

¿? Se desconoce adecuadamente, en curso de investigación

Un estudio donde se evaluó la utilidad de la *contrast-enhanced MR angiography* para la detección de estenosis carotídea, tomando a la angiografía por sustracción digital como estándar de oro, la primera tuvo sensibilidad de 93 % y especificidad de 80 %, con una clasificación inadecuada de los pacientes en 15 % de los casos. Aun combinando el estudio con determinación mediante ultrasonido carotídeo, la proporción de pacientes mal clasificados ascendió a 10 %, siendo discordantes ambos estudios y haciendo necesaria la realización de angiografía por sustracción digital en 25 % de los casos.⁵⁴

En general, el ultrasonido carotídeo, la angiotomografía y la angiorresonancia muestran una exactitud similar en el diagnóstico de la estenosis carotídea sintomática. Ninguna técnica por sí sola es lo suficientemente exacta para reemplazar a la angiografía por sustracción digital. Dos técnicas no invasivas usadas en combinación, con la ayuda de una tercera, en caso de discordancia, parecería ofrecer resultados más exactos, pero puede incluso en esos casos llevar a errores diagnósticos.⁵⁵ A pesar de lo dicho, existen grupos que con argumentos relativos al costo sugieren que los pacientes pueden ser sometidos a tratamiento de la estenosis carotídea con base en un solo método diagnóstico, primordialmente ultrasonido carotídeo,^{55,56} práctica con la que no estamos de acuerdo.

Conclusiones

La isquemia cerebral es un conjunto de eventos, sintomáticos o no, que en muchos casos tienen origen en la aterosclerosis carotídea. El conocimiento de la fisiopatología de la placa y la adecuada evaluación clínica nos ofrecen pautas para el ulterior análisis morfológico y dinámico de las imágenes que nos brindan los métodos diagnósticos actuales. Es justamente el uso adecuado de estos métodos el que guiará nuestra decisión terapéutica. Su desconocimiento o mal uso es causa frecuente del manejo inadecuado de la aterosclerosis carotídea. El ultrasonido carotídeo es una excelente herramienta para definir datos que indican la vulnerabilidad de la placa, situación no valorada por la angiografía por sustracción digital y que, además, es ignorada en los estudios grandes, sin embargo suele ser un método inadecuado para la evaluación exacta de la estenosis intracraneal, de la colateralidad y de características anatómicas indispensables para la decisión terapéutica.

Referencias

- Hallström B, Jönsson AC, Nerbrand C, Norrving B, Lindgren A. Stroke incidence and survival in the beginning of the 21st century in Southern Sweden: comparisons with the late 20th century and projections into the future. *Stroke* 2008;39:10-15.
- American Heart Association. Heart Disease and Stroke. Statistics 2003 Update. Dallas, TX: American Heart Association; 2003.
- Dyken M. Stroke risk factors in prevention of stroke. En: Norris JW HV, editor. *Prevention of stroke*. New York: Springer-Verlag; 1991: pp. 83-102.
- Pasternak RC, Criqui MH, Benjamin EJ, Fowkes FG, Isselbacher EM, McCullough PA, et al. American Heart Association. Atherosclerotic Vascular Disease Conference: Writing Group I: Epidemiology. *Circulation* 2004;109:2605-2612.

5. **Louridas G, Junaid A.** Management of carotid artery stenosis. Update for family physicians. *Can Fam Physician* 2005;51:984-989.
6. **Ernst CB SJ.** Current therapy in vascular surgery. 4th edition. St Louis, Mo: Mosby; 2001: p. 102.
7. **Simons PC, Algra A, Eikelboom BC, Grobbee DE, van der Graaf Y.** Carotid artery stenosis in patients with peripheral arterial disease: the SMART Study. SMART Study Group. *J Vasc Surg* 1999;30:519-525.
8. **Halliday A, Mansfield A, Marro J, Peto C, Peto R, Potter J, et al.** Prevention of disabling and fatal strokes by successful carotid endarterectomy in patients without recent neurological symptoms: randomised controlled trial. *Lancet* 2004;363:1491-1502.
9. **Kastrup A, Ernemann U, Nägele T, Gröschel K.** Risk factors for early recurrent cerebral ischemia before treatment of symptomatic carotid stenosis. *Stroke* 2006;37:3032-3034.
10. **Kolodgie FD, Nakazawa G, Sangiorgi G, Ladich E, Burke AP.** Pathology of atherosclerosis and stenting. *Neuroimaging Clin N Am* 2007;17:285-301.
11. **Glagov S, Zarins C, Giddens DP, Ku DN.** Hemodynamics and atherosclerosis. Insight and perspectives gained from studies of human arteries. *Arch Pathol Lab Med* 1988;112:1018-1031.
12. **Takaba M, Endo S, Kurimoto M, Kuwayama N, Nishijima M, Takaku A.** Vasa vasorum of the intracranial arteries. *Acta Neurochir* 1998;140:411-416.
13. **Virmani R, Ladich ER, Burke AP, Kolodgie FD.** Histopathology of carotid atherosclerotic disease. *Neurosurgery* 2006;59:S3-219-S3-227.
14. **Velican G.** A dissecting view on the role of fatty streak in the pathogenesis of human atherosclerosis: Culprit or bystander? *Med Interne* 1981;19:321-337.
15. **Arauz A, Hoyos L, Zenteno M, Mandoza R, Alexanderson E.** Carotid plaque inflammation detected by 18F-fluorodeoxyglucosae-positron emission tomography. Pilot study. *Clin Neurol Neurosurg* 2007;109:409-412.
16. **Stary HC, Chandler AB, Dinsmore RE, Fuster V, Glagov S, Inzell W Jr, et al.** A definition of advanced types of atherosclerotic lesions and a histological classification of atherosclerosis. A report from the Committee on Vascular Lesions of the Council on Atherosclerosis, American Heart Association. *Circulation* 1995;92:1355-1374.
17. **Burke AP, Farb A, Malcom GT, Liang YH, Smialek J, Virmani R.** Coronary risk factors and plaque morphology in men with coronary disease who died suddenly. *N Engl J Med* 1997;336:1276-1282.
18. **Vengrenyuk Y, Carlier S, Xanthos S, Cardoso L, Ganatos P, Virmani R, et al.** A hypothesis for vulnerable plaque rupture due to stress-induced debonding around cellular microcalcifications in thin fibrous cap. *Proc Natl Acad Sci USA* 2006;103:14678-14683.
19. **Derdeyn CP.** Mechanisms of ischemic stroke secondary to large artery atherosclerotic disease. *Neuroimaging Clin N Am* 2007;17:303-311.
20. **Virmani R, Kolodgie FD, Burke AP, Farb A, Schwartz SM.** Lessons from sudden coronary death: a comprehensive morphological classification scheme for atherosclerotic lesions. *Arterioscler Thromb Vasc Biol* 2000;20:1262-1275.
21. **Derdeyn CP, Videen TO, Yundt KD, Fritsch SM, Carpenter DA, Grubb RL, et al.** Variability of cerebral blood volume and oxygen extraction: stages of cerebral haemodynamic impairment revisited. *Brain* 2002;125:595-607.
22. **Zanette EM, Fieschi C, Bozzao L, Roberti C, Toni D, Argentino C, Lenzi GL.** Comparison of cerebral angiography and transcranial doppler sonography in acute stroke. *Stroke* 1989;20:899-903.
23. **del Zoppo GJ, Poeck K, Pessin MS, Wolpert SM, Furlan AJ, Ferbert A, et al.** Recombinant tissue plasminogen activator in acute thrombotic and embolic stroke. *Ann Neurol* 1992;32:78-86.
24. **Grubb RL Jr, Derdeyn CP, Fritsch SM, Carpenter DA, Yundt KD, Videen TO, et al.** Importance of hemodynamic factors in the prognosis of symptomatic carotid occlusion. *JAMA* 1998;280:1055-1060.
25. **Moody DM, Bell MA, Challa VR.** Features of the cerebral vascular pattern that predict vulnerability to perfusion or oxygenation deficiency: an anatomic study. *AJNR Am J Neuroradiol* 1990;11:431-439.
26. **Derdeyn CP, Grubb RL Jr, Powers WJ.** Cerebral hemodynamic impairment: methods of measurement and association with stroke risk. *Neurology* 1999;53:251-259.
27. **Lal BK.** Cognitive function after carotid artery revascularization. *Vasc Endovascular Surg* 2007;41:5-13.
28. **Bowler JV.** The concept of vascular cognitive impairment. *J Neurol Sci* 2002;203-204:11-15.
29. **Roman GC.** Vascular dementia: distinguishing characteristics, treatment, and prevention. *J Am Geriatr Soc* 2003;51:S296-304.
30. **Rao R.** The role of carotid stenosis in vascular cognitive impairment. *Eur Neurol* 2001;46:63-69.
31. **Johnston SC, O'Meara ES, Manolio TA, Lefkowitz D, O'Leary DH, Goldstein S, et al.** Cognitive impairment and decline are associated with carotid artery disease in patients without clinically evident cerebrovascular disease. *Ann Intern Med* 2004;140:237-247.
32. **Mathiesen EB, Waterloo K, Joakimsen O, Bakke SJ, Jacobsen EA, Bona K.** Reduced neuropsychological test performance in asymptomatic carotid stenosis: The Tromsø Study. *Neurology* 2004;62:695-701.
33. **Meairs S SW.** Ultrasound imaging and doppler sonography. En: *Stroke: pathophysiology, diagnosis and management.* New York: Churchill Livingstone; 1998. p. 298.
34. **Gaitini D, Soudack M.** Diagnosing carotid stenosis by doppler sonography: state of the art. *J Ultrasound Med* 2005;24:1127-1136.
35. **Schulz UG, Rothwell PM.** Association between arterial bifurcation anatomy and angiographic plaque ulceration among 4627 carotid stenoses. *Cerebrovasc Dis* 2003;15:244-251.
36. **Thiele BL, Jones AM, Hobson RW, Bandyk DF, Baker WH, Sumner DS, et al.** Standards in noninvasive cerebrovascular testing. Report from the Committee on Standards for Noninvasive Vascular Testing of the Joint Council of the Society for Vascular Surgery and the North American Chapter of the International Society for Cardiovascular Surgery. *J Vasc Surg* 1992;15:495-503.
37. **North American Symptomatic Carotid Endarterectomy Trial Collaborators.** Beneficial effect of carotid endarterectomy in symptomatic patients with high-grade carotid stenosis. *N Engl J Med* 1991;325:445-453.
38. **MRC European Carotid Surgery Trialists.** Randomised trial of endarterectomy for recently symptomatic carotid stenosis: final results of the MRC European Carotid Surgery Trial (ECST). *Lancet* 1998;351:1379-1387.
39. **Grant EG, Benson CB, Moneta GL, Alexandrov AV, Baker JD, Bluth EI, et al.** Carotid artery stenosis: gray scale and doppler ultrasound diagnosis. Society of Radiologists in Ultrasound Consensus Conference. *Radiology* 2003;229:340-346.
40. **Collins P, McKay I, Rajagoplan S, Bachoo P, Robb O, Brittenden J.** Is carotid duplex scanning sufficient as the sole investigation prior to carotid endarterectomy? *Br J Radiol* 2005;78:1034-1037.
41. **Henderson RD, Eliasziw M, Fox AJ, Rothwell PM, Barnett HJ.** Angiographically defined collateral circulation and risk of stroke in patients with severe carotid artery stenosis. *Stroke* 2000;31:128-132.
42. **Feasby TE, Findlay JM.** CT angiography for the assessment of carotid stenosis. *Neurology* 2004;63:412-413.
43. **Muhs BE, Gagne P, Wagener J, Baker J, Ortega MR, Adelman MA, et al.** Gadolinium-enhanced versus time-of-flight magnetic resonance angiography: What is the benefit of contrast enhancement in evaluating carotid stenosis? *Ann Vasc Surg* 2005;19:823-828.
44. **Farb A, Burke AP, Tang AL, Liang TY, Mannan P, Smialek J, et al.** Coronary plaque erosion without rupture into a lipid core. A frequent cause of coronary death. *Circulation* 1996;93:1354-1363.
45. **Wasserman BA, Sharrett AR, Lai S, Gomes AS, Cushman M, Folsom AR.** Risk factor associations with the presence of a lipid core in carotid plaque of asymptomatic individuals using high-resolution MRI. The Multi-Ethnic Study of Atherosclerosis (MESA). *Stroke* 2008;39(2):329-335.
46. **Mano Y, Shimizu H, Inoue T, Tominaga T.** [Magnetic resonance angiographic occlusion of the cervical carotid artery at 3 tesla: its pitfalls] [Article in Japanese] *No Shinkei Geka* 2008;36:51-58.
47. **Johnston D.** Low rate of complications of cerebral angiography in routine clinical practice. *Neurology* 2001;57:2012-2014.
48. **Filiis KA, Arko FR, Johnson BL, Pipinos II, Harris EJ, Olcott C 4th, et al.** Duplex ultrasound criteria for defining the severity of carotid stenosis. *Ann Vasc Surg* 2002;16:413-421.
49. **Josephson SA, Bryant SO, Mak HK, Johnston SC, Dillon WP, Smith WS.** Evaluation of carotid stenosis using CT angiography in the initial evaluation of stroke and TIA. *Neurology* 2004;63:457-460.
50. **Koelmeij MJ, Nederkoorn PJ, Reitsma JB, Majoie CB.** Systematic review of computed tomographic angiography for assessment of carotid artery disease. *Stroke* 2004;35:2306-2312.
51. **Conceição C PT, Evangelista P.** Angio-TC da doença carotídea aterosclerótica. *Acta Med Port* 2003;16:149-153.
52. **Oliver TB, Lammie GA, Wright AR, Wardlaw J, Patel SG, Peek R, et al.** Atherosclerotic plaque at the carotid bifurcation: CT angiographic appearance with histopathologic. *AJNR Am J Neuroradiol* 1999;20:897-901.
53. **U-King-Im JM, Trivedi RA, Graves MJ, Higgins NJ, Cross JJ, Tom BD, et al.** Contrast-enhanced MR angiography for carotid disease: diagnostic and potential clinical impact. *Neurology* 2004;62:1282-1290.
54. **Patel SG, Collie DA, Wardlaw JM, Lewis SC, Wright AR, Gibson RJ, et al.** Outcome, observer reliability, and patient preferences if CTA, MRA, or Doppler ultrasound were used, individually or together, instead of digital subtraction angiography before carotid endarterectomy. *J Neurol Neurosurg Psychiatry* 2002;73:21-28.
55. **Buskens E, Nederkoorn PJ, Buijs-Van Der Woude T, Mali WP, Kappelle LJ, Eikelboom BC, et al.** Imaging of carotid arteries in symptomatic patients: cost-effectiveness of diagnostic strategies. *Radiology* 2004;233:101-112.
56. **Moore WS.** For severe carotid stenosis found on ultrasound, further arterial evaluation is unnecessary. *Stroke* 2003;34:1816-1817.