

# Manejo endovascular de la aterosclerosis carotídea Parte II. Criterios terapéuticos actuales y limitaciones

Jorge Arturo Santos-Franco,<sup>a</sup> Marco Antonio Zenteno-Castellanos,<sup>b\*</sup> José de Jesús Jaramillo-Magaña,<sup>c</sup>  
Susana Vega-Montesinos<sup>d</sup> y Ángel Lee-Aguirre<sup>e</sup>

<sup>a</sup>Servicio de Neurocirugía, Hospital de Especialidades, Centro Médico Nacional La Raza, México D.F., México

<sup>b</sup>Servicio de Terapia Endovascular Neurológica, <sup>c</sup>Servicio de Neuroanestesiología y <sup>d</sup>Servicio de Terapia Endovascular Neurológica, Instituto Nacional de Neurología y Neurocirugía "Manuel Velasco Suárez", México D.F., México

<sup>e</sup>Departamento de Neurocirugía, Instituto Nacional de Ciencias Médicas y Nutrición "Salvador Zubirán". Centro Integral de Enfermedad Vasculal, Hospital Ángeles del Pedregal, México D.F., México

Recibido en su versión modificada: 11 de junio de 2009

Aceptado: 12 de junio de 2009

## RESUMEN

*Durante muchos años se ha considerado a la endarterectomía carotídea como el estándar de oro para el manejo de la aterosclerosis carotídea sintomática, lo que promovió el abuso de la técnica, mientras que se dejó a la angioplastia carotídea como una técnica alternativa relegada a los casos con riesgo quirúrgico alto. Diversos estudios ya han demostrado que la eficacia de la angioplastia carotídea es igual a la endarterectomía incluso con ciertas ventajas destacables: carece de la necesidad de anestesia general, ofrece acceso a toda la extensión de la arteria carótida y de la circulación intracraneal, y presenta menor frecuencia de complicaciones. En muchas publicaciones se ha demostrado que el número de complicaciones se equiparan o son inferiores a la cirugía. En este artículo, además de analizar los estudios que comparan a la endarterectomía con la angioplastia carotídea, evaluamos los criterios endovasculares actuales del manejo de la aterosclerosis carotídea, así como sus beneficios y limitaciones.*

### Palabras clave:

*Aterosclerosis carotídea, enfermedad vascular cerebral, terapia endovascular, angioplastia carotídea, endarterectomía carotídea*

## SUMMARY

*Carotid endarterectomy has for long been regarded as the gold standard for the management of symptomatic atherosclerosis of the carotid bifurcation, and carotid angioplasty is merely considered a secondary alternative reserved to surgically high-risk patients. However, several studies have shown that the efficacy of carotid angioplasty has equaled that of carotid endarterectomy and additionally provides unshared advantages: local anesthesia is sufficient, the whole extracranial and intracranial carotid circulation are amenable to treatment and wound-related complications are not seen. Besides a thorough review of the main published studies comparing both techniques, we provide updated criteria for the endovascular management of carotid artery disease, discussing their benefits and limitations.*

### Key words:

*Carotid atherosclerosis, vascular brain disease, endovascular therapy, carotid stenting, carotid endarterectomy*

## Introducción

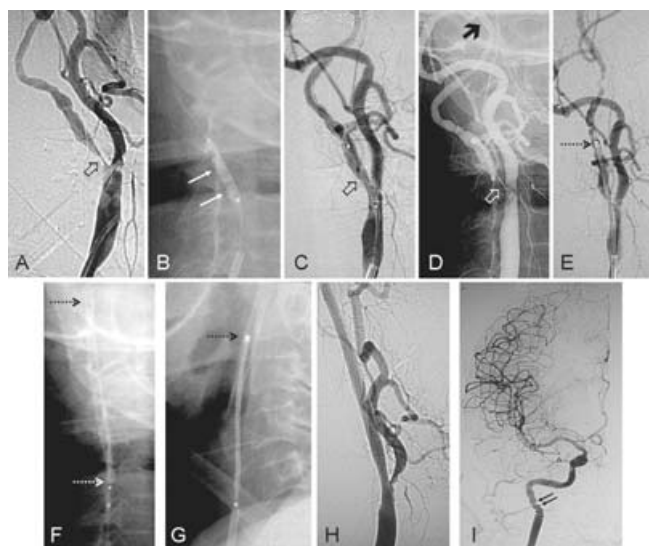
### ¿Qué es la angioplastia carotídea?

La angioplastia es una técnica endovascular de revascularización que permite recalibrar y remodelar un vaso disminuido de calibre por alguna patología.

Las técnicas han ido evolucionando. Inicialmente se recurrió únicamente al uso del balón para dilatar el segmento estenosado (*angioplastia transluminal con balón*),<sup>1-3</sup> que tuvo éxito en casos seleccionados, sin embargo, pronto se vieron

complicaciones o limitaciones tales como disección arterial y ruptura de la placa con embolización distal, por eso actualmente está en desuso para la enfermedad aterosclerótica. Posteriormente se agregó la liberación de un stent (*angioplastia combinada*) con la finalidad de evitar o corregir la disección condicionada por el inflado del balón, estabilizar la zona de la pared vascular y reducir el riesgo de recidiva. Esta técnica es la que algunos grupos reconocen como la ideal, mientras que otros han llamado la atención sobre los efectos negativos del insuflado del balón sobre las constantes hemodinámicas (inestabilidad hemodinámica e hiperper-

\*Correspondencia y solicitud de sobretiros: Marco Antonio Zenteno-Castellanos. Insurgentes Sur 3877, Col. La Fama, 14269 México D.F., México. Tel.: (55) 5606 9755. Fax: (55) 5135 5144. Correo electrónico: mazente@yahoo.com.mx



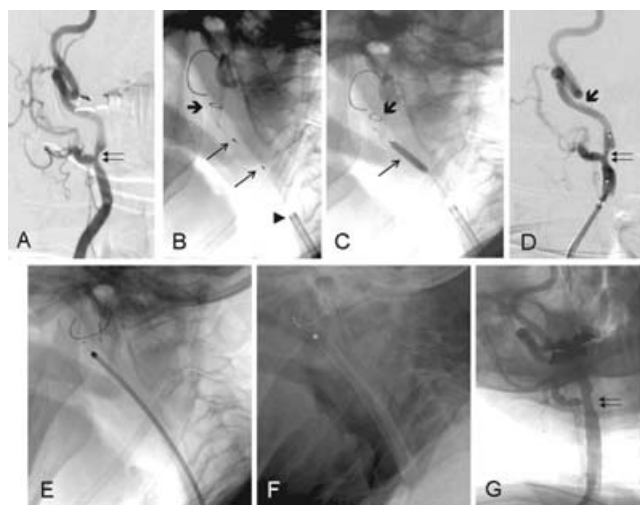
**Figura 1.** Angioplastia con balón y colocación de dos stents carotídeos autoexpandibles de acero inoxidable. A través de una estenosis > 90 % (flecha hueca en A) se posicionó una guía con sistema de protección distal (flecha gruesa en D). Fue necesario insuflar un balón (flechas en B) para dilatar la arteria (flecha hueca en C y D). Se subió un stent distal (flecha punteada en E) para ser liberado desde la unión de las porciones cervical y petrosa de la arteria carotídea interna, con la finalidad inicial de corregir el acodamiento (flechas punteadas en F). Inmediatamente se subió un segundo stent (flecha punteada en G) que fue liberado de manera telescópica en relación al stent inicial, cubriendo sin complicaciones al segmento estenosado de la arteria (H). El despliegue de dos stents carotídeos evita que se produzca un acodamiento mayor en la arteria, situación que se observa con frecuencia en la colocación de solamente un stent en una arteria así de tortuosa. En el panel I podemos observar la transmisión distal de una ligera tortuosidad entre la arteria carotídea interna cervical y la petrosa que no condiciona ningún evento adverso.

fusión) y la estructura vascular. El desarrollo actual de los stents autoexpandibles limita el uso del balón (*angioplastia primaria con stent*). En ciertos grupos, incluido el nuestro, se utilizan microbaloneos (insuflado a pocas atmósferas de balones pequeños) simplemente para facilitar el paso del stent en estenosis mayores de 80 % (Figuras 1, 2 y 3). En estenosis < 80 %, el stent puede ser suficiente para la apertura vascular (Figuras 4, 5 y 6). Las ventajas de la angioplastia carotídea primaria con stent (ACS) en relación a la angioplastia con balón son:

1. Minimiza la lesión endotelial
2. Reduce o evita los efectos hemodinámicos
3. Evita el síndrome de hiperflujo
4. Tiene carácter ambulatorio

### Análisis previo a la decisión terapéutica

En la actualidad está claramente definida la eficacia de la revascularización sobre el tratamiento médico, al menos en

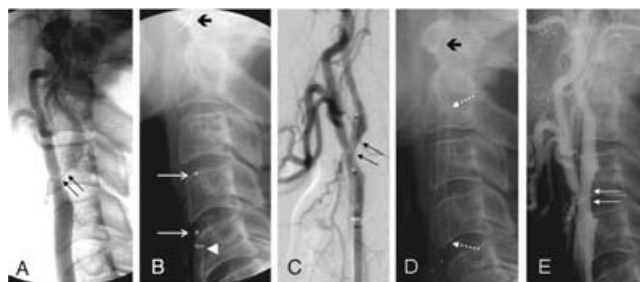


**Figura 2.** Tratamiento de una placa carotídea derecha con estenosis de 90 % (flecha doble en A). Se posicionó un sistema de protección distal (flecha gruesa en B, C y D) además de un microbalón (flechas delgadas en B). Luego del insuflado del balón (flecha delgada en C) se dilató ligeramente el área estenosada (flecha doble en D), suficiente para subir un stent. Se desplegó el stent carotídeo sin complicaciones (E y F). La angiografía de control muestra adecuada circulación intra-stent y aislamiento de la placa (flecha doble en G).

caso de estenosis severa.<sup>4,5-8</sup> Sin embargo, antes de decidir el tratamiento debemos analizar detenidamente varios aspectos fundamentales.

### Criterios de estenosis carotídea

Tradicionalmente, desde la publicación de los primeros resultados del *North American Symptomatic Carotid Endarterectomy Trial* (NASCET)<sup>8</sup> se ha reservado el tratamiento de la estenosis carotídea a pacientes sintomáticos. Dentro de los criterios de selección se tomó en cuenta el porcentaje de estenosis cuyo método de determinación ha sido casi univer-



**Figura 3.** Manejo de una placa carotídea izquierda de > 90 % (flecha doble en A). Se fijó un sistema de protección distal (flecha gruesa en B y E) a través de un catéter guía de 8 French (punta de flecha en B) y se colocó un microbalón a nivel de la estenosis (flechas delgadas en B), que se dilató luego del insuflado del balón (flecha doble en C). Posteriormente se desplegó un stent autoexpandible (flechas punteadas en D) con el que consiguió dilatar la estenosis y aislar la placa (flecha doble en E).

salmente utilizado. Consiste en calcular la diferencia entre la estrechez luminal máxima de la porción enferma del vaso entre la luz carotídea distal normal. De esta manera se indicó el tratamiento en pacientes sintomáticos con estenosis carotídea inicialmente entre 70 y 99 % y posteriormente entre 50 y 99 %. Desde los resultados del *European Carotid Surgery Trial* (ECST),<sup>9</sup> algunos autores utilizan otro método para el cálculo del porcentaje de estenosis: determinar la diferencia entre la estrechez luminal máxima de la porción enferma del vaso con el diámetro máximo del vaso al mismo nivel, incluida la placa. De esta forma recomendaron el manejo de estenosis entre 50 y 69 %. Nosotros preferimos utilizar el criterio NASCET, ya que el europeo sobrestima la placa.

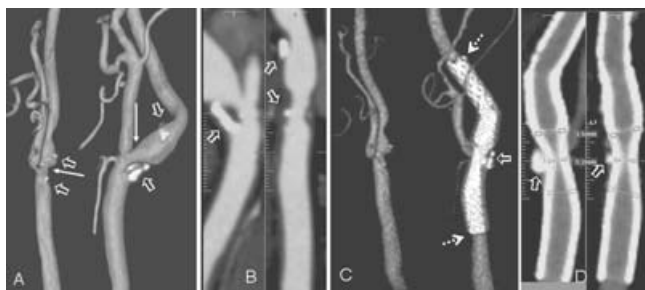
### Enfermedad carotídea asintomática

La carótida asintomática requiere una consideración especial. No existen hasta el momento criterios establecidos para realizar una predicción certera del riesgo para presentar síntomas, sin embargo, hay datos que deben ser analizados.

Cote y colaboradores estudiaron de forma prospectiva el efecto protector de la aspirina comparada con placebo en 372 pacientes con estenosis carotídea ( $\geq 50\%$ ) asintomática.<sup>10</sup> Al cabo de alrededor de 2.3 años encontraron que la aspirina no previno el desarrollo de enfermedad vascular cerebral (12.3 % con aspirina *versus* 11 % con placebo).

El estudio ECST, en un seguimiento a tres años, demostró que el riesgo de infarto ipsolateral en pacientes asintomáticos con estenosis  $< 70\%$  es de 2 %, mientras que en los  $> 70\%$  es de 5.7 %.<sup>11</sup>

En la cohorte de manejo médico de los pacientes incluidos en *Asymptomatic Carotid Atherosclerotic Study* (ACAS)<sup>12</sup> y *Asymptomatic Carotid Surgery Trial* (ACST),<sup>13</sup> aproximadamente 12 % de los casos asintomáticos falleció o presentó infarto ipsolateral.



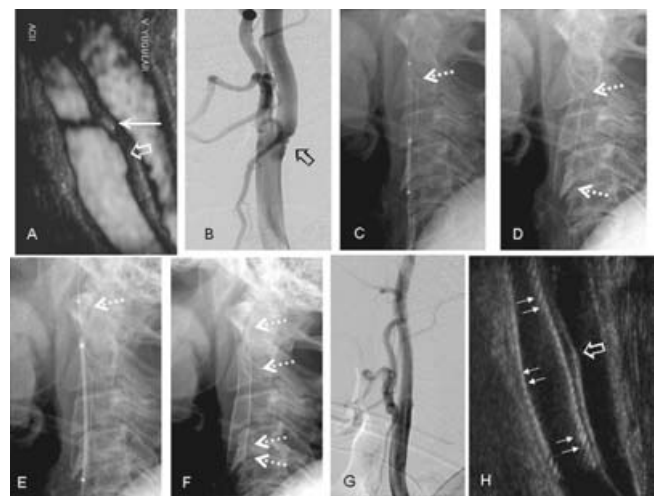
**Figura 4.** Angiotomografía carotídea (ATC) con reconstrucción volumétrica (A) y MIP (B) que demuestra aterosclerosis carotídea bilateral con estenosis de 50 % derecha y 80 % izquierda (flechas delgadas en A), además de calcificaciones en las placas (flechas huecas en A y B). Es posible observar también el acodamiento de la arteria carotídea interna cervical (A). El tratamiento consistió en la colocación de dos stents carotídeos, uno distal de nitinol y uno proximal de acero inoxidable. La ATC posoperatoria con reconstrucción volumétrica (C) y MIP (D) muestran los dos stents (flechas punteadas en C) que lograron excluir la placa (flechas huecas en C y D). Observamos, sin embargo, que no se corrigió el acodamiento carotídeo por la inadecuada fuerza radial del stent de nitinol (D).

El estudio *Asymptomatic Carotid Stenosis and Risk of Stroke* (ACRS)<sup>14</sup> evaluó la historia natural de la enfermedad carotídea en 1115 pacientes asintomáticos tratados médicamente. Durante el periodo de seguimiento (37.1 meses) se analizó el riesgo de desarrollar infarto cerebral ipsolateral, y de este análisis se evaluaron dos grupos: uno con riesgo anual de 4.3 % y otro con riesgo anual de 0.7 %. El grupo de riesgo alto se caracterizó por estenosis entre 82 y 99 %, historia de AIT contralateral y creatinina sérica  $> 0.085$  mmol/l.

El riesgo-beneficio del tratamiento se basa en la presencia de complicaciones, tanto en pacientes sintomáticos como en asintomáticos. La *American Heart Association* (AHA) y la Sociedad Canadiense de Neurocirugía establecen que el límite del riesgo de complicaciones debe ser  $\leq 6\%$  en pacientes sintomáticos, mientras que en los asintomáticos no debe superar 3 %.<sup>15</sup> Otras sociedades médicas como el Consorcio Canadiense de Ictus no aprueban el tratamiento invasivo en pacientes asintomáticos.<sup>15</sup>

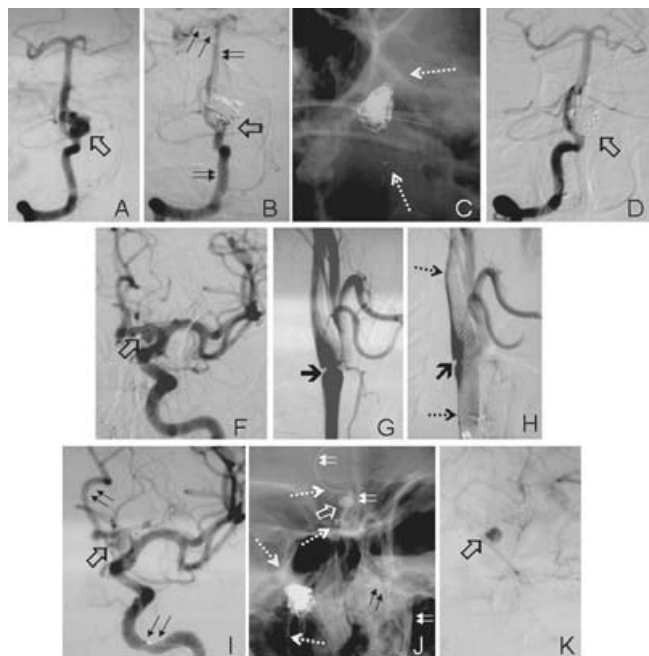
### Vulnerabilidad de la placa

Actualmente no se puede predecir con certeza qué paciente se beneficiará con un tratamiento invasivo. Además del grado de estenosis, existen parámetros que podrían orientarnos a evaluar pacientes de alto riesgo de infarto y que no



**Figura 5.** Tratamiento con stents carotídeos de acero inoxidable de una paciente que desarrolló síntomas derivados de una placa con escasa estenosis, sin embargo, vulnerable. El ultrasonido carotídeo (USC) (A) muestra la placa pequeña con centro necrótico que produce una sombra ecogénica (flecha delgada) y una úlcera (flecha hueca). La angiografía pos sustracción digital (ASD) (B) muestra una placa menor a 20 % con una úlcera (flecha hueca). El tratamiento consistió en la colocación de dos stents sin necesidad de protección distal (C-G). Se realizó el despliegue del primer stent sin complicaciones (flechas punteadas en C y D), sin embargo, la arteria presentó un acodamiento que requirió de un segundo stent distal (flechas punteadas en E y F). El control mediante ASD (G) y USC (H) mostró circulación normal (G), buen adosamiento del stent (flechas delgadas en H) y aislamiento de la placa (flecha hueca en H).

han sido incluidos en estudios aleatorios de gran escala. Consideramos que estos parámetros son los concernientes a la vulnerabilidad y estabilidad de la placa, además de una adecuada evaluación de la colateralidad cerebral.<sup>16-18</sup>



**Figura 6.** Tratamiento de estenosis carotídea y de dos aneurismas intracraneales durante un mismo procedimiento. A) Aneurisma sacular multilobulado roto de la arteria vertebral derecha (flecha hueca). B) Luego de fijar una microguía de intercambio en la arteria cerebral posterior (flechas delgadas), el aneurisma fue embolizado con 5 coils, sin embargo, observamos tinción de aproximadamente 5 %. C) Se subió y se desplegó un stent intracraneal autoexpansible (las marcas radiopacas del stent son señaladas por las flechas punteadas). D) El control angiográfico muestra la embolización completa asistida con stent. F) Durante el mismo procedimiento se planificó el tratamiento mediante técnica de *sole stenting* de un aneurisma sacular pequeño e incidental de la arteria cerebral anterior izquierda (segmento A1) (flecha hueca). G) Encontramos una estenosis carotídea aterosclerótica izquierda de 70 % (flecha gruesa). H) La colocación de un stent carotídeo de acero inoxidable (flechas punteadas) logró aislar la placa (flecha gruesa) y mejorar la estenosis. I) Una vez resuelta la obstrucción carotídea se colocó, sin ninguna complicación, un stent intracraneal autoexpansible montado sobre una microguía, cuyo extremo distal se fijó en la arteria pericallosa izquierda (flechas delgadas). Se desplegó el stent desde la arteria carotídea interna hasta la A1 cubriendo la extensión del cuello del aneurisma (flecha hueca). J) El disparo angiográfico sin sustracción en fase tardía muestra la microguía (flechas dobles), los extremos radiopacos de ambos stents intracraneales (flechas punteadas), la malla de coils dentro del aneurisma vertebral y la retención del material de contraste dentro del saco del aneurisma (flecha hueca). K) El disparo angiográfico en fase venosa tardía muestra el mantenimiento del material de contraste dentro del aneurisma incidental tratado mediante técnica de *sole stenting* (flecha hueca).

La irregularidad superficial de la placa es un factor de riesgo independiente de enfermedad vascular cerebral,<sup>6,19,20</sup> sin embargo, ha sido ignorada en la toma de decisiones. Es importante determinar la inestabilidad de la placa: *placa inestable o vulnerable* es la que puede provocar síntomas, es por esto que estudios más o menos recientes han sido enfáticos en la valoración multimodal de la placa.<sup>21</sup> Existen placas en que la oclusión de la luz vascular es mínima, sin embargo, producen un evento isquémico (Figura 5). Con los criterios tradicionales, por ejemplo los del estudio NASCET, se ignoran otros parámetros morfológicos<sup>22</sup> —hemorragia intraplaca, ruptura y ulceración, mayor número de células musculares apoptóticas, capa fibrosa más delgada y el contenido elevado de lípidos— y hemodinámicos de la placa. También hay factores como la ausencia de calcificación de la placa, que se asocia con mayor número de eventos isquémicos.<sup>23</sup> Paradójicamente, la mayoría de estos parámetros son conocidos desde hace muchos años. Por ejemplo, los ultrasonografistas han hablado de la hemorragia intraplaca, ecogenicidad, movimiento de la placa (*plaque motion*), tensión de fricción (*shear stress*), del trombo fresco adherido a la pared y la ulceración de la superficie de la placa.<sup>24</sup> Por tanto, en la decisión terapéutica debemos valorar no solamente los criterios cuantitativos (porcentaje de estenosis), sino, además, criterios cualitativos que nos indiquen vulnerabilidad de una placa, incluso en pacientes asintomáticos. Esto nos ha llevado a acuñar los conceptos de *aspecto luminal* (lumen = luz en latín) y *aspecto parietal* (*parietalis* = relativo a la pared, en latín). El aspecto luminal valora el grado de estenosis y, por su puesto, su repercusión clínica y de imagen, mientras que el aspecto parietal engloba los criterios cualitativos y dinámicos de la placa y de la pared arterial: hemorragia intraplaca, contenido lipídico, ecogenicidad, movimiento de la placa, trombo fresco adherido a la pared y la ulceración de su superficie.

#### *Enderterectomía carotídea versus angioplastia carotídea*

Durante mucho tiempo se abusó de la endarterectomía carotídea, con 32 % de casos operados por indicaciones inapropiadas.<sup>25</sup> Por eso se desarrollaron estudios serios para proponer indicaciones quirúrgicas precisas para la enfermedad carotídea: NASCET,<sup>8</sup> ECST,<sup>9</sup> ACAS<sup>12</sup> y ACST.<sup>13</sup> Estos estudios demostraron que en casos bien seleccionados, la endarterectomía carotídea es efectiva en la reducción del riesgo de infarto cerebral e incremento en la supervivencia en pacientes sintomáticos con estenosis carotídea > 70 % (NASCET) y > 50 % (ECST). Desde entonces se determinó a la endarterectomía carotídea como el estándar de oro en el manejo de la enfermedad arteriosclerótica carotídea extracraneal, siempre y cuando sea practicada en centros con gran volumen y experiencia.<sup>25</sup>

Sin embargo, los criterios de inclusión de edad y comorbilidad de dichos estudios fueron muy estrechos, reclutando un universo de pacientes poco frecuentes en la práctica diaria.<sup>26</sup> Por ejemplo, lo más común es que encontremos pacientes entre la octava y novena década de la vida con estenosis > 70 % y antecedentes cardiovasculares o de

diabetes mellitus. Por esto, inicialmente y durante mucho tiempo se reservó la angioplastia carotídea a pacientes sintomáticos con un elevado riesgo quirúrgico y anestésico. Además, algunos de los primeros análisis de la angioplastia carotídea no fueron alentadores cuando ésta se comparaba con la endarterectomía carotídea. Lo anterior se debió al tipo de pacientes y a la no utilización de dos aspectos fundamentales de la técnica: stent y sistemas de protección distal, los cuales actualmente consisten en filtros que se posicionan transitoriamente en sentido distal al segmento oclusivo como paso inicial para capturar émbolos o fragmentos de placa que pudieran migrar a partir de la manipulación endovascular.

El primer estudio bien diseñado que comparó la endarterectomía carotídea con el manejo endovascular fue *Carotid and Vertebral Artery Transluminal Angioplasty Study* (CAVATAS).<sup>27</sup> Inicialmente comparó la endarterectomía carotídea versus angioplastia carotídea con balón, incorporando stents cuando éstos estuvieron disponibles. Se utilizaron stents en 26 % de los casos.<sup>27,28</sup> No se encontraron diferencias significativas con la endarterectomía carotídea en cuanto a enfermedad vascular cerebral discapacitante y muerte evaluadas a un mes (6.4 % para angioplastia carotídea versus 5.9 % para endarterectomía carotídea). La reestenosis significativa (70 a 99 %) fue mayor en el grupo endovascular que en el grupo quirúrgico (14 versus 4 %). El mayor número de reestenosis se observó en los casos de angioplastia carotídea sin stent y en quienes se obtuvo un resultado anatómico inadecuado desde el inicio.<sup>28</sup> Por otro lado, en el grupo quirúrgico hubo alta incidencia de hematoma cervical y de lesión de nervios craneales (6.7 y 8.7 %, respectivamente). El estudio concluyó que la efectividad de la angioplastia carotídea es similar a endarterectomía carotídea, pero con ausencia de complicaciones no vasculares. Las debilidades de este estudio incluyen el no uso de sistemas de protección distal, así como la heterogeneidad en el empleo del stent.

En el estudio Wallstent, la angioplastia carotídea con stent se realizó sin sistemas de protección distal.<sup>29</sup> Los resultados preliminares fueron desalentadores para la angioplastia carotídea: la frecuencia de isquemia y muerte fue de 12.1 % en comparación con 4.5 % de la endarterectomía carotídea. Por consideraciones éticas, el estudio finalizó prematuramente. Se ha demostrado ampliamente que muchas de las complicaciones mayores se debieron a émbolos liberados desde ateromas del arco aórtico o de la propia carótida. Los sistemas de protección distal fueron justamente diseñados para evitar los riesgos derivados de estos émbolos.

El estudio *Carotid Revascularization Using Endarterectomy or Stenting Systems* (CaRESS) fue uno de los primeros en utilizar sistemas de protección distal.<sup>30</sup> La población incluida fue heterogénea, 68 % fue asintomático. Se incluyeron pacientes con estenosis sintomática > 50 % y asintomática > 75 %. Los resultados no mostraron diferencias significativas de isquemia o muerte a un mes (2.1 % para angioplastia carotídea versus 3.6 % para endarterectomía carotídea) y a un año (10 % para angioplastia carotídea versus 13.6 % para endarterectomía carotídea). Respecto a estenosis residual y reestenosis que requirió un procedimiento de revascularización, las diferencias tampoco fueron significativas entre los dos métodos.

En el estudio *Stenting and Angioplasty with Protection in Patients at High Risk for Endarterectomy* (SAPPHIRE)<sup>31</sup> se trataron pacientes con alto riesgo quirúrgico mediante ACS y sistemas de protección distal, comparados con pacientes sin riesgo quirúrgico tratados mediante endarterectomía carotídea. Se incluyeron pacientes sintomáticos con estenosis  $\geq 50$  % y asintomáticos con estenosis  $\geq 80$  %. La frecuencia combinada de infarto agudo del miocardio, enfermedad vascular cerebral y muerte dentro de los primeros 30 días fue menor para ACS (4.8 versus 9.8 %), diferencia que se incrementó al primer año (12.2 versus 20.1 %). Es de destacar que la frecuencia de enfermedad vascular cerebral mayor ipsilateral fue de 0 % para ACS, mientras que fue de 3.5 % para endarterectomía carotídea. A tres años, los eventos mayores fueron menores en ACS que en endarterectomía carotídea (25.5 versus 30.3 %). Los resultados en incidencia de muerte, infarto cerebral ipsilateral y revascularización de la lesión favorecen a la ACS sobre la endarterectomía carotídea, aunque las diferencias no sean estadísticamente significativas.

En el estudio *Stent-Supported Percutaneous Angioplasty of the Carotid Artery Versus Endarterectomy* (SPACE),<sup>32</sup> se observaron similitudes entre la ACS versus endarterectomía carotídea en relación con la frecuencia de muerte y enfermedad vascular cerebral a 30 días (6.84 versus 6.34 %). Los autores concluyen que esta ausencia de diferencia no hace a la ACS un método superior a la cirugía y que no justifica su amplio uso, ya que el objetivo del estudio fue demostrar la no inferioridad de la técnica endovascular. Para nosotros dicha investigación evidencia que la ACS es comparable a la endarterectomía carotídea, sin embargo, es fundamental exponer que este estudio fue inconsistente en la utilización de sistemas de protección distal, que se aplicó solamente en 27 % de los casos, lo que sin duda influye en los resultados.

Al analizar los resultados de *Endarterectomy Versus Angioplasty in Patients with Severe Symptomatic Carotid Stenosis* (EVA-3S),<sup>33</sup> podemos inferir que la endarterectomía carotídea es aparentemente más efectiva y segura que la ACS en el manejo de estenosis  $\geq 60$  % en pacientes sintomáticos, ya que la frecuencia de muerte y enfermedad vascular cerebral a 30 días fue muy amplia (9.6 % para ACS versus 3.9 % para endarterectomía carotídea). Sin embargo, el estudio cuenta con un sesgo severo: prescindir de sistemas de protección distal en muchos de los pacientes, de hecho 25 % de ellos experimentó enfermedad vascular cerebral mayor o falleció dentro de los primeros 30 días. Otra debilidad fue que comparó a cirujanos experimentados en endarterectomía carotídea con un grupo de especialistas endovasculares con experiencia heterogénea en tratamiento de la estenosis carotídea. Por eso, para nosotros el estudio EVA-3S en vez de mostrar ineficacia de la ACS, confirma la importancia de contar con experiencia en la técnica, así como el uso sistemático de sistemas de protección distal.

Varios estudios han evaluado la importancia de ACS con la utilización de sistemas de protección distal y concluyen que es el predictor multivariado más fuerte para determinar el riesgo de infarto cerebral condicionado por el procedimien-

**Cuadro I. Criterios clínicos y angiográficos que incrementan el riesgo asociado con ACS<sup>6</sup>**

	Factor de riesgo	Características
Clínicos	Edad avanzada	- Edad $\geq$ 80 años
	Disminución de la reserva cerebral	- Demencia - Enfermedad vascular cerebral previa antigua - Infartos lacunares múltiples - Microangiopatía intracraneal
Angiográficos	Tortuosidad excesiva	- $\geq$ 2 curvas de 90° dentro de 5 cm de la lesión
	Calcificaciones pesadas o severas	- Calcificación circunferencial concéntrica - $\geq$ 3 mm de ancho

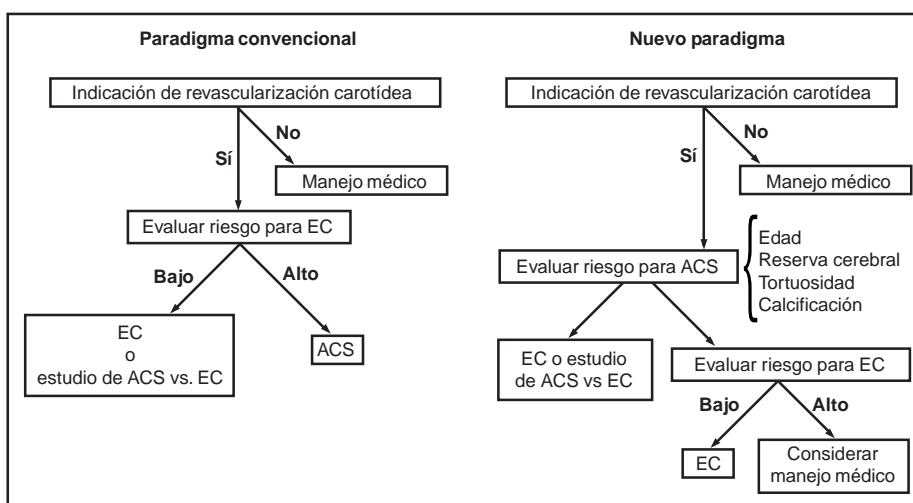
ACS = Angioplastia carotídea con colocación de Stent.

to.<sup>34</sup> Un análisis de 1358 casos tratados mediante ACS demostró que el riesgo de enfermedad vascular cerebral fue considerablemente mayor en los pacientes tratados sin sistemas de protección distal (1.9 versus 5.8 %) <sup>34</sup> El *European Arbeitsgemeinschaft Leitende Kardiologische Krankenhausärzte* (ALKK)<sup>34</sup> demostró que el riesgo de enfermedad vascular cerebral intrahospitalario fue menor en los casos con utilización de los sistemas de protección distal (1.7 %) versus en los que no se utilizaron (4.1 %). El riesgo de muerte y enfermedad vascular cerebral a 30 días también fue menor (2.2 versus 4.9 %).

Podemos concluir que la ACS es comparable e incluso superior en pacientes de alto riesgo respecto a protección contra enfermedad vascular cerebral. Además, evita la anestesia general y está exenta de complicaciones tales como hematoma cervical y lesión de nervios craneales. Actualmente se encuentran en desarrollo alrededor de cinco investigaciones prospectivas multicéntricas con la finalidad de comparar los procedimientos.<sup>26</sup>

### Evaluación de riesgos

A partir de NASCET se sabe que en pacientes sintomáticos con poco riesgo para la cirugía, las complicaciones relacionadas con la endarterectomía carotídea son de alrededor de 6 %, <sup>8</sup> y a partir de los estudios ACAS y ACST, las complicaciones periprocedimiento se encuentran en alrededor de 3 %. Es por esto que se ha determinado que un criterio de selección de los pacientes que serán sometidos a ACS es que no deben superar dichos niveles de riesgo (6 % en sintomáticos y 3 % en asintomáticos). Como se mencionó, el uso de los sistemas de protección distal son indispensables hoy en día en algunos casos durante el tratamiento endovascular, a tal punto que algunos autores sugieren que ante la imposibilidad de utilizar estos sistemas (vg.: anatomía adversa) sería más conveniente enviar al paciente a endarterectomía carotídea o a manejo médico.<sup>4</sup> Roubin y colaboradores desarrollaron criterios clínicos y angiográficos para evaluar el riesgo asociado a ACS (Cuadro I).<sup>4</sup>



**Figura 7.** Paradigmas convencional y el propuesto por Roubin y colaboradores.<sup>6</sup>

ACS = Angioplastia carotídea con colocación de Stent; EC = Endarterectomía carotídea.

## Paradigmas de manejo

Desde 2006, Roubin y colaboradores propusieron un flujo-grama de manejo que desafiaba al paradigma convencional (Figura 7).<sup>4</sup> El nuevo paradigma está sustentado en bases sólidas que son las mismas que hemos estado detallando en este artículo.

## Criterios de selección para el manejo endovascular

### Criterios tradicionales

En general, los criterios de selección son similares a los aceptados para la endarterectomía carotídea. Antes del desarrollo de este tema desviamos al lector al Cuadro II, donde se anotan los niveles de indicación para la revascularización tomados de las principales guías de manejo, sobre todo la de la AHA y la de los colaboradores del estudio NASCET.<sup>4,5,35-37</sup> A continuación detallaremos y analizamos solamente los criterios que se determinan como probados.

### Pacientes sintomáticos

1. *Tiempo*: se ha determinado que el mejor momento para la revascularización es cuatro semanas después de un evento severo de enfermedad vascular cerebral y dos semanas después de un accidente isquémico transitorio o de un evento no discapacitante de enfermedad vascular cerebral.<sup>38</sup>
2. *Grado de estenosis*: estenosis > 70 % (criterio NASCET).
3. *Riesgo*: se debe suponer un riesgo periprocedimiento ≤ 6 %. Tradicionalmente se ha determinado que la angioplastia carotídea es el manejo de elección en casos sintomáticos que además cuenten con elevado riesgo para la cirugía:
  - a) *Edad*: para endarterectomía carotídea, los pacientes mayores de 85 años tienen una probabilidad de muerte de aproximadamente 300 %, superior a la registrada para pacientes entre 70 y 84 años. El riesgo de infarto agudo del miocardio es de 6.6 % en mayores de 75 y de 2.3 % en menores de 75. Un análisis

estratificado del NASCET demuestra que el riesgo absoluto en manejo quirúrgico es de 28.9 % en pacientes por arriba de 75 años, 15.1 % entre los 65 y 74 años y 9.7 % en pacientes < 65 años.<sup>39</sup> Por lo tanto, aunque la endarterectomía carotídea parecería beneficiar a individuos mayores, es razonable pensar que la angioplastia carotídea puede ofrecer beneficios similares a estos pacientes mayores, con una menor tasa de complicaciones.<sup>40</sup>

- b) *Enfermedad coronaria severa/bypass coronario simultáneo*: la AHA reporta que se presentó infarto agudo del miocardio y muerte en 16.4 % en casos de cirugía carotídea y coronaria, 26.2 % cuando la endarterectomía carotídea precedió a corrección cardíaca y 16.4 % cuando la cirugía cardíaca precedió a la endarterectomía carotídea.<sup>41</sup> Contrariamente, otro estudio señala que el rango de morbilidad con angioplastia carotídea y bypass coronario fue de 8 %, con 2 % de enfermedad vascular cerebral.<sup>42</sup>
- c) *Lesiones en tándem*: el manejo endovascular permite el reconocimiento y tratamiento adecuados de lesiones carotídeas tanto intracraneales como extracraneales, situación no reproducible con la endarterectomía carotídea.
- d) *Trombo intraluminal ipsolateral*: la terapia endovascular permite la trombólisis intraarterial y en la actualidad la utilización de agentes antiplaquetarios como los inhibidores de la GP IIb/IIIa.<sup>43,44</sup>
- e) *Reestenosis después de endarterectomía carotídea*: Lanzino y colaboradores informaron 18 casos tratados mediante angioplastia carotídea, de ellos solamente un paciente desarrolló TIA sin infarto.<sup>45</sup> En *Acculink for Revascularization of Carotids in High Risk Patients* (ARCHeR) se muestra que la incidencia de enfermedad vascular cerebral, infarto agudo del miocardio y muerte luego de la ACS para el manejo de reestenosis posendarterectomía carotídea fue de 0.7 %.<sup>46</sup>

### Pacientes asintomáticos

1. *Grado de estenosis*: se indica la revascularización en estenosis asintomáticas > 60 % (criterio NASCET).

**Cuadro II. Niveles de indicación para revascularización de la arteria carótida**<sup>5,6,36-38</sup>

Indicación	Estenosis sintomática	Estenosis asintomática
Probada	Estenosis de 70 a 99 % Riesgo de complicación < 6 %	Estenosis > 60 % Riesgo de complicación < 3 % Expectativa de vida < 5 años
Aceptable	Estenosis de 50 a 69 % Riesgo de complicación < 3 %	Estenosis > 60 % Riesgo de complicación < 3 % Indicación de bypass coronario
Inaceptable	Estenosis < 29 % o riesgo de complicación > 6 %	Estenosis < 60 % o riesgo de complicación > 5 % Sin indicación de bypass coronario

2. **Riesgo:** se debe suponer un riesgo periprocedimiento  $\leq$  3 %.<sup>4</sup> En general, los riesgos a tomar en cuenta son los mismos referidos en el apartado anterior, además de los descritos por Roubin y colaboradores (Cuadro I).<sup>4</sup>

### Crterios propuestos por los autores

Todos los estudios previos a gran escala e incluso los ensayos clínicos actualmente en marcha ignoran la vulnerabilidad de la placa. La inestabilidad de la placa implica un factor de riesgo determinante para el desarrollo de síntomas, muchas veces independiente del grado de estenosis. Por eso proponemos tomar en cuenta los aspectos luminal y parietal de la enfermedad aterosclerosa de la carótida; de este análisis resultan los criterios que a continuación exponemos. Es de notar que no incluimos la determinación de los riesgos con el afán de no extendernos ni redundar, sin embargo, son los mismos expuestos arriba y que siempre tienen que ser justipreciados.

#### Paciente sintomático

En quienes se ha determinado adecuadamente la ausencia de fuente embolígena extracarotídea:

- Escenario 1
  1. Grado de estenosis:  $<$  70 %
  2. Vulnerabilidad de la placa: estable  $\rightarrow$  tratamiento médico
  3. Tratamiento médico previo: no
- Escenario 2
  1. Grado de estenosis:  $<$  70 %
  2. Vulnerabilidad de la placa: estable  $\rightarrow$  ACS o endarterectomía carotídea
  3. Tratamiento médico previo: fallido
- Escenario 3
  1. Grado de estenosis:  $>$  70-99 %
  2. Vulnerabilidad de la placa: estable  $\rightarrow$  ACS o endarterectomía carotídea
  3. Tratamiento médico previo: sí o no
- Escenario 4
  1. Grado de estenosis: cualquier grado
  2. Vulnerabilidad de la placa: inestable  $\rightarrow$  ACS o endarterectomía carotídea
  3. Tratamiento médico previo: sí o no

#### Pacientes asintomáticos

Recomendamos la determinación correcta de los pacientes para clasificarlos como asintomáticos, por eso es necesaria la detección de lesiones silentes mediante resonancia magnética, además de una adecuada valoración neuropsicológica para descartar déficit de alguna función mental. Los aparentemente asintomáticos con demostración de lesiones en resonancia magnética o déficit cognitivo deberán ser considerados como sintomáticos.

- Escenario 1
  1. Grado de estenosis:  $<$  60 %
  2. Vulnerabilidad de la placa: estable  $\rightarrow$  tratamiento médico
  3. Tratamiento médico previo: no
- Escenario 2
  1. Grado de estenosis:  $>$  60 %
  2. Vulnerabilidad de la placa: estable  $\rightarrow$  tratamiento médico o ACS
  3. Tratamiento médico previo: no
- Escenario 3
  1. Grado de estenosis:  $<$  50 %
  2. Vulnerabilidad de la placa: inestable  $\rightarrow$  tratamiento médico (asociar los antiagregantes con estatinas, que son estabilizadores endoteliales)
  3. Tratamiento médico previo: no
- Escenario 4
  1. Grado de estenosis:  $\geq$  50 %
  2. Vulnerabilidad de la placa: inestable  $\rightarrow$  ACS
  3. Tratamiento médico previo: no

### Contraindicaciones y limitaciones de la angioplastia carotídea

La angioplastia carotídea requiere doble esquema de antiagregación (clopidogrel y aspirina), por lo menos durante tres a seis meses y posteriormente solamente aspirina por lo menos durante seis meses más. Si obviamos la antiagregación seremos testigos de la formación de un trombo intrastent con la consecuente oclusión del dispositivo y sus efectos clínicos deletéreos. Las principales contraindicaciones y limitaciones de la técnica son los generados justamente por la antiagregación.<sup>4</sup> Los pacientes con intolerancia a cualquiera de los antiagregantes y en quienes se requiera un procedimiento de cirugía mayor en un lapso de por lo menos tres a cuatro semanas, deberán ser mejor sometidos a endarterectomía carotídea.

Las MAV y los aneurismas no rotos no son una contraindicación absoluta para la antiagregación, sin embargo, debemos ser muy cautelosos en la monitorización de la presión arterial sistémica para tratar periodos de hipertensión arterial y, de ser necesario, modificar la posología de los antiagregantes.<sup>4</sup> Los aneurismas incidentales preferimos tratarlos simultáneamente por vía endovascular (Figura 6).

### Complicaciones

#### Inestabilidad hemodinámica

Después de angioplastia carotídea puede ocurrir hipotensión o hipertensión y bradicardia condicionada por el estímulo de los barorreceptores del bulbo carotídeo.<sup>46,47</sup> En una serie retrospectiva de 51 pacientes sometidos a angioplastia carotídea (29 sintomáticos y 22 asintomáticos), tratados por Quereshi y colaboradores, la frecuencia de hipotensión fue de 22.4 %, hipertensión de 38.8 % y bradicardia de 27.5 %. Mendelsohn y colaboradores observaron bradicardia e hipo-



tensión en 68 % de los casos.<sup>48</sup> Estos fenómenos, a pesar de ser transitorios (promedio de duración de 25 horas), son un factor de riesgo para el desarrollo de complicaciones isquémicas,<sup>46</sup> que pueden ser hasta cinco veces más frecuentes cuando hay hipotensión durante la ACS.

Quereshi et al demostraron que los eventos hemodinámicos intraoperatorios se relacionaron con la inestabilidad postoperatoria.<sup>46</sup> La hipotensión durante el procedimiento fue un predictor independiente de hipotensión, IAM y bradicardia pos-procedimiento. Los pacientes que presentaron hipertensión durante el procedimiento padecieron de hipertensión en el periodo posprocedimiento, mientras que los pacientes que padecieron de bradicardia se mantuvieron hipotensos durante el periodo de recuperación.

Se ha observado que la hipotensión posterior a procedimiento se asocia a historia médica previa de infarto agudo del miocardio, a la duración del insuflado del balón, así como al diámetro del stent.<sup>46,47</sup> Paradójicamente, Quereshi y colaboradores observaron que a mayor diámetro del stent en relación a la estrechez del vaso, mayor el efecto protector contra la hipotensión; por ejemplo, a mayor cambio del diámetro de la arteria carótida con el stent, menor la probabilidad de desarrollar hipotensión.<sup>46</sup> La frecuencia de hipotensión luego del procedimiento es mayor con la colocación de stent expansible mediante balón que en la angioplastia simple,<sup>50</sup> mientras que con stents autoexpansibles dicha inestabilidad es mucho menor.<sup>47,50</sup> La administración profiláctica de atropina o de glucopirrolato puede ser útil en prevenir hipotensión y bradicardia, sin embargo, a pesar de su uso es frecuente que no se logre suprimir la depresión cardíaca.<sup>50</sup> Todo paciente en quien se presente algún evento predictor de inestabilidad hemodinámica deberá ser manejado en una unidad de cuidados intensivos para su detección y manejo oportuno.

Hemos abandonado el baloneo en lesiones con estenosis entre 50 y 80 %, solamente utilizamos balones de 3 mm en casos de suboclusión o estenosis mayor de 90 % (Figuras 1, 2 y 3). Con esta técnica es extremadamente rara la aparición de cambios hemodinámicos. Además, el uso de stents de gran calibre independientemente de la lesión, nos ha permitido una apertura gradual y permanente con poca agresión inicial, con poca apertura y modificación aguda de flujos intracerebrales y menor apertura del tejido del stent autoexpansible, evitando la migración tardía del material de la placa posterior al retiro de los sistemas de protección que utilizamos de manera rutinaria (datos aún no publicados).

### *Hiperperfusión y hemorragia por reperfusión*

El síndrome de hiperperfusión cerebral sucede cuando el flujo sanguíneo excede los requerimientos metabólicos del encéfalo, o cuando hay incremento de la perfusión cerebral superior 100 % en un cerebro con una autorregulación previamente alterada por un estado crónico de hipoperfusión.<sup>50</sup> Se han determinado factores de riesgo para hiperperfusión luego de ACS:<sup>50,51</sup>

1. Estenosis carotídea severa ( $\geq 75$  %).
2. Oclusión carotídea bilateral severa.

3. Pobre colateralidad intracraneal.
4. Elevación de las velocidades de la arteria cerebral media después del procedimiento (doppler transcraneal).
5. Hipertensión transoperatoria, que clínicamente, se traduce en cefalea, vómito, hipertensión arterial, confusión, convulsiones y déficit neurológico focal.<sup>52-54</sup>

Se pueden encontrar signos paraclínicos como incremento de la velocidad del flujo en la arteria cerebral media, edema de la sustancia blanca y descargas epileptiformes lateralizantes periódicas en el electroencefalograma. El síndrome de hiperperfusión se puede acompañar de *sangrado por reperfusión*, que consiste en hemorragia parenquimatosa o subaracnoidea; afortunadamente su incidencia es baja, 1.1 % para el síndrome de hiperperfusión y 0.67 % para el sangrado por reperfusión. La presencia de un hematoma intraparenquimatoso posangioplastia carotídea provoca una mortalidad entre 37 a 80 % y un pronóstico funcional pobre en 20 a 37 % en los casos que sobreviven.<sup>50</sup> Debemos tener en mente los factores de riesgo para los que es necesaria una vigilancia estrecha posprocedimiento, considerando que el sangrado por reperfusión se presenta en el periodo temprano luego de la ACS.<sup>55,56</sup> Entre las estrategias para disminuir la incidencia de la hiperperfusión y el sangrado posterior a ACS, se ha determinado que el paciente debe entrar al procedimiento con un buen control de su hipertensión arterial crónica, el uso intraoperatorio de betabloqueadores, evitar tratar a pacientes con isquemia cerebral reciente y limitar los periodos de insuflado del balón a los casos que lo requieran.

En nuestra experiencia, estas complicaciones han disminuido gracias a la utilización de stents autoexpansibles de gran calibre y a la ausencia de baloneo con un seguimiento ordenado, que genera una apertura muy similar a la del baloneo pero en periodos prolongados, lo que permite una readecuación de la perfusión cerebral y los mecanismos de autorregulación (datos sin publicar).

### *Reestenosis*

En varias series se demuestra que la reestenosis ocurre en 0 a 3 % de los casos, muchos de ellos asintomáticos que no requieren nuevo manejo.<sup>31,57-62</sup> Sabemos que esta condición está relacionada por un componente inflamatorio de la placa que en la actualidad es valorado con relativa exactitud mediante PET.<sup>63</sup> El manejo con estatinas puede proveer un excelente resultado.

### *Nefropatía por contraste*

Gracias al uso de medios de contraste no iónicos y una adecuada hidratación del paciente, esta complicación es poco frecuente en la actualidad.<sup>4</sup> En nuestra experiencia no hemos encontrado ningún paciente que haya experimentado insuficiencia renal.

## **Conclusiones**

La ACS para el manejo de la aterosclerosis carotídea ha mostrado ser eficaz con una morbilidad similar o incluso

inferior a la cirugía. La técnica es versátil porque permite manejar al mismo tiempo otras patologías intracraneales, además de que su espectro se amplía a pacientes con riesgo quirúrgico o anestésico alto.

## Referencias

- Kerber CW, Cromwell LD, Loehden OL. Catheter dilatation of proximal carotid stenosis during distal bifurcation endarterectomy. *AJNR Am J Neuroradiol* 1980;1:348-349.
- Theron J, Raymond J, Casasco A, Courtheoux F. Percutaneous angioplasty of atherosclerotic and postsurgical stenosis of carotid arteries. *AJNR Am J Neuroradiol* 1987;8:495-500.
- Kachel R. Results of balloon angioplasty in the carotid arteries. *J Endovasc Surg* 1996;3:22-30.
- Roubin GS, Iyer S, Halkin A, Vitek J, Brennan C. Realizing the potential of carotid artery stenting: proposed paradigms for patient selection and procedural technique. *Circulation* 2006;113:2021-2030.
- Albers GW, Hart RG, Lutsep HL, Newell DW, Sacco RL. AHA Scientific statement: supplement to the guidelines for the management of transient ischemic attacks: a statement from the ad hoc Committee on Guidelines for the Management of Transient Ischemic Attacks, Stroke Council, American Heart Association. *Stroke* 1999;30:2502-2511.
- Eliasziw M, Smith RF, Singh N, Holdsworth DW, Fox AJ, Barnett HJ. Further comments on the measurement of carotid stenosis from angiograms. North American Symptomatic Carotid Endarterectomy Trial (NASCET) Group. *Stroke* 1994;25(12):2445-2449.
- Rothwell PM, Gutnikov SA, Warlow CP. Reanalysis of the final results of the European Carotid Surgery Trial. *Stroke* 2003;34:514-523.
- North American Symptomatic Carotid Endarterectomy Trial Collaborators. Beneficial effect of carotid endarterectomy in symptomatic patients with high-grade carotid stenosis. *N Engl J Med* 1991;325:445-453.
- MRC European carotid Surgery Trialists. Randomised trial of endarterectomy for recently symptomatic carotid stenosis: final results of the MRC European Carotid Surgery Trial (ECST). *Lancet* 1998;351:1379-1387.
- Côté R, Battista RN, Abrahamowicz M, Langlois Y, Bourque F, Mackey A. Lack of effect of aspirin in asymptomatic patients with carotid bruits and substantial carotid narrowing. The Asymptomatic Cervical Bruit Study Group. *Ann Intern Med* 1995;123:649-655.
- The European carotid Surgery Trialists Collaborative Group. Risk of stroke in the distribution of an asymptomatic carotid artery. *Lancet* 1995;345:209-212.
- Executive Committee for the Asymptomatic Carotid Atherosclerosis Study. Endarterectomy for asymptomatic carotid artery stenosis. *JAMA* 1995;273:1421-1428.
- Halliday A, Mansfield A, Marro J, Peto C, Peto R, Potter J, Thomas D. MRC Asymptomatic Carotid Surgery Trial (ACST) Collaborative Group. Prevention of disabling and fatal strokes by successful carotid endarterectomy in patients without recent neurological symptoms: randomised controlled trial. *Lancet* 2004;363:1491-1502.
- Nicolaidis AN, Kakkos SK, Griffin M, Sabetai M, Dhanjil S, Tegos T, et al. Asymptomatic Carotid Stenosis and Risk of Stroke (ACSRS) Study Group. Severity of asymptomatic carotid stenosis and risk of ipsilateral hemispheric ischaemic events: results from the ACSRS Study *Eur J Vasc Endovasc Surg* 2005;30:275-284.
- Spence JD, Tamayo A, Lownie SP, Ng WP, Ferguson GG. Absence of microemboli on transcranial doppler identifies low-risk patients with a symptomatic carotid stenosis. *Stroke* 2005;36:2373-2378.
- Touzé E, Toussaint JF, Coste J, Schmitt E, Bonneville F, Vandermarcq P, et al. High-Resolution magnetic resonance Imaging in atherosclerotic Stenosis of the Carotid Artery (HIRISC) Study Group. Reproducibility of high-resolution MRI for the identification and the quantification of carotid atherosclerotic plaque components: consequences for prognosis studies and therapeutic trials. *Stroke* 2007;38:1812-1819.
- Silvestrini M, Vernieri F, Pasqualetti P, Matteis M, Passarelli F, Troisi E, et al. Impaired cerebral vasoreactivity and risk of stroke in patients with asymptomatic carotid artery stenosis. *JAMA* 2000;283:2122-2127.
- Rothwell PM, Gibson R, Warlow CP. Interrelation between plaque surface morphology and degree of stenosis on carotid angiograms and the risk of ischemic stroke in patients with symptomatic carotid stenosis. On behalf of the European Carotid Surgery Trialists' Collaborative Group. *Stroke* 2000;31:615-621.
- Mas J. Internal carotid artery revascularization. *Rev Esp Cardiol* 2007;60:861-871.
- Nighoghossian N, Derex L, Douek P. The vulnerable carotid artery plaque: current imaging methods and new perspectives. *Stroke* 2005;36:2764-2772.
- Dhume AS, Soundararajan K, Hunter WJ 3rd, Agrawal DK. Comparison of vascular smooth muscle cell apoptosis and fibrous cap morphology in symptomatic and asymptomatic carotid artery disease. *Ann Vasc Surg* 2003;17:1-8.
- Nandalur KR, Baskurt E, Hagspiel KD, Phillips CD, Kramer CM. Calcified carotid atherosclerotic plaque is associated less with ischemic symptoms than is noncalcified plaque on MDCT. *AJR Am J Roentgenol* 2005;184:295-298.
- Carr S, Farb A, Pearce WH, Virmani R, Yao JS. Atherosclerotic plaque rupture in symptomatic carotid artery stenosis. *J Vasc Surg* 1996;23:755-65; discussion 765-766.
- Winslow CM, Solomon DH, Chassin MR, Koseoff J, Merrick NJ, Brook RH. The appropriateness of carotid endarterectomy. *N Engl J Med* 1988;318:721-727.
- Wemberg DE, Lucas FL, Birkmeyer JD, Bredenberg CE, Fisher ES. Variation in carotid endarterectomy mortality in the medicare population: trial hospitals, volume, and patients characteristics. *JAMA* 1998;279:1278-1281.
- Samuelson RM, Yamamoto J, Levy EI, Siddiqui AH, Hopkins LN. The argument to support broader application of extracranial carotid artery stent technology. *Circulation* 2007;116:1602-1610.
- CAVATAS Investigators. Endovascular versus surgical treatment in patients with carotid stenosis in the Carotid and Vertebral Artery Transluminal Angioplasty Study (CAVATAS): a randomized trial. *Lancet* 2001;357:1729-1737.
- McCabe DJ, Pereira AC, Clifton A, Bland JM, Brown MM. CAVATAS Investigators. Restenosis after carotid angioplasty, stenting, or endarterectomy in the Carotid and Vertebral Artery Transluminal Angioplasty Study (CAVATAS). *Stroke* 2005;36:281-286.
- Kasner SE, Jeffrey Saver J, Levine SR. Stroke prevention. Carotid artery disease: endarterectomy and angioplasty/stenting. *Medscape Neurology & Neurosurgery*, Conference Report-26th Annual International Stroke Conference. Disponible en [http://www.medscape.com/viewarticle/408377\\_4](http://www.medscape.com/viewarticle/408377_4)
- CaRESS Steering Committee, Carotid Revascularization Using Endarterectomy or Stenting Systems (CaRESS) phase I clinical trial: 1-year results. *J Vasc Surg* 2005;42:213-219.
- Yadav JS, Wholey MH, Kuntz RE, Fayad P, Katzen BT, Mishkel GJ, et al. Protected carotid-artery stenting versus endarterectomy in high risk patients. *N Engl J Med* 2004;351:1493-1501.
- SPACE Collaborative Group, Ringleb PA, Allenberg J, Brückmann H, Eckstein HH, Fraedrich G, et al. 30 day results from the SPACE trial of stent-protected angioplasty versus carotid endarterectomy in symptomatic patients: a randomised non-inferiority trial. *Lancet* 2006;368:1239-1247.
- Mas JL, Chatellier G, Beyssen B, Branchereau A, Moulin T, Becquemin JP, et al. EVA-3S Investigators. Endarterectomy versus stenting in patients with symptomatic severe carotid stenosis. *N Engl J Med* 2006;355:1660-1671.
- Weisz G. Distal protection devices improve the safety of carotid artery stenting. Analysis of over 1350 procedures. *Circulation* 2003;108:IV-605.
- Zahn R, Mark B, Niedermaier N, Zeymer U, Limbourg P, Ischinger T, et al. Arbeitsgemeinschaft Leitende Kardiologische Krankenhausärzte (ALKK). Embolic protection devices for carotid artery stenting: better results than stenting without protection? *Eur Heart J* 2004;25:1550-1558.
- Goldstein LB, Adams R, Becker K, Furberg CD, Gorelick PB, Hademenos G, et al. Primary prevention of ischemic stroke: A statement for healthcare professionals from the Stroke Council of the American Heart Association. *Circulation* 2001;103:163-182.
- Billir J, Feinberg WM, Castaldo JE, Withemore AD, Harbaugh RE, Dempsey RJ, et al. Guidelines for carotid endarterectomy: a statement for healthcare professionals from a special writing group of the Stroke Council, American Heart Association. *Stroke* 1998;29:554-562.
- Barnett HJ, Taylor DW, Eliasziw M, Fox AJ, Ferguson GG, Haynes RB, et al. Benefit of carotid endarterectomy in patients with symptomatic moderate or severe stenosis. North American Symptomatic Carotid Endarterectomy Trial Collaborators. *N Engl J Med* 1998;339:1415-1425.
- Rothwell PM, Eliasziw M, Gutnikov SA, Warlow CP, Barnett HJ. Carotid Endarterectomy Trialists Collaborative. Endarterectomy for symptomatic carotid stenosis in relation to clinical subgroups and timing of surgery. *Lancet* 2004;363:915-924.
- Alamowitch S, Eliasziw M, Algra A, Meldrum H, Barnett HJ. North American Symptomatic Carotid Endarterectomy Trial (NASCET) Group. Risk, causes, and prevention of ischaemic stroke in elderly patients with symptomatic internal-carotid-artery stenosis. *Lancet* 2001;357:1154-1160.
- Goldstein LB, McCrory DC, Landsman PB, Samsa GP, Ancukiewicz M, Oddone EZ, Matchar DB. Multicenter review of preoperative risk factors for carotid endarterectomy in patients with ipsilateral symptoms. *Stroke* 1994;25:1116-1121.
- Moore WS, Barnett HJ, Beebe HG, Bernstein EF, Brener BJ, Brott T, et al. Guidelines for Carotid Endarterectomy: A Multidisciplinary Consensus Statement From the Ad Hoc Committee, American Heart Association. *Stroke* 1995;26:188-201.
- Lopes DK, Mericle RA, Lanzino G, Wakhloo AK, Guterman LR, Hopkins LN. Stent placement for the treatment of occlusive atherosclerotic carotid artery disease in patients with concomitant coronary artery disease. *J Neurosurg* 2002;96:490-496.
- Ho DS, Wang Y, Chui M, Wang Y, Ho SL, Cheung RT. Intracarotid abciximab injection to abort impending ischemic stroke during carotid angioplasty. *Cerebrovasc Dis* 2001;11:300-304.

45. **Lanzino G, Mericle RA, Lopes DK, Wakhloo AK, Guterman LR, Hopkins LN.** Percutaneous transluminal angioplasty and stent placement for recurrent carotid artery stenosis. *J Neurosurg* 1999;90:688-694.
46. **Gray WA, Hopkins LN, Yadav S, Davis T, Wholey M, Atkinson R, et al.** ARChER Trial Collaborators. Protected carotid stenting in high-surgical-risk patients: the ARChER results. *J Vasc Surg* 2006;44:258-268.
47. **Qureshi AI, Luft AR, Sharma M, Janardhan V, Lopes DK, Khan J, et al.** Frequency and determinants of postprocedural hemodynamic instability after carotid angioplasty and stenting. *Stroke* 1999;30:2086-2093.
48. **Wholey MH, Wholey MH.** History and current status of endovascular management for the extracranial carotid and supra-aortic vessels. *J Endovasc Ther* 2004;11 Suppl 2:II43-II61.
49. **Mendelsohn FO, Weissman NJ, Lederman RJ, Crowley JJ, Gray JL, Phillips HR, et al.** Acute hemodynamic changes during carotid artery stenting. *Am J Cardiol* 1998;82:1077-1081.
50. **Satler LF, Laird JR.** Limiting the complications of carotid stenting. *Catheter Cardiovasc Interv* 2001;54:524-525.
51. **MacDonald S.** Strategies for avoidance of nonembolic stroke during carotid artery stenting. *J Cardiovasc Surg* 2007;48:27-37.
52. **Abou-Chebl A, Yadav JS, Reginelli JP, Bajzer C, Bhatt D, Krieger DW.** Intracranial hemorrhage and hyperperfusion syndrome following carotid artery stenting: Risk factors, prevention, and treatment. *J Am Coll Cardiol* 2004;43:1596-1601.
53. **Meyers PM, Higashida RT, Phatouros CC, Malek AM, Lempert TE, Dowd CF, Halbach VV.** Cerebral hyperperfusion syndrome after percutaneous transluminal stenting of the craniocervical arteries. *Neurosurgery* 2000;47:335-343.
54. **Ko NU, Achrol AS, Chopra M, Saha M, Gupta D, Smith WS, et al.** Cerebral blood flow changes after endovascular treatment of cerebrovascular stenoses. *AJNR Am J Neuroradiol* 2005;26:538-542.
55. **van Mook WN, Rennenberg RJ, Schurink GW, van Oostenbrugge RJ, Mess WH, Hofman PA, de Leeuw PW.** Cerebral hyperperfusion syndrome. *Lancet Neurol* 2005;4:877-888.
56. **Al-Mubarak N, Roubin GS, Vitek JJ, Iyer SS, New G, Leon MB.** Subarachnoidal hemorrhage following carotid stenting with the distal-balloon protection. *Catheter Cardiovasc Interv* 2001;54:521-523.
57. **McCabe DJ, Brown MM, Clifton A.** Fatal cerebral reperfusion hemorrhage after carotid stenting. *Stroke* 1999;30:2483-2486.
58. **Bosiers M, Peeters P, Deloose K, Verbist J, Sievert H, Sugita J, et al.** Does carotid artery stenting work on the long run: 5-year results in high-volume centers (ELOCAS Registry). *J Cardiovasc Surg* 2005;46:241-247.
59. **Roubin GS, New G, Iyer SS, Vitek JJ, Al-Mubarak N, Liu MW, et al.** Immediate and late clinical outcomes of carotid artery stenting in patients with symptomatic and asymptomatic carotid artery stenosis: 5-year prospective analysis. *Circulation* 2001;103:532-537.
60. **Ellozy SH, Carroccio A.** Drug-eluting stents in peripheral vascular disease: eliminating restenosis. *Mt Sinai J Med* 2003;70:417-419.
61. **Dietz U, Dauer C, Lambert H.** Combining short stent implantation and drug-eluting stenting for routine use yields a low restenosis rate. *Exp Clin Cardiol* 2006;11:294-297.
62. **Willfort-Ehringer A, Ahmadi R, Gschwandtner ME, Haumer M, Lang W, Minar E.** Single-center experience with carotid stent restenosis. *J Endovasc Ther* 2002;9:299-307.
63. **Arauz A, Hoyos L, Zenteno M, Mendoza R, Alexanderson E.** Carotid plaque inflammation detected by 18F-fluorodeoxyglucosae-positron emission tomography. Pilot Study. *Clin Neurol Neurosurg* 2007;109:409-412.