

Hombre de 20 años de edad con dolor abdominal en fosa iliaca izquierda

Álvaro Contreras-Villaseñor,^a Teresa Villanueva-Crespo,^a Héctor Murrieta-González,^b Alicia Hamui-Sutton^c y José Halabe-Cherem^{a*}

^aServicio de Medicina Interna y ^bServicio de Imagenología, Centro Médico ABC, México D.F., México
^cFacultad de Medicina, Universidad Nacional Autónoma de México, México D.F., México

Presentación del caso

Hombre de 20 años de edad, con esquema de vacunación completo, quien nunca ha fumado, no ingiere bebidas alcohólicas ni tiene antecedente de otras toxicomanías; mide 1.70 m, pesa 69 kg y realiza deportes en forma moderada. No ha sido intervenido quirúrgicamente ni ha padecido antes enfermedad importante. La primera manifestación la inició una hora antes de su arribo al servicio de urgencias y se caracterizó por dolor abdominal localizado en fosa iliaca izquierda de intensidad 5/5. No tenía irradiaciones, no refería fiebre, náusea, vómito ni diarrea. A la exploración física se registró frecuencia cardíaca de 80 latidos por minuto y tensión arterial de 120/80 mm Hg; la esfera cardiopulmonar se encontró normal y en la exploración del abdomen se apreció resistencia muscular generalizada y refería un punto doloroso en fosa iliaca izquierda muy intenso, que aumentaba con la descompresión; el paciente siempre permaneció afebril. Se solicitó biometría hemática, la cual se encontró dentro de límites normales al igual que el examen general de orina (Cuadro I). Se practicó ultrasonido abdominal, que no evidenció alteraciones.

Por persistencia del dolor, desde el punto de vista clínico se catalogó como abdomen agudo ocasionado por apendicitis retrocecal, enfermedad diverticular complicada, litiasis ureteral, paniculitis mesentérica o infarto segmentario de omento. Se realizó tomografía computarizada de abdomen (Figura 1), en la cual se observó en la pared anterior del colon descendente imagen hipodensa de forma ovoide, con refor-

zamiento anular periférico y en su interior coeficientes de atenuación en el rango de la grasa de 10 mm en su eje mayor, acompañada de incremento de la densidad de la grasa adyacente; esta imagen correspondió a apéndice epiloico con cambios inflamatorios probablemente secundarios a torsión (apendagitis).

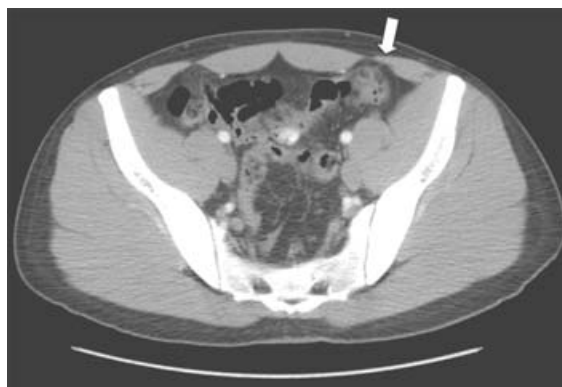

Figura 1. Tomografía computarizada con contraste endovenoso a nivel de la pelvis. En la pared anterior del colon descendente (flecha) se observa imagen hipodensa de forma ovoide, la cual muestra reforzamiento anular periférico y en su interior coeficientes de atenuación en el rango de la grasa, de 10 mm en su eje mayor, acompañada de incremento de la densidad de la grasa adyacente. La imagen corresponde al apéndice epiloico con cambios inflamatorios probablemente secundarios a torsión (apendagitis).

Cuadro I.

	Leucocitos	Neutrófilos	Bandas	Hemoglobina	Hematócrito	Plaquetas	BUN	Cr	TP	INR
05/11	6.8	57 %	0 %	17.5	51.3	188	11	1.1	13.1	1.1
06/11	6.1	38 %	1 %	17.0	49.3	180				

* Correspondencia y solicitud de sobretiros: José Halabe-Cherem. Centro Médico ABC, Av. Sur 136 núm. 116, Col. Las Américas, Del. Álvaro Obregón, 01120 México D.F., México. Tel.: (55) 5230 8097. Correo electrónico: jhalabe@hotmail.com

darios a torsión. En la figura 2 se muestra imagen magnificada donde se aprecian los hallazgos descritos: en la pared posterior del colon descendente, imágenes saculares llenas de aire que corresponden a divertículos, sin proceso inflamatorio acompañante.

De acuerdo con el cuadro clínico y los estudios de imagen se estableció diagnóstico de apendagitis, por lo que el paciente se manejó con antiinflamatorios y ayuno. Después de transcurridas algunas horas con mejoría del cuadro clínico, se reinició vía oral y el paciente fue egresado para vigilancia domiciliaria; al tercer día el dolor remitió por completo.

Discusión

El término apendagitis deriva del inglés *appendage*, que en español se podría traducir como colgadura, haciendo referencia a la configuración de los apéndices epiploicos.¹ La apendagitis epiploica primaria es un proceso inflamatorio de origen vascular secundario a torsión o trombosis de la vena de drenaje.¹ Para su presentación se han considerado diferentes factores de riesgo, entre los que se incluyen obesidad, actividad física intensa y comidas copiosas.¹ El caso que aquí presentamos no reunía ninguno de estos factores.

Se trata de una enfermedad benigna, poco frecuente, que puede ocurrir en cualquier edad, sin embargo, es más común en adultos jóvenes,² como el aquí presentado.

Los apéndices epiploicos son estructuras pedunculadas que protruyen desde la superficie serosa del colon hacia la cavidad peritoneal.³ Consisten en masas de aspecto digitiforme conformadas por tejido adiposo subseroso, en promedio miden 2 a 5 cm de longitud y 1 a 2 cm de grosor, como en nuestro paciente, aunque se han informado casos de hasta 15 cm de longitud.⁴

En general, los apéndices epiploicos no se visualizan por ningún método radiológico, ya que se confunden con el tejido

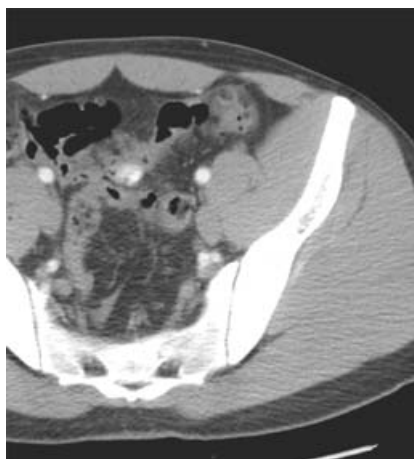


Figura 2. Magnificación que muestra con más detalle los hallazgos descritos; en la pared posterior del colon descendente se aprecian imágenes saculares llenas de aire que corresponden a divertículos, sin proceso inflamatorio acompañante.

adiposo intraabdominal y solamente se manifiestan cuando sufren algún proceso patológico, o cuando coexiste alguna otra condición abdominal como ascitis.²

El cuadro clínico consiste en dolor abdominal intenso de inicio súbito, localizado generalmente en la fosa iliaca izquierda.³ El cuadro semeja un abdomen agudo y en algunos casos se acompaña de náuseas y distensión abdominal; sin embargo, a diferencia de otros procesos inflamatorios intraabdominales, el estado general del paciente se conserva, rara vez existe fiebre y comúnmente los exámenes de laboratorio, que incluyen leucocitos y otros reactantes de fase aguda, son normales.³ Las radiografías simples de abdomen y el ultrasonido abdominal por lo general también son normales y el estándar de oro para el diagnóstico es la tomografía computarizada de abdomen.⁵

Por medio de la tomografía computarizada de abdomen se puede demostrar si la enfermedad se origina en uno o en un grupo de apéndices epiploicos y permite localizar la extensión y la eventual presencia de complicaciones.⁵ El hallazgo más importante es la presencia de una imagen redondeada de densidad grasa dependiente de la serosa de algún segmento del colon. El apéndice epiploico afectado se encuentra marginado por una fina imagen lineal de aproximadamente 1 a 2 mm de grosor que representa zonas engrosadas; en su cercanía puede haber un halo de tejido adiposo denso en forma de estrías o bandas.^{2,5}

En el diagnóstico diferencial están patologías como la diverticulitis, la apendicitis retrocecal, enfermedad pélvica inflamatoria, litiasis renoureteral, procesos inflamatorios originados en el tejido adiposo intraabdominal, infartos segmentarios omentales y paniculitis mesentéricas.⁴

El pronóstico es excelente y la recuperación es rápida, con tratamiento conservador a base de reposo, dieta líquida y, en algunos casos, antiinflamatorios.² Las complicaciones en general son raras y consisten en compresión extrínseca del colon adyacente, estenosis que incluso puede llegar a obstrucción intestinal.⁶ En algunos casos se ha observado invaginación y perforación.²

La descripción de este caso tiene como finalidad que el clínico conozca esta patología, que si bien su frecuencia es rara su sospecha evitará que estos pacientes sean explorados quirúrgicamente.

Referencias

1. González-Vega A, García-Pérez I, Álvarez-Álvarez D, Rizzo-Ramos A, García-Muñoz JL, Pérez-Ricarte P. Apendagitis epiploica como etiología de dolor abdominal agudo. *Rev Esp Enferm Dig* 2008;100:799-807.
2. Horvath E, Majlis S, Seguel S, Whittle C, MacKinnon JD, Niedmann JP, et al. Apendicitis epiploica primaria: diagnóstico clínico y radiológico. *Rev Med Chile* 2000;128:601-607.
3. Ghahremani GG, White EM, Hoff FL, Gore RM, Miller JW, Christ ML. Appendices epiploicae of the colon: radiologic and pathologic features. *Radiographics* 1992;12:59-77.
4. Singh AK, Gervais DA, Hahn PF, Sagar P, Mueller PR, Novelline RA. Acute epiploic appendagitis and its mimics. *Radiographics* 2005;25:1521-1534.
5. Sandrasegaran K, Maglinte DD, Rajesh A, Akisik FM. Primary epiploic appendagitis: CT diagnosis. *Emerg Radiol* 2004;11:9-14.
6. Legome EL, Belton AL, Murray RE, Rao PM, Novelline RA. Epiploic appendagitis: the emergency department presentation. *J Emerg Med* 2002;22:9-13.