

Coordinador: Dr. Manuel de la Llata-Romero  
 Colaboradores: Dr. Juan Urrusti-Sanz  
 Dr. Jesús Aguirre-García  
 Dr. Adalberto Poblano-Ordoñez

## Hombre de 27 años de edad con expectoración hemoptoica y pérdida de peso de dos meses de evolución

Mariana Monroy-Saint Martin,<sup>a\*</sup> Alonso Turrent-Carriles,<sup>a</sup> Salomón Jasqui-Remba,<sup>a</sup> José Halabe-Cherem,<sup>a</sup> Raquel Gerson-Cwilich<sup>b</sup> y Alicia Hamui-Sutton<sup>c</sup>

<sup>a</sup>Servicios de Medicina Interna y <sup>b</sup>Oncología, Centro Médico ABC, México D.F., México

<sup>c</sup>División de Estudios de Posgrado, Facultad de Medicina, Universidad Nacional Autónoma de México, México D.F., México

### Presentación del caso

Hombre de 27 años de edad quien fuma una cajetilla diaria desde hace 10 años y alcoholismo social ocasional. Recientemente viajó al continente asiático. Con hipercolesterolemia tratada con rosuvastatina, 10 mg cada 24 horas. Sin antecedentes heredofamiliares de importancia.

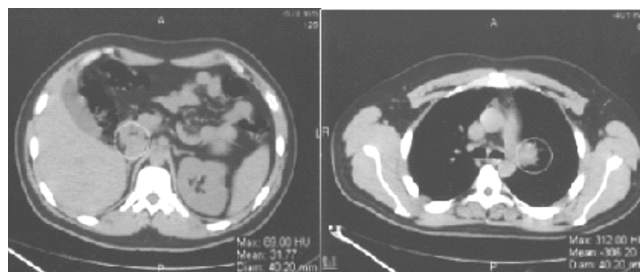
Desde hace dos meses presentó tos con expectoración hemoptoica escasa (tres a cuatro veces al día) y pérdida de 10 kg de peso corporal.

### Cuadro I. Resultados de los exámenes de laboratorio

• Leucocitos	6.6
• Hemoglobina	16.7 g/dl
• Hematócrito	49.6 %
• Plaquetas	151 000
• Neutrófilos absolutos	4648
• Linfocitos absolutos	1049
• Glucosa	85 mg/dl
• BUN	18 mg/dl
• Creatinina	1.14 mg/dl
• Sodio	140 mmol/l
• Potasio	4.2 mmol/l
• Cloro	105 mmol/l
• Calcio	9.8 mg/dl
• AntiHIV 1 y 2	Negativos
• CMV IgG	Negativos
• CMV IgM	Negativos
• EBV IgG	Positivo
• Examen toxicológico	Negativo
• Colesterol	257 mg/dl
• Triglicéridos	173 mg/dl
• Examen general de orina	Proteínas 2 +
• Antígeno carcinoembrionario	< 0.4 ng/ml
• CA125	7 U/ml
• Niveles séricos de enzima convertidora de angiotensina	53 U/l (Referencia, 9-67 U/l)

Ante sospecha de neumonía, el paciente recibió 500 mg de claritromicina, vía oral, cada 12 horas; sin embargo, persistió la tos con las mismas características. Nunca se documentó fiebre ni taquicardia. A la exploración cardiopulmonar se auscultaron sibilancias de predominio izquierdo. Tanto la radiografía de tórax como los estudios de laboratorio (Cuadro I) resultaron normales, con lo que se descartó el diagnóstico de neumonía. Se practicó tomografía computarizada de tórax y abdomen, la cual mostró posibles nódulos pulmonares y hepáticos, así como adenomegalias mediastinales y parahiliares (Figura 1), que orientaron el diagnóstico hacia enfermedad neoplásica.

Una PET-CT corroboró múltiples adenopatías hipermetabólicas en tórax y abdomen, informadas como probablemente malignas, y pequeños nódulos pulmonares y hepáticos sugerentes de enfermedad metastásica (Figura 2). Se procedió a broncoscopia con toma de biopsia para cultivos y exámenes citológicos, mediante la cual que se observaron granulomas no caseosos. Se descartaron enfermedades virales, bacterianas (incluyendo tuberculosis), micóticas y parasitarias, y por exclusión se llegó al diagnóstico de



**Figura 1.** Por tomografía computarizada de tórax y abdomen se observan nódulos pulmonares, hepáticos, adenomegalias y parahiliares.

\*Correspondencia y solicitud de sobretiros: Mariana Monroy-Saint Martin. Departamento de Medicina Interna, Centro Médico ABC, Sur 136 número 116, piso 4, Col. Las Américas, Del. Álvaro Obregón, 01120 México D.F., México. Tel.: 52308000 ext. 8570. Correo electrónico: marris.buffo@gmail.com

sarcoidosis. Se cuantificaron niveles de enzima convertidora de la angiotensina, los cuales fueron normales.

Después de 10 días de hospitalización en el servicio de medicina interna, donde fue tratado solo con inhibidor de bomba de protones, 20 mg de omeoprazol cada 24 horas por 10 días, nebulizaciones con 5 mg salbutamol cada ocho horas y 0.500 mg de budesonida cada 12 horas, se decidió dar de alta al paciente con el diagnóstico de sarcoidosis, con seguimiento en la consulta externa de medicina interna del Hospital ABC y en el extranjero mediante radiografías de tórax, niveles de calcio sérico y biometría hemática.

El paciente evolucionó a la mejoría y al momento de este informe se encontraba asintomático, por lo que se decidió solo prescribir medidas generales como ejercicio aeróbico, ejercicio de rehabilitación pulmonar, control de peso y evitar exponerse a infecciones de vías respiratorias.

## Discusión

El sangrado de vías respiratorias o hemoptisis puede tener su origen en las vías respiratorias superiores o en las inferiores; en el paciente que nos ocupa, la expectoración hemoptoica precedida de tos se originaba en estas últimas.

Las causas más frecuentes de hemoptisis en los adultos son la bronquitis, el cáncer broncogénico y las bronquiectasias.

Ante la sospecha de neumonía, el paciente fue tratado con 500 mg de claritromicina, vía oral, cada 12 horas. Se descartó neumonía ante persistencia de expectoración hemoptoica, ausencia de fiebre y taquicardia, sibilancias de predominio izquierdo a la auscultación y el resultado de la radiografía de tórax, lo que orientó el diagnóstico hacia un proceso neoplásico que explicaría la pérdida de peso que había experimentado el paciente en los dos últimos meses.

La imágenes de la tomografía computarizada de tórax y abdomen y de PET-CT parecían confirmar el diagnóstico, por lo cual se procedió a broncoscopia con toma de biopsia para cultivos y estudios citológicos, que permitieron descartar enfermedades virales, bacterianas (incluida la tuberculosis), micóticas y parasitosis. El estudio únicamente reveló granulomas no caseosos; por exclusión se llegó al diagnóstico de sarcoidosis.

La sarcoidosis es una enfermedad granulomatosa sistémica de origen desconocido que se presenta en todo el

mundo. Jonathan Hutchinson la describió por primera vez en 1877 en un paciente con múltiples lesiones purpúricas en parche.<sup>1</sup> En 1899, el dermatólogo noruego Caesar Boeck refirió unos nódulos cutáneos caracterizados por focos compactos de células epiteliales con núcleo agrandado pálido y algunas células gigantes. Por la semejanza con el sarcoma, el dermatólogo denominó sarcoma múltiple benigno de la piel a esta condición.<sup>2</sup>

Actualmente la enfermedad se define como una alteración granulomatosa sistémica crónica caracterizada por numerosos macrófagos y linfocitos T activados. A pesar de ser una alteración sistémica, en más de 90 % de los pacientes los pulmones se encuentran afectados, como ocurrió en el paciente descrito.<sup>3</sup>

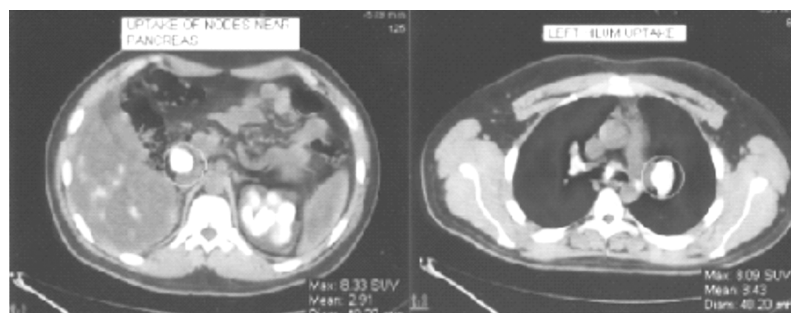
Esta enfermedad se caracteriza por granulomas no caseosos. Para comprender bien esta enfermedad debemos entender que un granuloma es una colección compacta, organizada de células fagocíticas mononucleares (macrófagos o células epiteliales), que puede o no acompañarse de características adicionales como necrosis o infiltración leucocitaria.<sup>4</sup>

Afecta cualquier grupo étnico y racial, sin distinción de edad, aunque generalmente se desarrolla antes de los 50 años; se ha observado que tiene un pico de incidencia entre los 20 y 39 años. Su incidencia, por distribución geográfica, varía de acuerdo con el grado de vigilancia, los factores ambientales, la predisposición por haplotipo y otros factores genéticos. La incidencia más alta se observa en Europa del norte, donde se han encontrado formas familiares de sarcoidosis.

Debido a que la sarcoidosis generalmente afecta órganos como pulmones, ojos y piel, se han estudiado las causas ambientales, especialmente antígenos suspendidos en el aire, informándose asociación con humo de leña, polen, partículas inorgánicas, insecticidas, ambientes húmedos o con moho.

En 2007, Izbicki y colaboradores informaron aumento en la enfermedad granulomatosa de este tipo en los bomberos y colaboradores del *New York City Fire Department*, posterior a los atentados del 11 de septiembre del 2001 en el *World Trade Center* de esa ciudad.<sup>5</sup>

El cuadro clínico de la sarcoidosis es tan variable que va desde la ausencia de síntomas (y el diagnóstico se establece por una telerradiografía de tórax realizada por otra razón, pulmonar o no pulmonar) hasta sintomatología respiratoria severa que ocasiona la muerte del paciente.



**Figura 2.** PET-CT muestra adenopatías hipermetabólicas en tórax, abdomen y nódulos pulmonares y hepáticos hipercaptantes.

Este amplio espectro de la sintomatología puede demostrar el diagnóstico de la enfermedad. Generalmente se presentan síntomas constitucionales como fiebre, fatiga, pérdida de peso y sudoración nocturna. Los síntomas respiratorios son, entre otros, disnea, tos, dolor torácico y hemoptoicos. También se encuentra afección cardiaca con pérdida de la función ventricular y muerte súbita.

El diagnóstico es de exclusión, se sospecha cuando existen hallazgos clínicos y radiológicos compatibles con sarcoidosis, y es apoyado por el estudio histopatológico que muestra involucro de uno o más órganos con granulomas no caseosos de células epitelioides y ausencia de microorganismos u otras partículas. El estudio inicial del paciente con sospecha de sarcoidosis debe incluir historia clínica completa, buscando antecedentes de exposiciones laborales y ambientales, así como antecedentes familiares de enfermedad multisistémica. Se debe realizar una exploración física minuciosa buscando evidencia de enfermedad en múltiples órganos.<sup>6</sup>

Posteriormente se deben realizar estudios de laboratorio y gabinete, en los cuales se busquen datos que apoyen el diagnóstico, entre ellos biometría hemática con cuenta de plaquetas séricas, creatinina y calcio sérico, debido a que los macrófagos sarcoides poseen 25-hidroxivitamina D, 1-alfa hidroxilasa, y convierten la 25 hidroxivitamina D a su forma activa, elevando el calcio sérico, asimismo, pruebas de funcionamiento hepático para comprobar el involucro del hígado. Una prueba importante es la medición sérica de la enzima convertidora de angiotensina, debido a que las células granulomatosas la producen y se encuentra elevada en 60 % de los pacientes. En nuestro caso, la determinación de la misma estuvo dentro de los límites normales.

Si en las radiografías posteroanterior y lateral de tórax se identifican adenopatías hiliares bilaterales, sin evidencia de fiebre, sudoración nocturna o pérdida de peso, se considera un hallazgo importante sugerente de sarcoidosis. La participación pulmonar se clasifica en:

- *Grado 1*, si hay linfadenopatía hilar bilateral sin infiltrados.
- *Grado 2*, linfadenopatía hilar bilateral con infiltrados.
- *Grado 3*, infiltrados difusos.
- *Grado 4*, evidencia de fibrosis, bulas, retracción hilar, bronquiectasias y elevación diafragmática.

En nuestro paciente correspondió a grado 3. En múltiples investigaciones, la tomografía pulmonar de alta resolución ha tenido mayor especificidad para el diagnóstico, sin embargo, no es determinante para el diagnóstico definitivo. Las pruebas de función respiratoria presentan un patrón restrictivo en 65 %, con una capacidad vital forzada disminuida y reducción en el volumen espiratorio forzado en el primer segundo. Hasta en 50 % de los pacientes existen hallazgos compatibles con enfermedad obstructiva concurrente.

Las arritmias son comunes en infiltración cardiaca y la biopsia cardiaca tiene baja sensibilidad debido a que el involucro tiende a ser en parches y los granulomas se localizan más en el ventrículo izquierdo y en el *septum* basal, no así en el ventrículo derecho, donde generalmente se realizan las biopsias.

Puede haber afección ocular hasta en 80 % de los pacientes. El estudio de líquido cefalorraquídeo se debe realizar cuando se sospeche afección del sistema nervioso central y los posibles hallazgos son inflamación linfocítica no específica y bandas oligoclonales en un tercio de los pacientes, lo cual dificulta el diagnóstico diferencial con mieloma múltiple. La resonancia magnética contrastada con gadolinio es útil para identificar lesiones y guiar el tratamiento, que debe ser más agresivo en estos casos.

La biopsia de las lesiones es de suma importancia. Se debe considerar piel, conjuntiva, ganglios linfáticos periféricos y glándulas lagrimales. De no encontrar un sitio accesible superficial, se debe realizar biopsia transbronquial de pulmón, ya que tiene una sensibilidad aproximada de 90 % si se realiza en múltiples sitios, como sucedió en el paciente descrito. Todas las biopsias deben estudiarse para descartar diferentes causas de enfermedad inflamatoria granulomatosa, debiendo incluirse tinción para bacilos ácido-alcohol resistentes y hongos, además de cultivos.

El resultado de las biopsias generalmente indica reacción inflamatoria no específica; los granulomas se encuentran rodeados de linfocitos y hay gran variedad de inclusiones, como cuerpos de Schaumann, cuerpos asteroides, cristales birrefringentes y cuerpos de Hamazaki-Wesenberg, sin embargo, no son específicos ni diagnósticos.

La prueba de Kveim-Slitzbach tiene importancia histórica debido a que actualmente no es utilizada de rutina debido a la dificultad de su realización y obtención del material; se lleva a cabo inoculando de forma intradérmica una suspensión del bazo afectado por enfermedad granulomatosa. Cuatro a seis semanas después aparece una pápula en el sitio de inoculación; en la biopsia de la pápula se encontrará un granuloma no caseificante. Esta prueba es altamente específica, sin embargo, su sensibilidad es muy baja. La *Food and Drugs Administration* no autoriza esta prueba para el diagnóstico de sarcoidosis.

El tratamiento varía desde la conducta expectante sin dar tratamiento médico, con vigilancia periódica, hasta la utilización de agentes citotóxicos y biológicos. La decisión de no dar tratamiento se debe realizar tomando en cuenta el riesgo que conlleva la utilización con corticosteroides y agentes citotóxicos. El paciente descrito había cursado asintomático hasta el momento de este informe, por lo que se decidió no proporcionar tratamiento farmacológico.<sup>7</sup>

## Referencias

1. Cox C, Davis-Allen A, Judson M. Sarcoidosis. *Med Clin N Am* 2005;89:817-828.
2. Iannuzzi M, Rybicki B, Teirstein A. Sarcoidosis. *N Engl J Med* 2007;357:2153-2165.
3. Baughman R. Pulmonary sarcoidosis. *Clin Chest Med* 2004;25:521-530.
4. Adams DO. The granulomatous inflammatory response. *Am J Pathol* 1976;84:163-192.
5. Izbicki G, Chavko R, Banauch GI, Weiden MD, Berger KI, Aldrich TK, Hall C, et al. World Trade Center "sarcoid-like" granulomatous pulmonary disease in New York City FIRE Department rescue workers. *Chest* 2007;131:1414-1423.
6. Baughman R, Costabel U, du Bois R. Treatment of sarcoidosis. *Clin Chest Med* 2008;29:533-548.
7. Judson M. The diagnosis of sarcoidosis. *Clin Chest Med* 2008;29:415-427.