

Perineuroma de tejidos blandos en pared abdominal. Hallazgos anatomopatológicos y revisión de la literatura

Neyda Cecilia Chávez-Bravo* y María Eugenia Palmerín-Bucio

Departamento de Patología, Hospital de Oncología, Centro Médico Nacional Siglo XXI, Instituto Mexicano del Seguro Social, México D.F., México

Recibido en su versión modificada: 29 de enero de 2010

— Aceptado: 12 de febrero de 2010

RESUMEN

El perineuroma es un tumor benigno raro que deriva de las células perineurales de la vaina del nervio. Fue descrito por primera vez en 1978 por Lazarus y Trombetta, quienes basaron su diagnóstico en las características ultraestructurales de las células de esta neoplasia. Posteriormente el perfil inmunohistoquímico de las células perineurales permitió la identificación de esta entidad con mayor facilidad. Se describe una mujer de 47 años de edad con tumor en pared abdominal, referida al Hospital de Oncología por diagnóstico de histiocitoma fibroso maligno plexiforme. Se revisó el caso y solicitó inmunohistoquímica. La conclusión fue diagnóstica de perineuroma de tejidos blandos.

Palabras clave:

Perineuroma de tejidos blandos, antígeno de membrana epitelial, proteína S100

SUMMARY

The perineuroma is a rare benign tumor, derived from nerve sheath perineurial cells. It was first described in 1978 by Lazarus and Trombetta, who based their diagnosis on the ultrastructural features of perineurioma cells. Subsequently, the immunohistochemical profile of perineurial cells allowed an easier diagnosis of this condition. A case of perineurioma in a 47 year old woman is reported. The patient presented with an abdominal wall mass, with a previous diagnosis of malignant fibrous histiocytoma (MFH). The case was reviewed at an oncology hospital, immunohistochemistry was performed and the concluding diagnosis was soft tissue perineurioma.

Key words:

Soft tissue perineurioma, epithelial membrane antigen, S-100 protein

Presentación del caso

Mujer de 47 años de edad con tumor en pared abdominal diagnosticada con histiocitoma fibroso maligno plexiforme en el Hospital General de Zona de adscripción. En el Hospital de Oncología del Centro Médico Nacional Siglo XXI, donde fue referida, se recibió una laminilla y un bloque, identificados como RL-09-4184.

La tinción con hematoxilina-eosina evidenció neoplasia mesenquimatosa benigna, bien delimitada, encapsulada, constituida por células fusiformes dispuestas en patrón arremolinado formando nódulos, así como por vasos sanguíneos de paredes hialinizadas (Figura 1). Las células de citoplasma fusiforme y ondulado; núcleos alargados, de cromatina granular fina, nucléolo inconspicuo y sin mitosis (Figura 2); tiñen de azul con el tricómico de Masson (Figura 3); intensamente positivas con el antígeno de membrana epitelial (Figura 4) y negativas para proteína S100 (Figura 5). Con estos hallazgos se diagnosticó perineuroma de tejidos blandos.

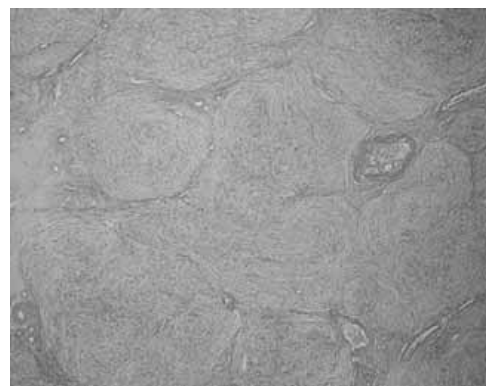


Figura 1. Corte histológico teñido con hematoxilina-eosina a 4x: perineuroma de tejidos blandos con arquitectura arremolinada o pacciniana que forma nódulos, y entre ellos vasos sanguíneos de paredes hialinizadas.

*Correspondencia y solicitud de sobretiros: Neyda Cecilia Chávez-Bravo. Departamento de Patología, Hospital de Oncología, Centro Médico Nacional Siglo XXI, Av. Cuauhtémoc 330, Col. Doctores, Del. Cuauhtémoc, 06725 México D.F., México. Tel.: (55) 5627 6957. Correo electrónico: ella_neyda@hotmail.com; jennerpalmerin@prodigy.net.mx

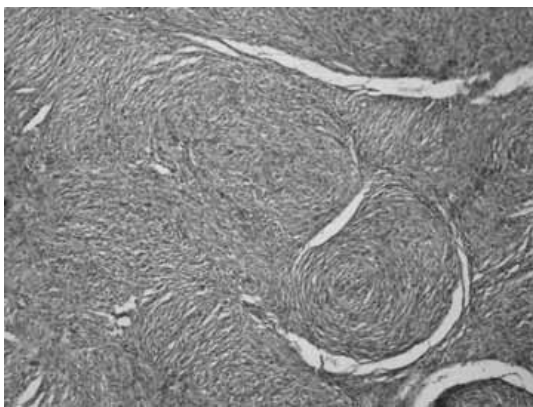


Figura 2. Corte histológico teñido con hematoxilina-eosina a 10x: las células son de citoplasma fusiforme y ondulado; sus núcleos son alargados, de cromatina granular fina, nucléolo inconspicuo y sin mitosis.

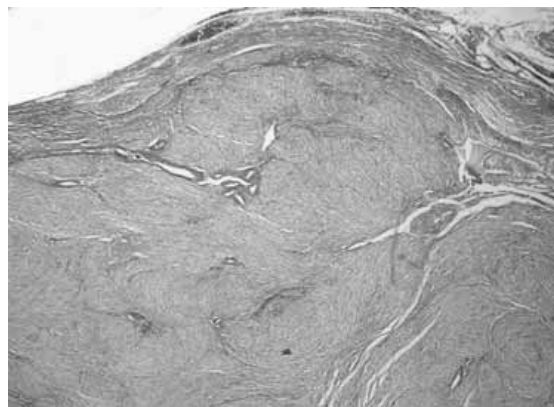


Figura 3. Tinción de histoquímica de tricrómico de Masson a 10x: el citoplasma de las células que forman el perineuroma tiñen de azul.

Discusión

El perineuroma es un tumor raro, benigno, que surge de las células perineurales de la vaina del nervio periférico.^{1,2} Existen cuatro variantes: intraneural,^{2,3} de tejidos blandos, reticular⁴ y esclerosante;^{5,6} así como su contraparte maligna.

El perineuroma de tejidos blandos muestra características morfológicas, ultraestructurales e inmunofenotípicas particulares, que lo distinguen de otros tumores de la vaina del nervio periférico como schwannomas y neurofibromas.⁶

El primer caso de perineuroma de tejidos blandos fue informado en 1978 por Lazarus y Trombetta. El tumor tiene la misma frecuencia en hombres y mujeres y se presenta en adultos (media de 46 años). La localización más frecuente es en tejido subcutáneo de las extremidades inferiores, miembros superiores, tronco y solo 30 % ocurre en tejidos blandos profundos; es muy raro en vísceras, peritoneo, cabeza y cuello. Hasta el momento no se han informado casos asociados a NF1.²

Macroscópicamente, el tamaño varía de 0.3 a 20 cm, no está asociado con nervio identificable y generalmente está bien circunscrito; la superficie de corte muestra neoplasia sólida con áreas blanco amarillentas, de aspecto gelatinoso, de consistencia blanda a firme, muy raramente puede mostrar áreas focales de hemorragia.

Histológicamente está formado por células fusiformes, delgadas tipo fibroblastos, con largas prolongaciones citoplasmáticas acintadas. Puede tener una arquitectura arremolinada o en fascículos cortos. Algunos perineuromas morfológicamente tienen apariencia de dermatofibrosarcoma protuberans o de fibrohistiocitoma benigno. Los que tienen un estroma mixoide abundante semejan neurofibromas mixoides, por lo que se debe hacer diagnóstico diferencial con dichas entidades.¹⁻⁷ En raras ocasiones se ha observado osificación, y en 20 % muestran características atípicas.² Inmunohistoquímicamente son positivos para antígeno de membrana epitelial (100%), laminina y colágeno IV, CD34 (64%), claudina-1 (29%) y GLUT1.²

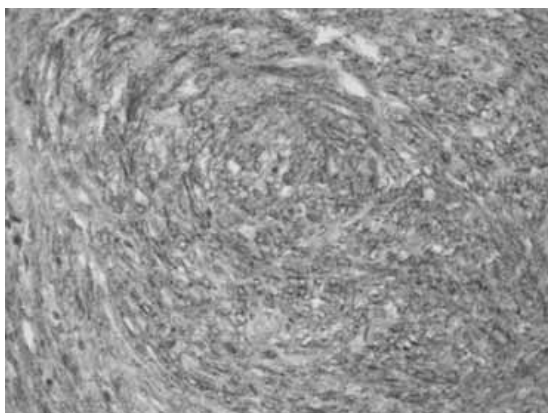


Figura 4. Tinción de inmunohistoquímica con antígeno de membrana epitelial a 40x: las células neoplásicas son intensamente positivas.

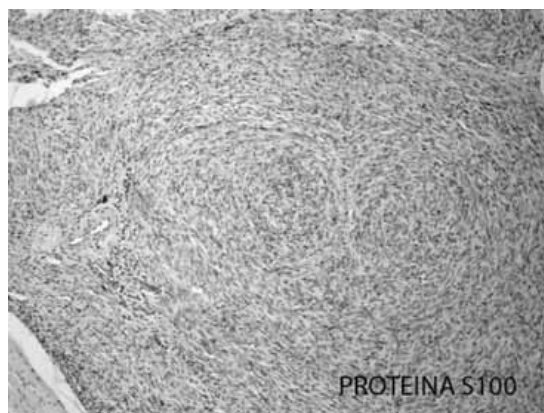


Figura 5. Tinción de inmunohistoquímica de proteína S100 a 10x: las células neoplásicas son negativas para PS100.

Cuadro I. Diagnósticos diferenciales de perineuroma de tejidos blandos

Entidad	Morfología	Inmunohistoquímica						
		EMA	P-S100	CK	CD34	Vimentina	Bcl-2	P63
Dermatofibrosarcoma	Patrón arremolinado e infiltrante. Carece del patrón pacciano	+/-	-	-	+++	++	-	-
Tumor fibroso solitario	Áreas hipercelulares que alternan hipocelulares y colagenizadas	+/-	-	-	+++	+/-	+++	-
Neurofibroma plexiforme	Indistinguible de perineuroma	-	++++	-	-	-	-	-
Schwannoma	Indistinguible de morfología	-	++++	-	-	-	-	-
Meningioma extracraneal	Se requiere correlación clínica y estudios de imagen.	+	+	+	-	+	-	-
Mioepitelioma	Patrón de crecimiento reticular, cordones de células epitelioides inmersas en un estroma con dromixioide	+	+	++	-	+/-	-	+++

EMA = antígeno de membrana epitelial, P-S100 = proteína S100.

Las características ultraestructurales del perineuroma consisten en prolongaciones delgadas, no afiladas en sus extremos, con numerosas vesículas pinocíticas y parcialmente revestidas por una membrana basal.⁷

Según la literatura, nuestra paciente tuvo una presentación clásica, sin embargo, el diagnóstico se dificulta por la gama tan amplia de entidades con las que se asemeja, por eso es esencial complementar las pruebas de inmunohistoquímica o microscopía electrónica (Cuadro I).

Aunque en la literatura no se menciona el tumor fibrohistiocítico plexiforme como diagnóstico diferencial, nosotros lo incluimos porque la paciente fue referida de esta forma. El tumor incluye dos componentes histológicos: fibroblástico e histiocitario, y nuestro caso carecía de ellos.¹⁻⁷

Con escisión completa del tumor, el pronóstico es excelente, no se ha informado ningún caso de perineuroma recurrente o con metástasis después de la resección quirúrgica completa.²

Referencias

1. **Scheithauer BW, Woodruff JM, Eerlandson RA.** Atlas of pathology: tumors of the peripheral nervous system. 3rd Series, fascicle 24. Washington, DC: Armed Forces Institute of Pathology; 1997.
2. **Hornick JL, Fletcher CD.** Soft tissue perineurioma clinicopathologic analysis of 81 cases including those with atypical histologic features. *Am J Surg Pathol* 2005;29:845-858.
3. **Emory TS, Scheithauer BW, Hirose T, Wood M, Onofrio BM, Jenkins RB.** Intraneural perineurioma: a clonal neoplasm associated with abnormalities of chromosome 22. *Am J Clin Pathol* 1995;103:696-704.
4. **Graadt van Roggen JF, McMenamin ME, Belchis DA, Nielsen GP, Rosenberg AE, Fletcher CD.** Reticular perineurioma: a distinctive variant of soft tissue perineurioma. *Am J Surg Pathol* 2001;25:485-493.
5. **Michal M.** Extraneural retiform perineuriomas: a report of four cases. *Pathol Res Pract* 1999;195:759-763.
6. **Fetsch JF, Miettinen M.** Sclerosing perineurioma: a clinicopathologic study of 19 cases of a distinctive soft tissue lesion with a predilection for the fingers and palms of young adults. *Am J Surg Pathol* 1997;21:1433-1442.
7. **Weiss SW, Goldblum JR.** Enzinger and Weiss's soft tissue tumors. Fourth edition. St. Louis, MO: Mosby; 2001. p. 111.