

Alteraciones electrocardiográficas en neumotórax izquierdo

Raúl Carrillo-Esper,^{a*} Marco Antonio Garnica-Escamilla^a y Jorge Raúl Carrillo-Córdova^b

^aUnidad de Medicina Intensiva. Fundación Clínica Médica Sur, México D. F., México

^bInstituto Nacional de Cardiología, México D. F., México

Recibido en su versión modificada: 29 de enero de 2010

Aceptado: 3 de febrero de 2010

RESUMEN

El neumotórax es una complicación frecuente en los enfermos con ventilación mecánica sometidos a diferentes procedimientos invasivos. Su incidencia en las unidades de terapia intensiva es de 3 a 14 %. Las alteraciones electrocardiográficas descritas en neumotórax izquierdo incluyen pobre progresión de la onda R e inversión de la onda T en derivaciones precordiales y variación en el voltaje del complejo QRS. La relación aVF/DI del voltaje de QRS > 2 tiene elevada sensibilidad y especificidad. Los cambios electrocardiográficos se consideran secundarios a varios factores, incluyendo rotación horaria del eje longitudinal del corazón, dilatación de ventrículo derecho, desplazamiento posterior del mediastino, hipoxemia y disminución del flujo sanguíneo coronario. Describimos una paciente con neumotórax izquierdo cuyas manifestaciones electrocardiográficas revirtieron después de su resolución.

Palabras clave:

Neumotórax, electrocardiograma

SUMMARY

Pneumothorax is a frequent complication among patients under mechanical ventilation or undergoing various invasive procedures. Its prevalence in intensive care units ranges from 3% to 14%. The electrocardiographic abnormalities described in left pneumothorax include poor precordial R-wave progression, precordial T wave inversion, phasic QRS voltage variation. QRS voltage ratio (aVF/DI) greater than 2 has high sensitivity and specificity. Electrocardiographic changes are secondary to several factors including clockwise rotation axis of the heart, dilated right ventricle, posterior displacement of the mediastinum, hypoxemia, and decreased coronary blood flow. We here describe a patient with left pneumothorax whose electrocardiographic features successfully reversed upon pneumothorax resolving.

Key words:

Pneumothorax, electrocardiogram

Caso clínico

Mujer de 67 años de edad con antecedentes de hipertensión arterial sistémica y diabetes mellitus. Ingresó a la Unidad de Terapia Intensiva por hemorragia cerebral. Requirió colocación de catéter central subclavio izquierdo. Durante su estancia en la Unidad de Terapia Intensiva desarrolló hipoxemia y taquicardia. A la exploración clínica con hipoaereación de hemitórax izquierdo, ruidos cardíacos velados y borramiento de la matidez cardíaca a la percusión. Radiografía simple de tórax con neumotórax y colapso pulmonar. En el electrocardiograma se observó disminución del voltaje del QRS en todas las derivaciones, alteraciones en la repolarización en las derivaciones precordiales y en la cara diafragmática y lateral alta, caracterizadas por aplanamiento de las ondas T, la relación aVF/DI de 2 (Figura 1). Se colocó tubo pleural izquierdo conectado a sello de agua, con lo que

se resolvió el neumotórax. En el electrocardiograma de control con normalización del voltaje del QRS y de la repolarización, y disminución de la relación aVF/DI a 1 (Figura 2).

El neumotórax tiene una incidencia en la Unidad de Terapia Intensiva de 3 a 14 %, secundario fundamentalmente a barotrauma por ventilación mecánica y colocación de catéteres centrales.¹ Los factores de riesgo son peso menor de 80 kg, síndrome de inmunodeficiencia adquirida, síndrome de insuficiencia respiratoria del adulto, edema pulmonar cardiogénico, inserción de catéter en la arteria pulmonar o venosa central y uso de agentes inotrópicos durante las primeras 24 horas.²

Las alteraciones electrocardiográficas en neumotórax izquierdo se caracterizan por disminución del voltaje del QRS, alternancia eléctrica, alteraciones en la repolarización, disminución de la amplitud y progresión de la onda R en precordiales, aplanamiento e inversión de las ondas T, relación aVF/DI mayor de 2 y en casos asociados a hiperten-

*Correspondencia y solicitud de sobretiros: Raúl Carrillo-Esper. Unidad de Medicina Intensiva, Fundación Clínica Médica Sur, Puente de Piedra 150, Col. Toriello Guerra, Del. Tlalpan, 14050 México D.F., México. Tel.: (55) 5424 7239. Correo electrónico: seconcapcma@mail.medinet.net.mx

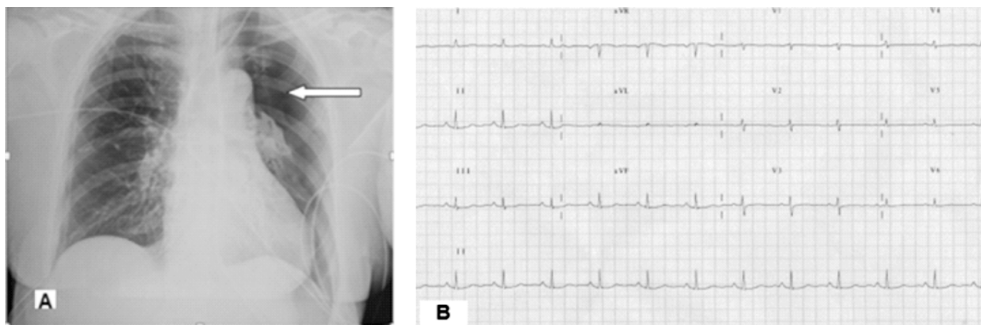


Figura 1. A) Neumotórax izquierdo. Nótese el colapso pulmonar y la pérdida de la trama vascular (flecha) **B)** Electrocardiograma en neumotórax izquierdo en donde se observa disminución del voltaje del QRS, pobre progresión de la onda R en precordiales, alteraciones de la repolarización y relación aVF/DI de 2.

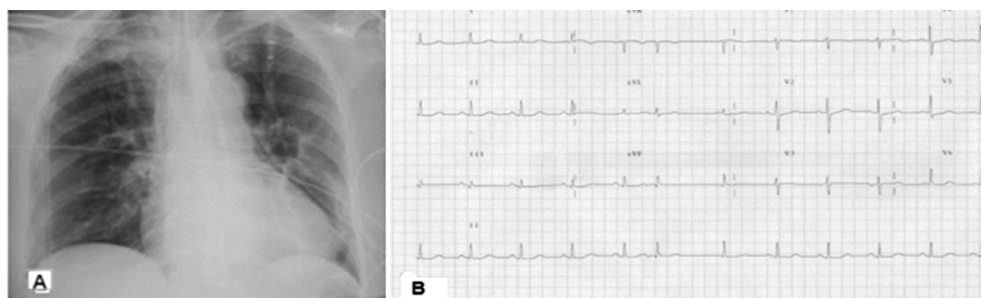


Figura 2 A) Re-expansión pulmonar completa posterior a la colocación de tubo pleural conectado a sello de agua **B)** Electrocardiograma posdrenaje donde se observa normalización del voltaje del QRS, de la progresión de la onda R en precordiales y de la repolarización, con relación aVF/DI de 1.

sión pulmonar grave, imagen de S1/Q3/T3 y ondas P acuminadas.^{3,4} Los cambios en el electrocardiograma que se presentan en el neumotórax son secundarios a rotación del eje longitudinal del corazón, dilatación ventricular derecha, desplazamiento posterior del mediastino e interferencia en la

transmisión de la onda eléctrica secundaria a la interfase aérea condicionada por el neumotórax.^{5,6} La especificidad, sensibilidad, valor predictivo negativo y positivo de los cambios electrocardiográficos secundarios a neumotórax izquierdo se muestran en el cuadro I.⁶⁻⁸

Cuadro I. Sensibilidad, especificidad, valor predictivo positivo y valor predictivo negativo de variables electrocardiografías para el diagnóstico de neumotórax izquierdo

	Sensibilidad (%)	Especificidad (%)	VPP (%)	VPN (%)
• Voltaje QRS en DI ≤ 5 mm	100	50	50	100
• Voltaje QRS en aVF ≥ 10 mm	70	90	88	86
• Voltaje QRS (aVF/DI) > 2	100	90	83	100
• Voltaje QRS V6 ≤ 5 mm	60	95	86	83
• Voltaje QRS V6 ≤ 10 mm	100	40	45	100
• Vector QRS isométrico o negativo en DI	50	95	83	79
• Vector QRS isométrico o negativo en aVL	90	85	75	94
• Pobre progresión precordial de la onda R	50	10	22	29
• Inversión precordial de la onda T	0	55	0	52
• Variación del voltaje en el complejo QRS	40	100	100	77

VPP = valor predictivo positivo. VPN = valor predictivo negativo.

Referencias

1. **Anzueto A, Frutos-Vivar F, Esteban A, Alía I, Brochard L, Stewart T, et al.** Incidence, risk factors and outcome of barotrauma in mechanically ventilated patients. *Intensive Care Med* 2004;30:612-619.
2. **Lassence A, Timist JF, Tafflet M, Azoulay E, Jamali S, Vincent F, et al.** Pneumothorax in the intensive care unit. *Anesthesiology* 2006;104:1005-1013.
3. **Walston A, Brewer DL, Kitchens CS, Krook JE.** The electrocardiographic manifestations of spontaneous left pneumothorax. *Ann Intern Med* 1974;80:375-379.
4. **Kozelj M, Rakovec P, Sok M.** Unusual ECG variations in left-sided pneumothorax. *J Electrocardiol* 1997;30:109-111.
5. **Monterrubio VJ, Fernández BD, Alzugaray FR, Veiga DM, Córdoba LA, Corcho DG.** Elevación del ST y neumotórax a tensión. *Rev Esp Cardiol* 2000;53:467-470.
6. **Kuriso S, Inoue I, Kawagoe T, Ishihara M, Shimatani Y, Nakama Y.** Electrocardiographic findings in left-sided pneumothorax. *Am J Emerg Med* 2008;26:959-962.
7. **Dimitar R.** A case of spontaneous left-sided pneumothorax with ECG changes resembling acute myocardial infarction. *Int J Cardiol* 1996;56:197-199.
8. **Ruo W, Rupani G.** Left tension pneumothorax mimicking myocardial ischemia after percutaneous central venous cannulation. *Anesthesiology* 1992;76:306-308.