

Síndrome de *Morning Glory*

Erika Paulina López-Lizárraga¹, Rodrigo Bolaños-Jiménez², M. Guadalupe Treviño-Alanís³ y Gerardo Rivera-Silva^{4*}

¹Instituto de Oftalmología Fundación Conde de Valenciana, México, D.F.; ²Universidad Panamericana, México, D.F.; ³Laboratorio de Ingeniería Tisular y Medicina Regenerativa, Universidad de Monterrey, San Pedro Garza García, N.L.; ⁴Laboratorio de Ingeniería Tisular y Medicina Regenerativa, Departamento de Ciencias Básicas, Universidad de Monterrey, San Pedro Garza García, N.L., México

Resumen

Kindier describió por primera vez en 1970 el síndrome de Morning Glory. Este síndrome es una alteración congénita del nervio óptico de predominio unilateral e incidencia muy escasa. Se caracteriza por un disco óptico de tamaño incrementado, excavación profunda, presencia de restos de tejido glial y disposición radial de la vascularización retiniana. El objetivo de este trabajo es presentar la imagen fundoscópica de una paciente con este raro síndrome de Morning Glory.

PALABRAS CLAVE: Nervio Óptico. Coloboma. Desprendimiento de Retina. Excavación.

Abstract

In 1970, Kindier described the morning glory syndrome. This syndrome is a congenital abnormality of the optic nerve with unilateral presence and very low incidence. It is characterized by an enlarged optical disc, deep excavation, presence of traces of radial glia, and arrangement of retinal vascularization. This report describes the fundoscopic image in a patient with morning glory syndrome.

KEY WORDS: Optic Nerve. Coloboma. Retinal Detachment. Excavation.

Caso clínico

Mujer de 18 años de edad sin antecedentes personales patológicos de interés en la historia familiar. Acudió a consulta por pérdida de agudeza visual en ojo derecho (OD) desde la niñez, diagnosticada de ambliopía por exotropía de OD. En la exploración oftalmológica presentó una agudeza visual en OD de 20/400, que mejoró a una capacidad visual de 20/100, y en ojo izquierdo (OI) fue de 20/40, que mejoró a una capacidad visual de 20/20. La tonometría fue de 14 mmHg en OD y 15 mmHg en OI. El estudio de la motilidad ocular (método de Krimsky) reportó una exotropía de 20 dioptrías

prismáticas. El análisis fundoscópico fue normal en OI, en el OD el disco óptico estaba excavado y aumentado de tamaño, cubierto en el centro de tejido glial, con un incremento anormal en el número de vasos retinianos angostos, rectos y con una disposición periférica al disco. Fue difícil establecer la distinción entre arterias y venas. Alrededor del tejido glial se identificaron áreas irregulares de pigmentación y despigmentación. Finalmente, fueron observados varios pliegues adyacentes que irradiaban desde el disco óptico en la membrana limitante interna de la macula (Fig. 1). Ante la sospecha diagnóstica del síndrome de *Morning Glory*, se realizó un evaluación del campo visual utilizando el campímetro Octopus 500, en el OD se observó un escotoma que no afectaba al cuadrante nasal inferior, mientras que fue normal para el OI. Para ratificar el diagnóstico, se realizó una ecografía en modo B en la que se encontró el hallazgo característico del síndrome de *Morning Glory*, una variación en la esclera

Correspondencia:

*Gerardo Rivera-Silva
Laboratorio de Ingeniería Tisular y Medicina Regenerativa
Departamento de Ciencias Básicas
Universidad de Monterrey
Av. Morones Prieto, 4500 Pte.
C.P. 66238, San Pedro Garza García, N.L., México
E-mail: gerardo.rivera@udem.edu.mx

Fecha de recepción en versión modificada: 10-11-2010

Fecha de aceptación: 12-11-2010

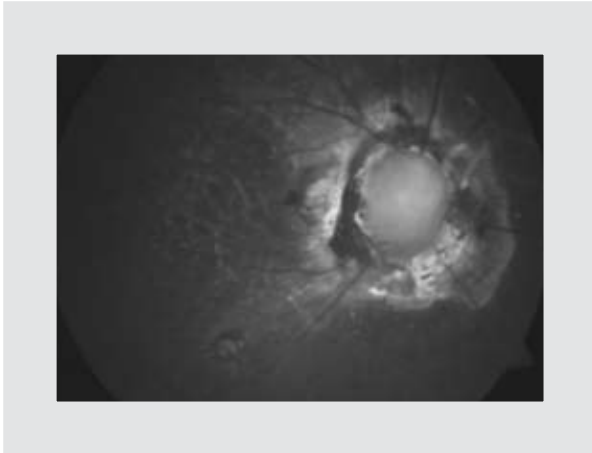


Figura 1. Examen fundoscópico donde se observa anomalía del disco óptico del tipo Morning Glory.

posterior con disco prominente. El análisis del caso fue terminado al descartarse alteraciones de la línea media por tomografía computarizada (TC).

El síndrome de *Morning Glory* (de la flor de enredadera) es una anomalía congénita del nervio óptico de presentación unilateral, con una incidencia muy baja que afecta principalmente al sexo femenino¹. El diagnóstico puede confundirse o sospecharse por la existencia de ambliopía, estrabismo, nistagmus o leucocoria. Además, suele ser muy frecuente la asociación con trastornos de refracción como el astigmatismo, hipermetropía y la miopía. El examen de fondo de ojo se caracteriza por un disco óptico aumentado de tamaño, con excavación profunda, disposición radial de la vascularización retiniana y presencia de tejido glial².

Aunque es poco habitual, este síndrome puede estar relacionado con otras alteraciones oculares como la anomalía de Peters, síndrome de Duane, aniridia,

hipoplasia de fovea, megalopapila, colobomas de iris y coroides, neovascularización subretiniana, desprendimiento de retina no regmatógeno y vítreo primario hiperplásico³. Este padecimiento puede estar coligado con graves alteraciones congénitas del prosencéfalo y de la línea media (labio leporino, agenesia del cuerpo caloso, encefalocele basal transesfenoidal, defectos en la base de la silla turca y agenesia del quiasma), con anomalías endocrinas, respiratorias o renales, con uno de los componentes de la asociación CHARGE (coloboma, anomalías en el oído, atresia de coanas, defectos cardíacos y retardo del crecimiento), y en ciertos casos con hipertelorismo o fisura palatina⁴. Se han comprobado mutaciones en el gen *PAX6*, en familias con síndromes genéticos que incluían la anomalía de *Morning Glory*. El diagnóstico se basa principalmente en la exploración fundoscópica y es corroborado mediante técnicas de imagen. La ecografía en modo B es la técnica más utilizada; la TC y la resonancia magnética son métodos auxiliares para descartar la asociación de anomalías de la línea media⁵. El síndrome de *Morning Glory* no tiene un tratamiento específico, debiendo detectarse todas las anomalías asociadas con la finalidad de tratarlas cuando sea factible.

Bibliografía

1. Kindier P. Morning glory syndrome: unusual congenital optic disk anomaly. *Am J Ophthalmol.* 1970;69:376-84.
2. Traboulsi EI. Morning glory disc anomaly or optic disc coloboma. *Arch Ophthalmol.* 1994;112:153.
3. Salam M, Erdem U, Kocaolu M, Tayfun C, Ucoz T, Somuncu I. Optic disc coloboma (the morning glory syndrome) and optic nerve coloboma associated with transsphenoidal meningoencephalocele. *Eur J Radiol Extra.* 2003;45:71-6.
4. Hodgkins P, Lees M, Lawson J, et al. Optic disc anomalies and frontonasal dysplasia. *Br J Ophthalmol.* 1998;82:290-3.
5. Cennamo G, De Crecchio Giuseppe, Laccarino G, Forte R, Cennamo G. Evaluation of morning glory syndrome with spectral optical coherence tomography and echography. *Ophthalmology.* 2010;117:1269-73.