

# Albert Einstein y su aneurisma de la aorta

Jorge Cervantes Castro\*

Centro médico ABC, México, D.F.

## Resumen

Se presenta la historia del interesante caso del aneurisma de aorta abdominal de Albert Einstein, que fue inicialmente operado a la edad de 69 años y, al no poder resecarlo, el cirujano lo envolvió en celofán tratando de evitar su crecimiento; sin embargo, siete años después, el aneurisma se rompió y causó la muerte del famoso científico.

**PALABRAS CLAVE:** El aneurisma de Albert Einstein. Aneurisma de aorta abdominal.

## Abstract

The interesting case of Albert Einstein's abdominal aortic aneurysm is presented. He was operated on at age 69 and, finding that the large aneurysm could not be removed, the surgeon elected to wrap it with cellophane to prevent its growth. However, seven years later the aneurysm ruptured and caused the death of the famous scientist.

**KEY WORDS:** Albert Einstein aneurysm. Abdominal aortic aneurysm.

## Introducción

El 15 de abril de 1955 murió el hombre que, según la prestigiada revista *Time*, fue el científico más destacado del siglo pasado, Albert Einstein (Fig. 1 A), el padre de la revolucionaria teoría de la relatividad<sup>1</sup>. Su muerte se debió a la ruptura de un aneurisma de la aorta, hecho ampliamente conocido, lo que poco se sabe es el resto de esta interesante historia<sup>2</sup>.

## Caso clínico

Albert Einstein nació el 14 de marzo de 1879 en el pequeño poblado de Ulm, Alemania, en el seno de una familia judía que tenía poco afecto a las celebraciones religiosas típicas de sus congéneres; de hecho, cuando Albert cumplió los 13 años y debía de estudiar para la importante ceremonia del Barmitzva, el joven

Einstein se negó a dicha práctica y desde ese tiempo mostró su carácter de inconforme con la autoridad, hecho que lo acompañaría el resto de su vida.

Los estudios iniciales en Alemania fueron difíciles por su carácter rebelde. Al cumplir los 18 años, se opuso a la obligación de efectuar el servicio militar obligatorio y, renunciando a su nacionalidad alemana, se fue a vivir en Zúrich, obteniendo después la nacionalidad suiza.

Al término de sus estudios se casó con su compañera de clase de física, Mileva Malic, una católica de Serbia, y consiguió un empleo de tercera clase en la oficina de patentes en Berna y ahí, a la edad de 25 años, en lo que se considera como su «Año Mirabilis», en un periodo de cuatro meses, de marzo a junio de 1905, publicó sus cuatro trabajos revolucionarios destrozando la física de Newton, en la revista *Annalen der Physik*, destacando el primer artículo sobre el fenómeno fotoeléctrico, que 17 años más tarde le valdría el Premio Nobel de Física<sup>3</sup>.

Debido a sus sobresalientes dotes como físico, alcanzó pronto fama mundial y fue llamado a su país de origen, donde le ofrecieron el prestigiado puesto de Profesor de Física en la Universidad de Berlín, adquiriendo de nuevo la nacionalidad alemana, pero sin renunciar a la suiza.

### Correspondencia:

\*Jorge Cervantes Castro

Centro médico ABC, Consultorio 508

Av. Observatorio, Esq. Sur, 136

Col. Las Américas, C.P. 01120, México, D.F.

E-mail: jcervantes@abchospital.com

Fecha de recepción en versión modificada: 5-11-2010

Fecha de aceptación: 5-11-2010



**Figura 1. A:** Portada de la revista Time con Einstein como «Person of the Century». **B:** Rudolf Nissen, se aprecia la foto de Einstein en la pared de su oficina. **C:** Frank Glenn, Jefe de Cirugía del Hospital de la Universidad de Nueva York.

Con el arribo de los nazis al poder y el antisemitismo rabioso del régimen, Einstein y un numeroso grupo de médicos, científicos, investigadores e intelectuales se vieron forzados a buscar trabajo en otros países.

En 1932 Einstein emigró a EE.UU., donde le ofrecieron un puesto importante como investigador en el recientemente creado Instituto de Estudios Avanzados de la Universidad de Princeton, Nueva Jersey, lugar donde continuaría laborando hasta su muerte. También emigraron dos médicos que jugarían después un papel importante en los problemas médicos de Einstein: su amigo el radiólogo Gustav Bucky que, junto con Einstein, había patentado un artefacto usado en radiología y el cirujano del Hospital La Charite de Berlín, Rudolf Nissen (Fig. 1 B), de renombre internacional, ya que fue el primero en efectuar una neumonectomía total y años después, en 1956, desarrollaría el popular procedimiento antirreflujo que hoy lleva su nombre.

Debido a la persecución contra los judíos, Nissen emigró inicialmente a Turquía, donde ocupó el puesto de profesor de cirugía en la Universidad de Estambul, pero después de seis años, al manifestarse también el antisemitismo en Turquía, Nissen emigró a Nueva York, donde encontró trabajo como Jefe de Cirugía en el Jewish Hospital en Brooklyn y estableció una clínica de cirugía ambulatoria, convirtiéndose en poco tiempo en el más destacado cirujano de la comunidad judía en Nueva York.

La historia médica de Einstein hasta llegar a la sexta década de la vida había sido relativamente benigna, a pesar de que fumaba constantemente desde

adolescente, a sus descuidados hábitos alimenticios y falta de ejercicio, ya que cuando se encerraba en su oficina tratando de descubrir las entrañas del universo se pasaba el tiempo fumando y se olvidaba de comer.

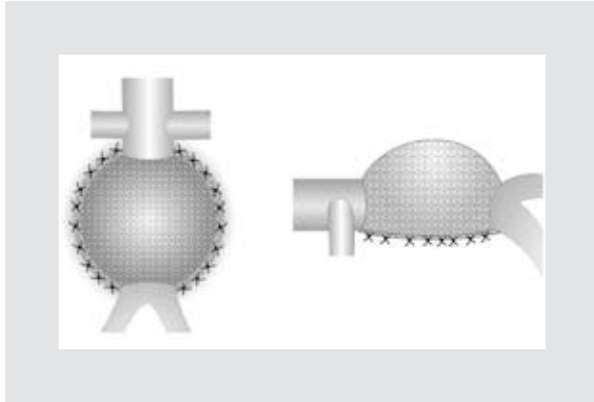
A la edad de 69 años, empezó a tener episodios intermitentes de cuadros severos de dolor abdominal que no tenían explicación, síntomas que se hicieron más severos al final del año 1948, cuando su amigo el radiólogo G. Bucky lo convenció de que se internara en el Jewish Hospital de Brooklyn y el Jefe de Cirugía, R. Nissen, le efectuó el 31 de diciembre una laparotomía exploradora, encontrando «un aneurisma de la aorta abdominal del tamaño de una toronja».

En ese tiempo, diciembre de 1948, la cirugía de la aorta abdominal estaba todavía fuera del armamentario quirúrgico, por lo que Nissen, ante este hallazgo inesperado, procedió a cubrir la parte anterior del aneurisma con una pieza de celofán de color amarillo (Fig. 2) que fue suturado al retroperitoneo en ambos lados del aneurisma, esperando que el celofán ocasionara un gran proceso inflamatorio y de fibrosis sobre la masa pulsátil para evitar así su crecimiento y ruptura<sup>4-6</sup>.

Einstein se recuperó lentamente de la inusitada operación y abandonó el hospital tres semanas más tarde para unas largas vacaciones en Florida.

La vida de Einstein continuó normalmente después de la operación y se involucró activamente en apoyar el movimiento sionista para el naciente estado de Israel y para la Universidad Hebrea de Jerusalén.

Seis años y cuatro meses después de la operación de Nissen, Einstein inició de nuevo sus cuadros



**Figura 2.** Dibujos que ilustran el aneurisma de aorta cubierto en sus 2/3 partes con celofán suturado a los lados en el retroperitoneo, el de la derecha es una vista lateral.

intermitentes de dolor abdominal, siendo esta vez más severos y con irradiación a la región inguinal izquierda. El 12 de abril de 1955 presentó un cuadro de síncope con náusea y vómito. Al examinarlo en su casa el médico lo encontró «pálido, con pulso lento, piel cianótica, con mucho dolor abdominal y una gran masa pulsátil que había crecido considerablemente desde el último examen tres meses antes». Como también tenía dolor subcostal derecho se pensó que podía tener una colecistitis aguda<sup>7</sup>.

Su amigo Bucky llamó al Jefe de Cirugía de la Universidad de Nueva York, F. Glenn (Fig. 1 C), quien viajó a la casa de Einstein en el número 112 de la calle Mercer en Princeton y que tiempo después escribió: «Una mañana de primavera fui llamado en consulta a la casa del más famoso científico en el mundo, de 76 años de edad. El examen físico reveló que tenía un aneurisma expansivo de la aorta abdominal, constituyendo una indicación urgente de cirugía. Pasé todo el día con él en su casa. En esa época yo había efectuado solo unas pocas resecciones de aneurismas reemplazando con aorta de cadáver. Le expliqué que si el aneurisma se rompía, moriría».

La primera resección de aneurisma de aorta reemplazado con un homoinjerto de aorta de cadáver la había realizado con éxito C. Dubois en París en marzo de 1951<sup>8,9</sup>, dando así inicio a la cirugía de la aorta

abdominal, pero en 1955 muy pocos centros tenían la experiencia suficiente para ofrecer buenos resultados.

El 15 de abril, Einstein fue admitido en el Hospital de Princeton con dolor abdominal, en estado de choque, la masa pulsátil se palpaba desde el borde costal izquierdo hasta la cresta ilíaca. A pesar de la recomendación de F. Glenn, Einstein se negó a someterse a la operación alegando que había vivido muchos años, siempre ocupado y gozando la vida, así que no deseaba someterse a las dificultades de una operación y finalmente dijo: «Deseo irme cuando yo quiera. Es de mal gusto prolongar la vida artificialmente, he hecho mi parte, es hora de irse, me iré en forma elegante»; falleció mientras dormía a la 1.47 a.m. del 18 de abril de 1955 en el Hospital de Princeton<sup>10</sup>.

A las ocho de la mañana de ese día, T.S. Harvey efectuó la autopsia y comprobó que la causa de la muerte fue la ruptura de un gran aneurisma de la aorta abdominal, la vesícula biliar estaba normal.

El joven patólogo, interesado en investigar las entrañas del cerebro de este paciente tan famoso, dejó las vísceras dentro del cuerpo y lo cerró, pero conservó el cerebro para estudios. El cuerpo fue cremado esa mañana. Sus cenizas fueron esparcidas en el mar cercano por su hijo Hans Albert Einstein.

## Bibliografía

1. Time Magazine Albert Einstein: Person of the Century. 1999;154:27-8.
2. Cohen JR, Graver M. The ruptured abdominal aneurysm of Albert Einstein. *Surg Gyn Obstet.* 1990;170:455-8.
3. Abraham P. *Subtle is the Lord: The Science and life of Albert Einstein.* 1<sup>st</sup> ed. Oxford U.K.: Oxford University Press; 1983.
4. Poppe JK, De Oliveira HR. Treatment of syphilitic aneurysms by cellophane wrapping. *Thorac Cardiovasc Surg.* 1946;15:186-95.
5. Poppe JK. Cellophane treatment of syphilitic aneurysms with report of results in six cases. *Am Heart J.* 1947;16:252-6.
6. Rea CE. The surgical treatment of aneurysm of the abdominal aorta. *Minn Med.* 1948;31:1153-6.
7. Chandler JJ. The Einstein's sign: The clinical picture of acute cholecystitis caused by ruptured abdominal aortic aneurysm. *N Engl J Med.* 1984;310:1538.
8. Dubost C, Allary M, De Economos N. A propos du traitement des aneurysmes de l'aorte: ablation de l'aneurysme et rétablissement de la continuité par greffe d'aorte humaine conserve. *Mem Acad chir.* 1951;73:381-3.
9. Cervantes J. Reflections on the 50<sup>th</sup> anniversary of the first abdominal aortic aneurysm resection. *World J Surg.* 2003;27:246-8.
10. Lesney MS. *Vascular Surgery Chronicles: Einstein's Aneurysm.* SVS Vascular Specialist: Online Edition August 18, 2010;7-8. Disponible en: [http://www.vascularweb.org/practiceresources/Documents/VascularSpecialist/2010\\_August/On-line/Issue.pdf](http://www.vascularweb.org/practiceresources/Documents/VascularSpecialist/2010_August/On-line/Issue.pdf)