

Carcinoma rectal micropapilar. Un caso inusual

Leonardo Saúl Lino-Silva^{1*} y Rosa Angélica Salcedo-Hernández²

¹Departamento de Anatomía Patológica; ²Departamento de Cirugía Oncológica, Instituto Nacional de Cancerología, Secretaría de Salud (SSA), México, D.F.

Resumen

El carcinoma micropapilar es una variante agresiva de los adenocarcinomas de cualquier sitio anatómico. Histológicamente se caracteriza por grupos celulares papilares rodeados por un halo claro. La proporción de este componente informada en los tumores varía del 5 al 80%, sin casos puros informados hasta la fecha. Son cerca de 130 los casos de colon y recto hasta ahora publicados. Nosotros informamos de un caso de carcinoma micropapilar puro con coexpresión de citoqueratinas (CK) 7 y 20, y ausencia de la proteína CDX2, una neoplasia agresiva con invasión vascular sanguínea, linfática, perineural y ganglionar extensa. La presencia de un componente de carcinoma micropapilar en el recto está estrechamente relacionada con las metástasis ganglionares, así como con otros órganos. Por ello, si un componente micropapilar es identificado en un tumor, especialmente en una biopsia, debe considerarse, aun en un carcinoma temprano pediculado, proceder a realizar una cirugía amplia debido a su alto potencial metastásico.

PALABRAS CLAVE: Carcinoma colorrectal. Micropapilar. CDX2. EMA.

Abstract

Micropapillary carcinoma is regarded as an aggressive variant of adenocarcinoma in any location. It is histologically characterized by papillary cell clusters surrounded by clear spaces. The reported proportion of micropapillary carcinoma component in the entire tumor ranges from 5-80% and no pure cases have been reported. To date, there are approximately 130 cases reported in the colorectum. We recently examined a patient with a pure micropapillary carcinoma showing co-expression of CK7, CK20, and absence of CDX2, which had an aggressive tumor with extensive perineural, vascular, and lymphatic invasion as well as extensive nodal metastasis. The presence of a micropapillary carcinoma in the colorectum seemed to be closely related with nodal metastasis, as observed in micropapillary carcinomas from other organs. Thus, if a micropapillary component is identified in a tumor, particularly in a biopsy specimen, extensive surgical resection should be considered due to the high potential for nodal metastasis, even if the preoperative diagnosis is a pedunculated early colorectal cancer.

KEY WORDS: Colorectal carcinoma. Micropapillary. CDx2. EMA.

Introducción

El carcinoma micropapilar es considerado una variante agresiva del adenocarcinoma en cualquier localización descrita, llámese vejiga, pulmón, páncreas, mama, glándula salival, y recientemente en recto y estómago¹⁻³. Histológicamente se caracteriza por grupos celulares papilares rodeados de espacios claros. La proporción de

este componente en el tumor varía del 5 al 80%, es decir, es raro que sea el predominante y no hay casos publicados como puros en el tracto gastrointestinal. En esta localización, los sitios con más informes de este patrón son el colon y el recto, con cerca de 130 casos⁸⁻¹⁴.

Esta variante ha demostrado consistentemente que, con independencia de su localización, se acompaña de invasión linfovascular, metástasis ganglionares y conducta clínica agresiva.

Correspondencia:

*Leonardo Saúl Lino Silva
Avenida San Fernando, 22
Col. Sección XVI, C.P. 14080, México, D.F.
E-mail: saul.lino.sil@gmail.com

Fecha de recepción en versión modificada: 04-08-2011

Fecha de aceptación: 15-08-2011

Coordinadores: Manuel de la Llata, Juan Urrusti Sanz
y Jesús Aguirre García

En el presente ejercicio clinicopatológico presentamos lo que podría corresponder, hasta nuestro conocimiento, al primer caso de un carcinoma micropapilar puro (más del 95% de componente micropapilar) que, además, demostró coexpresión de CK7y CK20, y ausencia de expresión de CDX2, un marcador de diferenciación intestinal.

Presentación del caso

El caso correspondió a un hombre mexicano de 61 años de edad con cistoprostatectomía realizada dos años antes por carcinoma urotelial papilar de grado alto invasor, estadio clínico I (T1, N0, M0) según la séptima edición del sistema de estadificación de la *American Joint Committee on Cancer (AJCC)*, y que se presentó con un síndrome de pseudooclusión intestinal un mes previo al ingreso, por lo que fue admitido en el Servicio de Urgencias del Instituto. Metabólicamente se encontró sin alteraciones y en buenas condiciones generales, con un ECOG (escala del estado funcional de la *funcional de la Eastern Cooperative Oncology Group*) 0 y Karnofsky de 90%; al tacto rectal se detectó un tumor indurado, circunferencial y estenosante del recto. En la tomografía computarizada (TC) se corroboraron los hallazgos mencionados anteriormente y, por considerarse enfermedad reseccable, se procedió a realizar una resección anterior baja. Su curso clínico posquirúrgico fue bueno y el paciente, al momento, está vivo trascinco meses de la cirugía.

Discusión clínica

La oclusión del intestino se refiere a la incapacidad de tránsito por este conducto. Normalmente existe una actividad peristáltica constante del intestino delgado y del colon para hacer progresar su contenido, de manera que finalmente se expulsan las heces y los gases intestinales. La oclusión puede ser por causas mecánicas o por atonía intestinal (íleo paralítico). En las primeras existe un elemento físico que impide el paso, como en el caso de un tumor, parásitos, impactación fecal, o bien se estrangulan asas intestinales, como sucede con las hernias. La pseudooclusión se refiere a la imposibilidad para canalizar gases y heces de manera habitual, es decir, son cuadros de oclusión intestinal intermitentes, y por lo tanto, los podemos abordar como iguales.

En el caso de atonía o íleo, el intestino no se mueve. Esto se observa en la isquemia intestinal, en la peritonitis generalizada, en el postoperatorio y las pancreatitis

agudas, entre otros. El cuadro clínico dependerá de su causa, y uno de los aspectos fundamentales del diagnóstico es la auscultación. En la obstrucción mecánica, el intestino se esfuerza por vencer la resistencia por medio de contracciones intensas y más activas. En cambio, cuando hay atonía, la situación es de inmovilidad del intestino, con el silencio correspondiente a la auscultación. Si la obstrucción es mecánica, cesa la actividad intensa una vez que el intestino se agota y pasa a ser entonces de inmovilidad intestinal.

Las causas más frecuentes de las oclusiones mecánicas son las hernias de la pared abdominal y los tumores. De las debidas a atonía intestinal, lo más frecuente corresponde a estados postoperatorios de cavidad abdominal o pélvica.

El diagnóstico de oclusión intestinal se establece al no haber evacuación de heces ni eliminación de gases por el recto (excepto en la fase inicial). El cuadro se acompaña de distensión del abdomen. La distensión es mayor cuanto más distal sea el sitio de la obstrucción. Cuando la oclusión es mecánica, es característico el dolor abdominal tipo cólico, mientras que en la atonía puede haber dolor leve, excepto cuando se debe a isquemia intestinal por embolia o trombosis de una arteria mesentérica.

En los vómitos se pueden hallar alimentos consumidos dos días antes o material fecaloide. Hay también manifestaciones de deshidratación y desequilibrio electrolítico por la poca ingesta y el atrapamiento de líquidos en la luz intestinal, sin que estos líquidos sean funcionales.

Se requieren estudios radiológicos simples para visualizar la distensión de las asas intestinales, los niveles hidroaéreos y el cuadro de afección regional o generalizada del intestino. En casos de sospecha tumoral debe solicitarse una TC simple y en algunos casos es útil la rectosigmoidoscopia.

El presente caso claramente correspondió a una oclusión intestinal mecánica del recto secundaria a neoplasia, y una vez establecido el diagnóstico de oclusión intestinal mecánica se debe tratar como urgencia quirúrgica a fin de evitar una perforación. Se puede optar por realizar una derivación consistente en abrir un estoma de colon sigmoidees o descendente y cerrar en bolsa el cabo distal; posteriormente practicar biopsia del tumor y planear el tratamiento quirúrgico. Otra opción es realizar una resección oncológica formal con intento curativo y, al ser carcinoma rectal, dependiendo de los factores pronósticos, brindar adyuvancia con quimio y radioterapia. Incluso en caso de ser irreseccable debe realizarse una cirugía de carácter paliativo

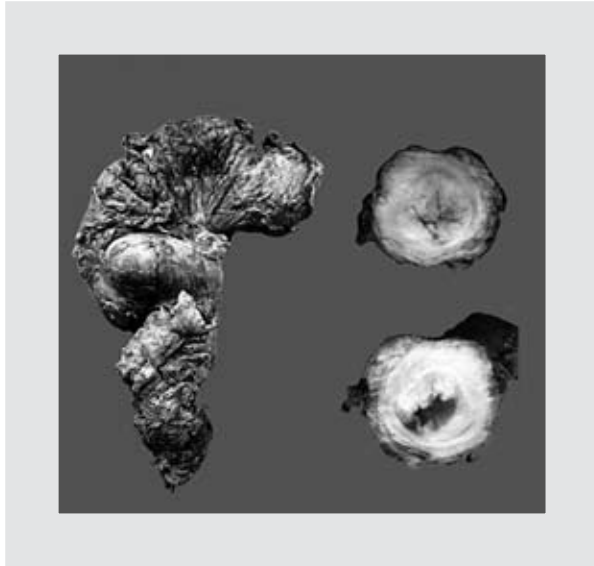

Figura 1. Espécimen quirúrgico que muestra escisión mesorrectal incompleta (izquierda) y una neoplasia exofítica infiltrando el espesor total de la pared rectal.

que permitirá restituir el tránsito intestinal, e incluso en enfermedad metastásica, permitirá paliar la obstrucción, disminuir la carga tumoral y, en su caso, la fuente de metástasis; e incluso si las metástasis son en sitios resecables dentro de la cavidad abdominal, se puede intentar en el mismo tiempo quirúrgico llevar al paciente a resección completa del tumor y metástasis (resección R0, extirpación completa de la neoplasia). Obviamente, mientras más entrenamiento tenga el cirujano, y especialmente si es un cirujano oncólogo, mejor será el pronóstico del paciente y mayor la probabilidad de llevarlo a resección R0. En conclusión, el manejo del paciente del caso clínico fue adecuado, pues permitió aliviar la obstrucción intestinal y *debulking*; desafortunadamente, el paciente quedó con neoplasia residual microscópica (R1) en el margen circunferencial; esto ocurre hasta en un 20% de las resecciones anteriores bajas y es el principal predictor de recurrencia y supervivencia.

Hallazgos anatomopatológicos

Macroscópicamente el tumor intraluminal se localizó en el recto, sobre la reflexión peritoneal anterior a 6 cm del margen distal y 12 cm del proximal; se trataba de un tumor exofítico e infiltrante expansil (Borrmann II) que midió 6.0 x 5.0 x 4.0 cm (Fig. 1). El espécimen quirúrgico fue procesado de acuerdo a protocolos establecidos: brevemente, se evaluó el mesorrecto por

examen visual en fresco y la grasa perirrectal se entintó para determinar el margen de resección circunferencial, incluyendo la totalidad del tejido adiposo desprovisto de serosas. Posteriormente, el resto fue abierto por la cara anterior hasta llegar a 2 cm por arriba y 2 cm por debajo del tumor. Entonces, el espécimen se colocó en unicel para evitar su reducción y distorsión, fijándose en formalina al 10% durante 48 horas, y pasado este tiempo, el área que no se seccionó previamente se cortó en sentido transversal a intervalos de 3 a 5 mm, y todos los fragmentos se acomodaron para evaluar nuevamente la calidad del mesorrecto y su relación con el tumor. Las zonas más cercanas se incluyeron en parafina para evaluar el margen circunferencial, se procedió a muestrear el resto del tumor y a disecar los ganglios linfáticos. Este proceso fue de vital importancia, pues el principal predictor de recurrencia y supervivencia a cinco años es la calidad de la escisión mesorrectal y, desde el punto de vista histopatológico, el estado del margen circunferencial.

Microscópicamente, se observó una neoplasia maligna formadora de glándulas dispuestas en nidos y proyecciones papilares sin tallo fibrovascular, embebidas en un espacio con claros semejantes a luces vasculares (Figs. 2A y B); este patrón correspondió al 99% de la población neoplásica. En la mucosa se encontró una transición muy focal (dos campos histológicos) entre el carcinoma micropapilar y un componente (1% del tumor) de carcinoma tubular convencional. En cuanto a los factores pronósticos histológicos, el tumor invadió hasta la capa subserosa, con invasión linfovascular extensa y perineural; asimismo, se encontraron células neoplásicas en el margen circunferencial y metástasis en 21 de 22 ganglios linfáticos. En resumen, la estadificación patológica fue pT3, pN2b, pMx, G3, L1, V1, PN0, R1 según la AJCC. La neoplasia fue inmunorreactiva con CK20 (Fig. 2C), CK7 (Fig. 2D), MUC1 (Fig. 2E) y antígeno epitelial de membrana (EMA) (Fig. 2F), con el patrón característico de polaridad «inversa» en estos dos últimos y negativo para CDX2.

Discusión anatomopatológica

Recientemente, el carcinoma micropapilar ha sido informado en varios sitios anatómicos y, excepto para el ovario, tiene un curso clínico agresivo debido a la alta frecuencia de invasión linfovascular y metástasis linfáticas que presenta^{1-3,8-14}. En el colon es indistinguible macroscópicamente del adenocarcinoma convencional. Microscópicamente, en todos los casos

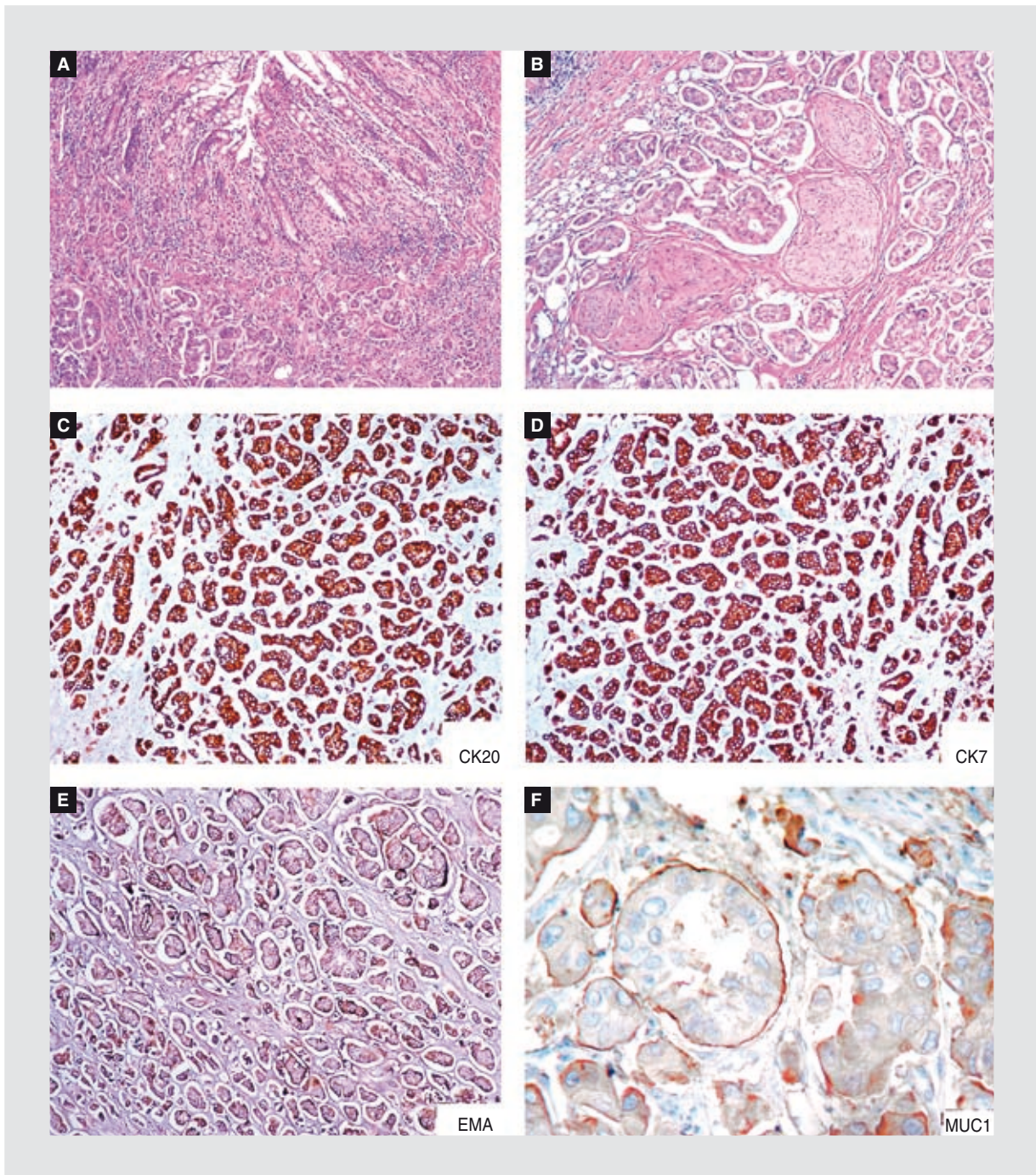


Figura 2. Microfotografías de la neoplasia maligna formadora de glándulas e infiltrando difusamente la submucosa. En la parte superior de la imagen (A) la mucosa es normal, con un componente mínimo de adenocarcinoma tipo intestinal (convencional) y por debajo la neoplasia micropapilar. El patrón clásico de infiltración del carcinoma micropapilar se observa en (B). Las células neoplásicas son positivas para CK20 (C), CK7 (D), EMA (E) y MUC1 (F). Los dos últimos demuestran el clásico patrón de «polaridad inversa».

informados en la literatura se acompaña siempre de un componente de adenocarcinoma convencional, que corresponde de un 20 a un 95% del tumor; en este caso la proporción fue menor al 5%. En la serie más grande publicada, por Verdú, et al.¹, de un total de 379 casos encontraron 60 que tenían al menos un 5%

de componente micropapilar, generalmente en menos del 30% de la superficie tumoral. Estos resultados son muy similares a los obtenidos por Kim, et al.⁹ y Horuda, et al.¹⁰. En otro informe, de Sonoo, et al.¹⁴, se describió el componente micropapilar en un carcinoma originado en un pólipo, y en este caso correspondió

el 80% de la superficie tumoral. Más aún, un carcinoma micropapilar puro es extremadamente raro en cualquier localización, y este podría ser el primer caso catalogable como «puro» en el colon y el recto. Si bien se encontraron dos campos histológicos de adenocarcinoma convencional grado I, el pronóstico está dictado por el componente micropapilar.

Correlación clinicopatológica

Sorpresivamente, el estudio anatomopatológico mostró positividad para CK7 y CK20, hecho que hace dudar del diagnóstico, pues si regresamos a los antecedentes del paciente recordaremos que tuvo un carcinoma urotelial, cuya característica es ser CK7 y CK20 positivo. Sin embargo, el tumor vesical fue mínimamente invasor, de subtipo urotelial papilar y en el muestreo extenso de la lesión (que fue revisada nuevamente) no se identificó ningún componente micropapilar ni invasor vascular. Más aún, hay estudios que muestran expresión de CK7 en carcinomas colorrectales poco diferenciados en cerca de un 10% de los casos^{5,6}. Adicionalmente, se puede perder la expresión de CDX2 hasta en un 29% de los casos^{4,7,8}. Por último, a la fecha no existe un buen estudio diseñado para explorar el perfil inmunofenotípico para definir el sitio primario de un carcinoma micropapilar; solo hay un estudio que ha explorado esto¹⁵, y sus resultados no son concluyentes y resultan poco reproducibles.

En conclusión, los datos clínicos y patológicos del caso son consistentes con el origen rectal de la neoplasia. La neoplasia tuvo un curso localmente agresivo con extensa permeación linfovascular y perineural, así como con metástasis ganglionares. La presencia de un carcinoma micropapilar en colon y recto se asocia

a metástasis ganglionares y, entonces, si es identificado aún en una biopsia, debe ser informado por el patólogo, y el médico tratante debe entender que es una neoplasia que será particularmente agresiva, que cursará con gran diseminación linfática y que requerirá de tratamiento adyuvante o neoadyuvante.

Bibliografía

1. Verdú M, Román R, Calvo M, et al. Clinicopathological and molecular characterization of colorectal micropapillary carcinoma. *Mod Pathol*. 2011;24(5):729-38.
2. Amin MB, Ro JY, El-Sharkawy T, et al. Micropapillary variant of transitional cell carcinoma of the urinary bladder. Histologic pattern resembling ovarian papillary carcinoma. *Am J Surg Pathol*. 1994;18:1224-32.
3. Nassar H. Carcinomas with micropapillary morphology: clinical significance and current concepts. *Adv Anat Pathol*. 2004;11:297-303.
4. Saad RS, Silverman JF, Khalifa MA, Roswell C. CDX2, Cytokeratins 7 and 20 Immunoreactivity in Rectal adenocarcinoma. *Appl Immunohistochem Mol Morphol*. 2009;17:196-201.
5. Hernández BY, Frierson HF, Moskaluk CA, et al. CK20 and CK7 protein expression in colorectal cancer: demonstration of the utility of a population-based tissue microarray. *Hum Pathol*. 2005;36:275-81.
6. Choi BJ, Kim CJ, Cho YG, et al. Altered expression of CDX2 in colorectal cancers. *APMIS*. 2006;114(1):50-4.
7. Baba Y, Noshio K, Shima K, et al. Relationship of CDX2 loss with molecular features and prognosis in colorectal cancer. *Clin Cancer Res*. 2009;15(14):4665-73.
8. Haupt B, Ro JY, Schwartz MR, Shen SS. Colorectal adenocarcinoma with micropapillary pattern and its association with lymph node metastasis. *Mod Pathol*. 2007;20:729-33.
9. Kim MJ, Hong SM, Jang SJ, et al. Invasive colorectal micropapillary carcinoma: an aggressive variant of adenocarcinoma. *Hum Pathol*. 2006;37:809-15.
10. Kuroda N, Oonishi K, Ohara M, et al. Invasive micropapillary carcinoma of the colon: an immunohistochemical study. *Med Mol Morphol*. 2007;40: 226-230.
11. Sakamoto K, Watanabe M, De La Cruz C, Honda H, Ise H, Mitsui K et al. Primary invasive micropapillary carcinoma of the colon. *Histopathology*. 2005;47:479-84.
12. Wen P, Xu Y, Frankel WL, Shen R. Invasive micropapillary carcinoma of the sigmoid colon: distinct morphology and aggressive behavior. *Int J Clin Exp Pathol*. 2008;1:457-60.
13. Xu F, Xu J, Lou Z, et al. Micropapillary component in colorectal carcinoma is associated with lymph node metastases in T1 and T2 stages and decreased survival time in TNM stages I and II. *Am J Surg Pathol*. 2009; 33:1287-92.
14. Sonoo H, Kameyama M, Inatugi N, Nonomura A, Enomoto Y. Pedunculated polypoid early sigmoid colon cancer with invasive micropapillary carcinoma. *Jpn J Clin Oncol*. 2009;38(8):523-7.
15. Lotan TL, Ye H, Melamed J, Wu XR, Shih IE, Epstein JE. Immunohistochemical panel to identify the primary site of invasive micropapillary carcinoma. *Am J Surg Pathol*. 2009;33:1037-41.