

Cirugía oncológica: evolución histórica y estado actual

Martín Granados García^{1*}, Arturo Beltrán Ortega², Beatriz Lucero Soto Sánchez³
y Alberto Mitsuo León Takahashi⁴

¹División de Cirugía Oncológica; ²Coordinación de los centros estatales de cáncer; ³División de Cirugía Oncológica, Instituto Nacional de Cancerología, México, D.F.; ⁴División de Cirugía General y Endoscópica, Hospital General «Dr. Manuel Gea González», México, D.F.

Resumen

La cirugía oncológica continúa siendo una parte fundamental en el manejo multidisciplinario de los pacientes con cáncer, a pesar de los avances actuales que se tienen en el campo de la radioterapia, quimioterapia, terapias sistémicas, incluyendo las terapias dirigidas a blancos moleculares. Su papel incide en varios momentos durante el manejo de un paciente oncológico como: prevención, diagnóstico, evaluación de la extensión de la enfermedad, tratamiento curativo, manejo de las secuelas, complicaciones por el tratamiento y, no menos importante, paliación.

El estado actual de la cirugía oncológica, producto de una constante evolución, impulsada por manos hábiles con mentes creativas e incansables, ha logrado marcar la historia de la medicina en un área que actualmente tiene gran trascendencia y con un crecimiento acelerado en un corto periodo de tiempo. Bajo este argumento nosotros hemos decidido presentar un panorama general actualizado del papel de la cirugía oncológica, desde su evolución a través de la historia hasta mostrar toda su aplicación en las distintas áreas del campo oncológico.

PALABRAS CLAVE: Historia de la cirugía oncológica. Diagnóstico oncológico. Terapéutica oncológica.

Abstract

The surgical oncology remains an essential part in the multidisciplinary management for patients with cancer, even though the current progress in field of radiotherapy, chemotherapy, systemic therapies, including therapies directed to molecular targets. Their role impact in several moments during the management of an oncological patient: prevention, diagnosis, assessment of the spread of the disease, curative treatment, management of the sequels, complications by the treatment and not less important, the palliation.

The current state of the surgical oncology as a result of a constant development, inspired by skillful hands with creative and restless minds, have achieved to mark the history of the medicine in an area which currently has a great transcendence and an accelerated growth in a short period of time. Under this argument, we have decided to present an updated overview about the role of the surgical oncology, from the evolution through the history until all their applications in the different areas of the oncology.

KEY WORDS: History. Surgical oncology. Oncologic diagnosis. Oncologic therapy.

Evolución histórica de la cirugía en el manejo del cáncer

La cirugía continúa siendo el método terapéutico más eficaz en el manejo de los enfermos con cáncer,

y su progreso, hasta su estado actual, se debe a las numerosas contribuciones de individuos a lo largo de la historia de la cirugía y otras áreas de la medicina. La práctica de procedimientos quirúrgicos para el manejo de tumores malignos es tan antiguo que varios escritos realizados 3.000 años a. C., como el papiro de E. Smith (1600 a. C.) hacen referencia al tratamiento quirúrgico para algunos tumores, pero también se mencionaba el concepto de «conducta expectante» para otros. Previo a la invención de la radioterapia y

Correspondencia:

*Martín Granados García
Jefatura del Servicio de Cabeza y Cuello
Av. San Fernando, 22
Col. Sector XVI, C.P. 14080, México, D.F.
E-mail: takabeto18@hotmail.com

Fecha de recepción: 03-07-2011
Fecha de aceptación 28-08-2011

uso de sustancias antineoplásicas a principios del siglo XX, se concebía la cirugía como único tratamiento curativo y paliativo para las neoplasias, a través de la resección de tumores voluminosos, dolorosos, malolientes y ulcerados. Este tipo de resecciones tenían aplicación en tumores localizados en tejidos externos, como la piel, cabeza y cuello, partes blandas del tronco y extremidades, mientras que los tumores localizados dentro del peritoneo eran considerados irresecables. Sin embargo, esporádicamente, algún cirujano audaz rompía este precepto, como E. McDowell, quien, en 1809, realizó la extirpación de un tumor ovárico de siete kilos con resultado satisfactorio. Con este tipo de cirujanos se derrumbó el concepto muy extendido de esa época: «Jamás se conseguirá eliminar con el cuchillo tumores internos, lo mismo si se encuentran en el útero, hígado, bazo o intestinos; Dios ha trazado aquí la frontera de la cirugía, y el cirujano que la atraviese procede como un asesino». Con los avances en anestesia general se alcanzó el sueño de los cirujanos de operar sin dolor. En el año 1846, en el *Massachusetts General Hospital* de Boston, J. Warren extirpó un tumor en la región submaxilar, con el paciente bajo sedación utilizando éter etílico administrado por W. Morton, dando inicio al siglo de oro de la cirugía. Durante la segunda mitad del siglo XIX se realizaron varios procedimientos quirúrgicos para extirpar tumores malignos. Solo T. Billroth realizó la primera laringectomía total (1873), la primera gastrectomía (1881) y una resección interescapular. T. Kocher obtuvo el Premio Nobel al describir técnicas quirúrgicas para tiroidectomía y los problemas relacionados con la falta de la hormona tiroidea. A finales del siglo XIX y principios del XX, se estableció el concepto de resección en bloque, siendo W. Halstead el primero en realizar una mastectomía radical, que incluía la extirpación en bloque del tumor primario y ganglios regionales, esto es, la resección de la mama, músculos pectorales y tejido adiposo linfático de la axila.

En 1907, G. Crile, adoptando el concepto halstediano de la diseminación tumoral, publicó la técnica de extirpación en bloque de los ganglios del cuello con el músculo esternocleidomastoideo, el contenido del triángulo submaxilar, la vena yugular interna y sus ganglios satélites; el procedimiento recibió el nombre de disección radical de cuello. Así fueron descritas varias técnicas de extirpación para el cáncer bucal como la hemimandibulectomía y disección radical de cuello (operación «comando de Martin» descrita en 1940 por H. Martin); De la misma forma se desarrolló la parotidectomía, la tiroidectomía y la resección de melanomas de la cabeza y el cuello, en continuidad con la

disección radical de cuello. Con la mejoría en las técnicas de anestesia general, el uso de la transfusión sanguínea y la utilización de antibióticos, se desarrollaron procedimientos quirúrgicos «radicales» para tumores localizados en abdomen y tórax. Así, J. Clark realizó una histerectomía radical, popularizada posteriormente por E. Wertheim, para el tratamiento del cáncer de cérvix; mientras que para las lesiones pélvicas avanzadas Brunschwing propuso la resección de la vejiga, útero y la porción terminal del colon, incluyendo recto, describiendo así la exenteración pélvica¹. En el manejo del cáncer de estómago proximal se describió la gastrectomía total con linfadenectomía regional; Miles, trató el cáncer de recto con la extirpación combinada abdominoperineal y Whipple, en 1935, realizó la pancreatoduodenectomía para el cáncer de la cabeza del páncreas.

Respecto al manejo quirúrgico de las neoplasias torácicas, estas no fueron posibles hasta el desarrollo de la anestesia general con intubación traqueal; en 1933, E. Graham efectuó la primera neumonectomía por cáncer de pulmón y F. Torek resecó un tumor de esófago. La cirugía de los tumores cerebrales fue impulsada por H. Cushing, quien inició el empleo del cauterio para control hemostático, mientras que para los tumores avanzados de partes blandas en extremidades, Pack describió la resección interescapulovertebral y la hemipelvectomía, así como la resección de los melanomas con amplios márgenes y en continuidad con la disección ganglionar locorregional. En la segunda mitad del siglo XX se realizaron nuevos procedimientos para tumores tempranos y se inició la aplicación de la radioterapia y quimioterapia. Se logró estadificar las neoplasias y esto permitió comparar los resultados de curación con diversos esquemas de tratamiento. Así, en 1955 R. McWhirter mostró resultados semejantes entre la mastectomía simple con disección radical de axila, seguida de radioterapia, contra la mastectomía radical clásica. Posteriormente, los tumores mamarios pequeños y poco invasivos fueron manejados conservadoramente mediante la resección del tumor con márgenes libres seguido de radioterapia postoperatoria, obteniendo los mismos resultados en términos de supervivencia, pero con mejores resultados cosméticos debido a la preservación de la glándula mamaria².

Respecto a los ganglios del cuello, varias modificaciones fueron propuestas a la disección radical clásica, como la preservación del nervio espinal, del músculo esternocleidomastoideo y la vena yugular interna, sin comprometer el resultado curativo, pero conservando la función y mejorando el resultado cosmético. Los resultados en el manejo de los tumores de cabeza

y cuello mejoraron considerablemente en años recientes, ya que fue posible realizar cirugías radicales con reconstrucción inmediata mediante el uso de colgajos miocutáneos y transferencia de colgajos libres con anastomosis microvasculares, que permitieron llevar piel, músculo y tejido óseo.

Por otro lado, los tumores localizados en la base del cráneo, en los cuales no era factible su resección, actualmente son abordados con técnicas de cirugía combinada craneofacial, e incluso por vía endoscópica. En el manejo del cáncer de esófago ahora es posible efectuar la resección completa del mismo y reconstruir la continuidad mediante un ascenso gástrico, que permite al paciente ingerir alimentos. Con el uso de las grapadoras, se ha facilitado la realización de anastomosis yeyunoesofágicas en cáncer gástrico; en cáncer de recto, las engrapadoras han facilitado la anastomosis entre el colon y ano, preservando el esfínter y evitando colostomías definitivas. Los avances tecnológicos en materia de toracoscopia, laparoscopia y robótica han sido dramáticos, pudiendo ahora reseccionar tumores pulmonares, abdominales y pélvicos con mínima invasión y abatiendo la morbilidad.

Los tumores óseos de extremidades, antes tratados con amputaciones, ahora son manejados con quimioterapia, resección del tumor y aplicación de prótesis óseas que evitan amputaciones³. En el manejo del melanoma, hoy se evitan linfadenectomías radicales inyectando colorantes y radioisótopos que localizan el ganglio centinela, el cual se extirpa y analiza, reflejando el estado ganglionar y con ello decidir, en forma selectiva, una linfadenectomía locorregional⁴.

Aunque en las últimas notas se han mencionado algunos avances tecnológicos aplicables al manejo del cáncer, su impacto en términos de pacientes curados es marginal; en esta área se han obtenido más avances en ensayos clínicos sobre el proceso de carcinogénesis⁵. En una revisión realizada por Fisher, este concluye: «Aunque los desarrollos tecnológicos actuales y futuros continuarán jugando un papel en el tratamiento quirúrgico del cáncer, son los conocimientos en la biología molecular y genética los que dictarán el estatus futuro del tratamiento del cáncer y el destino de la cirugía» (Figs. 1 y 2).

De la teoría halstediana a las contribuciones de Fisher

Actualmente, son comunes las resecciones amplias, propiciadas por la mejoría en los cuidados perioperatorios y avances en materia de reconstrucción; sin

embargo, la cirugía actual muestra una tendencia hacia procedimientos conservadores, propiciada por el avance en el diagnóstico temprano y el mejor conocimiento de la diseminación de las neoplasias. A finales del siglo XIX, W. Halsted propuso que los tumores se diseminaban en forma ordenada, las células neoplásicas alcanzaban los ganglios linfáticos por extensión directa (lo que apoyaba la disección en bloque del tumor y sus ganglios regionales) y que los ganglios positivos eran un indicador de la diseminación del tumor y un iniciador de la diseminación a distancia. Se pensaba que los ganglios regionales eran barreras para el paso de los tumores, mientras que la sangre no era considerada una vía de diseminación. Se consideraba también que el tumor era autónomo a su huésped y que el cáncer operable era una enfermedad locorregional. Sin embargo, varias observaciones y experimentos confirmaron que no necesariamente hay un patrón ordenado de diseminación tumoral y que las células tumorales frecuentemente atraviesan los ganglios linfáticos por embolización. Fisher concluyó que un ganglio positivo era un indicador de la relación huésped/tumor que indicaba el desarrollo de metástasis, más que instigar el desarrollo de la enfermedad a distancia. También concluyó que los ganglios linfáticos son inefectivos como barreras de la diseminación tumoral y que la vía hematogena es importante para la diseminación tumoral sistémica. Este cambio en la concepción del tumor permitió el desarrollo de cirugías conservadoras y descubrió la necesidad de tratamientos sistémicos efectivos, si el objetivo era curar una mayor proporción de los pacientes⁶. Hoy se piensa que ambas teorías tienen algo de cierto, ya que tumores de mama muy pequeños, que ahora son detectados mediante escrutinio mastográfico, cuando son sometidos a cirugía tienen excelentes tasas de supervivencia a largo plazo, lo que desafía la teoría de enfermedad sistémica desde el inicio, tal como lo propuso Fisher⁷.

Aun con estos cambios en la conceptualización de la diseminación del cáncer, y a pesar de los avances en campos como la radioterapia, quimioterapia y terapias sistémicas, incluidas las terapias dirigidas a blancos moleculares específicos, la mayoría de los pacientes curados lo son debido a la cirugía. Se estima que la resección quirúrgica produce el 62% de las curaciones, la radioterapia, el 25% y la quimioterapia, el 4%, mientras que la combinación de tratamientos agrega el 9%. Además, la cirugía oncológica tiene un papel importante en el manejo del cáncer, para profilaxis, diagnóstico, evaluación de la extensión de la enfermedad, el control del tumor primario, el control de la

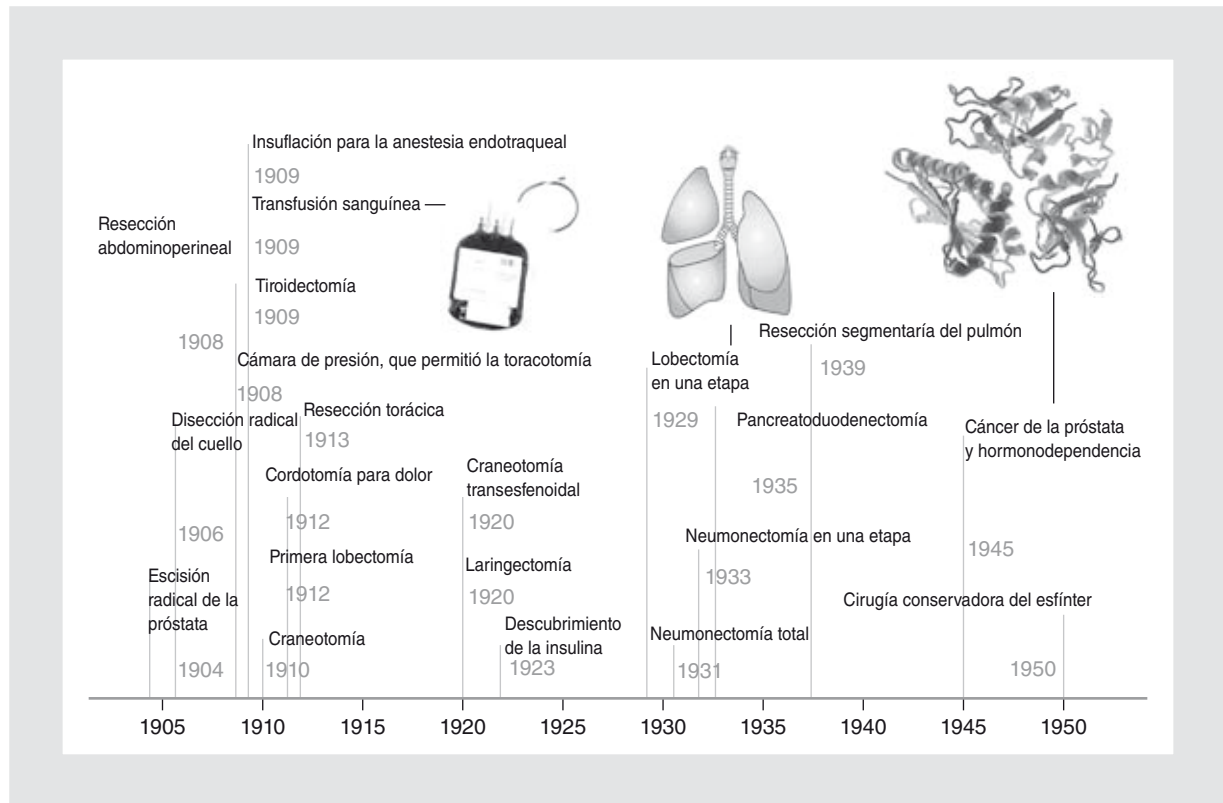


Figura 1. Eventos que impulsaron la cirugía oncológica en el periodo de 1900 a 1950.

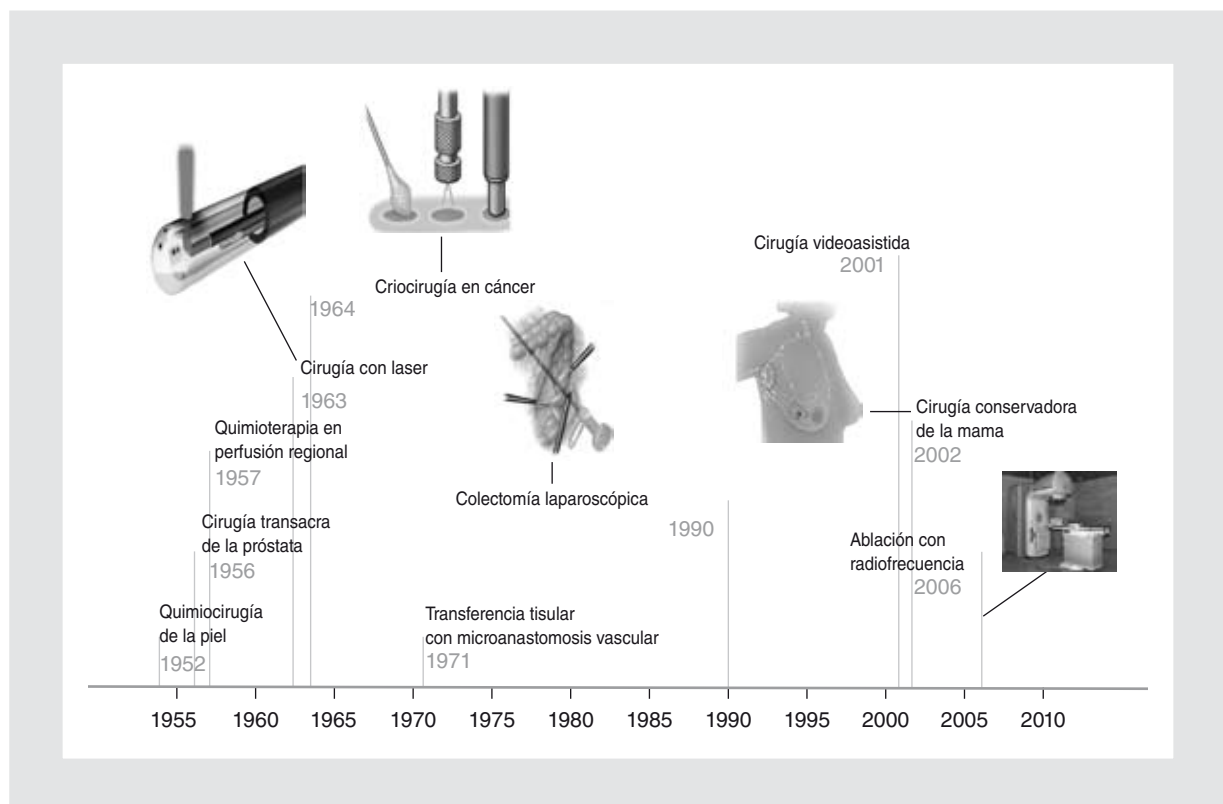


Figura 2. Eventos que impulsaron a la cirugía oncológica en el periodo de 1950 a la actualidad.

enfermedad regional, la reconstrucción de los defectos quirúrgicos y el tratamiento de las complicaciones.

En ausencia de enfermedad sistémica, la escisión quirúrgica es el tratamiento más eficaz de las neoplasias sólidas. Incluso en casos muy seleccionados con enfermedad metastásica, la cirugía podría controlar el tumor primario y obtener curaciones al lograr la resección de enfermedad metastásica limitada. Pero la correcta decisión quirúrgica exige conocimientos de la evolución natural del tumor y sus indicadores, incluyendo el potencial metastásico y patrón de diseminación, por lo que la decisión debe equilibrar el beneficio con la morbilidad potencial. Hoy, el tratamiento del cáncer requiere un enfoque multidisciplinario, que conjunta al menos al cirujano oncólogo, oncólogo médico y radioterapeuta, ya que la correcta y sincronizada combinación de los tratamientos representa una terapéutica aditiva o sinérgica más efectiva. En consecuencia, el cirujano oncólogo no solo debe conocer el potencial del tratamiento quirúrgico, sino también la manera en que la quimioterapia y radioterapia, y ahora las terapias dirigidas a blancos moleculares específicos, se usan para favorecer el éxito en el tratamiento.

La creciente complejidad en el tratamiento oncológico, debido a la introducción de nuevos fármacos citotóxicos, modificadores de respuesta biológica, factores estimulantes de colonias, anticuerpos monoclonales, inhibidores de la tirosina cinasa, nuevas técnicas de radioterapia y procedimientos quirúrgicos muy especializados, hace difícil para el médico que solo trata de forma ocasional a individuos con cáncer obtener la experiencia necesaria para conseguir resultados óptimos. Un equipo de tratamiento con poca experiencia o incompleto deteriora las posibilidades de un tratamiento exitoso. Es preferible referir al paciente a instalaciones que otorguen un manejo interdisciplinario, que perder la oportunidad de brindar un tratamiento con posibilidades de curación. Nunca se deben escatimar esfuerzos ante pronósticos sombríos, ya que siempre existe la posibilidad de brindar al menos un manejo paliativo de calidad. Por esta razón, el director del tratamiento debe poseer amplios niveles de conocimiento en cirugía, quimioterapia y radioterapia, que no son comunes a menos que se cuente con un entrenamiento especial.

La prevención del cáncer

Existen lesiones que, dejadas a su evolución natural, con frecuencia significativa degeneran en lesiones

malignas invasoras, por ello la resección del tejido u órgano comprometidos evita la transformación maligna. El carcinoma ductal *in situ* de la mama se vincula con un riesgo considerable de progresión a lesión invasora, por lo que justifica una intervención inmediata⁸. En forma similar, un 5-10% de las mujeres con cáncer mamario son portadoras de algún síndrome familiar, debido a mutaciones de los genes supresores de tumores *BRCA1*, *BRCA2* o *p53* entre otros⁹. En estas pacientes el cáncer suele ocurrir en edades tempranas, ser bilateral y mostrar evolución agresiva. En tales circunstancias puede estar indicada la mastectomía profiláctica¹⁰. En contraste, la hiperplasia lobulillar con atipia, la hiperplasia ductal atípica, la adenosis esclerosante y el carcinoma lobulillar *in situ* también se asocian a riesgo de desarrollar cáncer mamario, pero se considera insuficiente para justificar un tratamiento quirúrgico radical como la mastectomía profiláctica.

Las lesiones premalignas del cérvix debidas a la infección por virus del papiloma humano (VPH) de alto riesgo son importantes, ya que suelen degenerar a cáncer cervicouterino. En presencia de lesión intraepitelial de alto grado y carcinoma *in situ*, los procedimientos como el cono terapéutico e histerectomía total extrafascial virtualmente eliminan el riesgo de desarrollar un cáncer invasor¹¹. La colitis ulcerosa¹² y la poliposis colónica familiar¹³ confieren un riesgo elevado de cáncer colorrectal. La pancolitis mayor de 10 años de evolución se asocia a un riesgo del 40% para desarrollar cáncer de colon, mientras que los portadores de poliposis familiar se encuentran en gran riesgo de cáncer colónico y otras neoplasias extracolónicas. Se estima que la mitad de los afectados desarrollará cáncer de colon a los 40 años, y a los 70 años todos tendrán la malignidad. La colectomía total elimina el riesgo¹⁴. La leucoplaquia y eritroplaquia son lesiones de la cavidad bucal y laringe que con frecuencia son expresiones clínicas de lesiones como displasia leve, moderada o severa, e incluso tumor invasor. Cuando existe displasia severa, hay un riesgo significativo para degenerar en cáncer invasor. La escisión de las lesiones conduce a diagnóstico temprano y altas tasas de curación¹⁵. La criptorquidia se vincula con cáncer testicular. La orquidopexia facilita el diagnóstico oportuno, mientras que la orquiectomía, indicada en edades mayores, evita el desarrollo de cáncer testicular¹⁶. El esófago de Barrett asociado a displasia severa es una clara indicación de resección, aunque la resección endoscópica ahora es la mejor opción para prevenir un carcinoma de la unión gastroesofágica¹⁷.

El diagnóstico

El diagnóstico histopatológico es el estándar en el diagnóstico de las enfermedades neoplásicas, por ello es imprescindible una muestra tisular obtenida mediante procedimientos quirúrgicos convencionales o de mínima invasión. Aun cuando el diagnóstico citológico es muy útil, no se considera evidencia suficiente para iniciar tratamiento, salvo cuando ya existe diagnóstico tisular y es necesario confirmar una recaída. Esto se debe a que los estudios citológicos se asocian a falsos positivos y negativos. Practicar una biopsia no es un evento menor, debe evitarse contaminar los tejidos con disecciones innecesarias e incisiones mal situadas; además, se debe vigilar la orientación y fijación de la pieza quirúrgica. Los estudios inmunohistoquímicos o de microscopía electrónica también competen al cirujano, al mantener una necesaria y estrecha comunicación con el patólogo.

Evaluación de la extensión de la enfermedad

La resección quirúrgica y una cuidadosa evaluación es la forma más confiable y exacta para evaluar la extensión de la enfermedad, lo que tiene importantes implicaciones pronósticas y terapéuticas. La laparotomía estadificadora y citorreductora de los cánceres epiteliales del ovario y endometrial son buenos ejemplos. La laparotomía permite establecer el diagnóstico tisular, eliminar el tumor macroscópico, documentar la enfermedad microscópica ganglionar e identificar implantes en la serosa peritoneal, resultando en información pronóstica que ayuda a planear el tratamiento postoperatorio¹⁸. La biopsia del ganglio centinela en el cáncer de mama y el melanoma cutáneo proporcionan información que determina el tratamiento posterior. La evaluación inicial de las zonas linfoportadoras se centra en el ganglio centinela, alcanzado por la diseminación tumoral antes que los ganglios secundarios; su análisis predice el estado ganglionar, por lo que es un indicador fiable del riesgo para desarrollar enfermedad sistémica. El uso de radiofármaco en la periferia del tumor, migra a través de los canales linfáticos y llega a los ganglios, siendo identificado por medio de una gammasonda e inspección visual y, finalmente, los ganglios removidos se examinan. Si el ganglio centinela contiene células neoplásicas, se practica la disección linfática habitual y se considera tratamiento sistémico¹⁹.

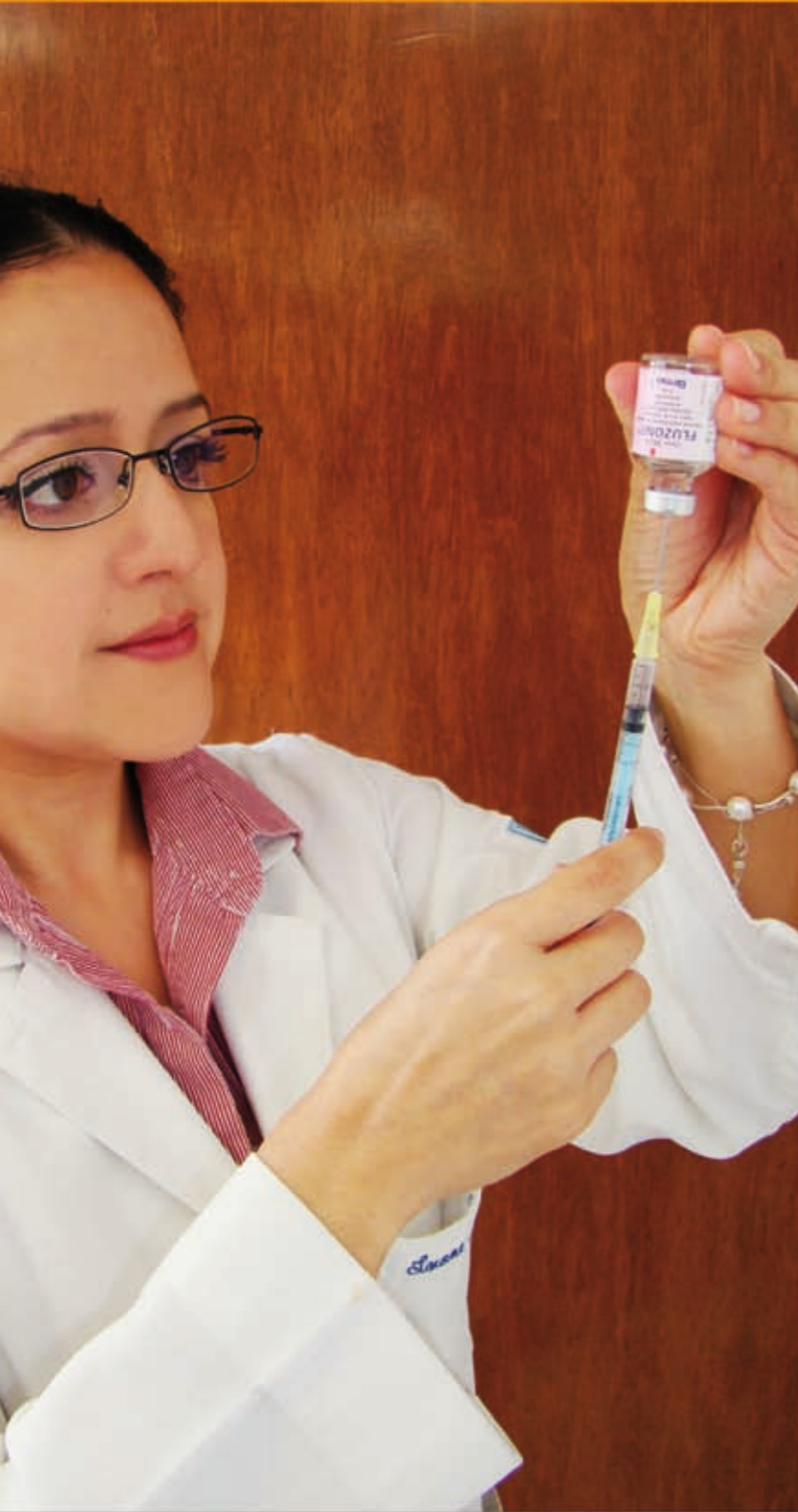El tratamiento del cáncer

En casos idóneos, la cirugía es el tratamiento primario para el cáncer de mama, esófago, tiroides, estómago, hígado, páncreas, colon, recto, piel, melanoma y sarcomas, entre otros. Estudiar la pieza quirúrgica permite obtener información del pronóstico para definir si se requiere tratamiento complementario. La cirugía oncológica ha sido cuestionada por producir alteraciones funcionales y estéticas de consideración, pero hoy permite practicar resecciones menos extensas, más precisas, con la conservación de órganos, extremidades y funciones, con menor morbilidad, conserva su capacidad curativa y deteriora en menor medida la calidad de vida.

Es posible la resección hepática con fines curativos y la ablación de tumores hepáticos inoperables o irresecables mediante crioterapia o ablación con radiofrecuencia; esta modalidad se limita a pacientes con lesiones numerosas, cercanas a troncos vasculares principales, con reserva hepática inadecuada y lesiones menores de 3 cm^{20,21}.

Los procedimientos endoscópicos y asistidos con robot para el manejo del cáncer gastrointestinal y genitourinario se encuentran en evaluación, pero datos preliminares sugieren resultados oncológicos a largo plazo semejantes, estancias hospitalarias cortas y menor dolor. Hoy, los procedimientos endoscópicos son empleados para la colocación de sondas para alimentación, instalación de endoprótesis para manejo de estenosis esofágicas, manejo de fístulas y drenaje de la vía biliar, entre otros²². La cirugía conservadora ahora es más usual, propiciada por el diagnóstico temprano, los mejores estudios de imagen, el mejor conocimiento de la evolución natural de la enfermedad y mejoría en el conocimiento de los patrones de diseminación, lo que permite ablaciones menos extensas con un buen control local. Un ejemplo claro es la resección conservadora en laringe, que hace posible mantener la función protectora de las vías respiratorias y la capacidad fonatoria²³. En este campo, el último refinamiento es la resección endoscópica con láser de CO₂ bajo visión microscópica, que permite resecciones de las vías aerodigestivas superiores con mínimo daño tisular, sin necesidad de traqueostomía, en forma ambulatoria y con control local comparable al obtenido por métodos tradicionales²⁴. Otro ejemplo es la cirugía conservadora de la mama, que realiza una escisión selectiva del tumor, con márgenes negativos y seguido de radioterapia para suprimir la eventual enfermedad microscópica residual. Existen seis

Vacunas para la salud pública



Birmex es una empresa de la Secretaría de Salud con **más de 100 años de experiencia** en el desarrollo, producción y comercialización de vacunas y otros biológicos de la más alta calidad.

Cuenta además con una amplia red de frío que le permite distribuir las vacunas a todo el país, asegurando con ello la disponibilidad de los biológicos en todas las unidades de salud y durante las campañas de vacunación.

Birmex suministra vacunas contra:

- Poliomiелitis (Sabin)
- Difteria y Tétanos (Td)
- Sarampión, Rubéola y Parotiditis (Doble y triple virales)
- Rabia humana y rabia canina
- Fiebre amarilla
- Hepatitis tipos A y B
- Cólera
- Tuberculosis (BCG)
- Difteria, tos ferina y tétanos (DPT)
- Influenza
- Neumococo

Faboterápicos:

- Antialacrán
- Antiviperino

www.gobiernofederal.gob.mx • www.salud.gob.mx • www.birmex.gob.mx

Laboratorios de Biológicos y Reactivos de México, S.A. de C.V.
Amores 1240, Col. Del Valle, Del. Benito Juárez, C.P. 03100 México, D.F.
Tel. 54 22 28 40

GOBIERNO
FEDERAL
SALUD



PROMEDICUM
Portal de acceso gratuito para Educación Médica Continua

www.promedicum.com

Un servicio del Instituto Científico Pfizer* que le ofrece una herramienta sin fines comerciales, con información científica actualizada en salud con acceso a:

- ▣ Revistas médicas
- ▣ Libros de referencia completos en diferentes especialidades
- ▣ Diccionarios
- ▣ Noticias
- ▣ Revisiones por expertos de los principales padecimientos
- ▣ Herramientas diagnósticas y mucho más

Con una nueva interfase **amigable** y **fácil** de usar que permite navegar ágilmente.

Regístrese en

www.promedicum.com

y empiece a disfrutar de todos sus beneficios.

Instituto Científico Pfizer

*El ICP forma parte integral de Pfizer, S.A. de C.V.



Trabajando juntos por un mundo más saludable

Pfizer, Promedicum, ICP y su diseño son marcas registradas de su titular.

estudios prospectivos y aleatorizados que comparan la mastectomía con la cirugía conservadora²⁵⁻³². En ellos se ha demostrado la equivalencia en supervivencia entre ambos tratamientos. El objetivo es proporcionar supervivencia similar a la observada con mastectomía, con una mama cosméticamente aceptable y bajo porcentaje de recurrencia local.

La quimioterapia intraperitoneal hipertérmica se ha convertido en una valiosa opción terapéutica en casos seleccionados de carcinomatosis peritoneal por cáncer colorrectal y otras neoplasias³³.

La actual complejidad de las técnicas intraoperatorias exige que el cirujano oncólogo desarrolle habilidades especiales, como el uso de la ultrasonografía en tumores mamarios impalpables para biopsia quirúrgica, o ultrasonografía directa del hígado, páncreas y otros órganos para reconocer tumores ocultos. En casos especiales, la cirugía es practicada en un intento por revertir la falla de tratamientos no quirúrgicos conservadores u optimizar el control local, aun después de respuesta clínica completa a la quimioterapia o radioterapia. Tal es el caso de la cirugía de rescate tras el uso de la quimiorradioterapia fallida para conservar la laringe, o el uso de la cirugía en las vías aerodigestivas superiores, que tornó un tumor inicialmente irresecable en resecable; o la cirugía complementaria tras obtener una respuesta completa a la quimiorradioterapia en el sitio primario³⁴. Otro ejemplo de cirugía de rescate es el caso de las lesiones metastásicas de tumores germinales residuales al tratamiento sistémico; tal es el caso de las lesiones residuales del retroperitoneo o en pulmones. De la misma forma, la histerectomía radical y la exenteración pélvica se indican en casos seleccionados con recaída central limitada de un carcinoma cervicouterino tras radioterapia o quimiorradioterapia³⁵⁻³⁷.

Por último, la cirugía puede contribuir indirectamente al tratamiento del cáncer a través de la remoción de órganos endocrinos relacionados con la progresión del cáncer. La orquiectomía bilateral en el manejo del cáncer prostático diseminado y la ooforectomía en el manejo del cáncer de la mama con receptores positivos en premenopáusicas ilustran este fenómeno.

La cirugía con intento curativo

El objetivo de la cirugía con intento curativo es lograr la resección completa del tumor primario y los ganglios regionales en riesgo. Esto es factible cuando no existe enfermedad sistémica demostrable. Cuando se diseña una cirugía con fin curativo, se requiere un profundo

conocimiento del comportamiento biológico de la enfermedad y buen juicio para evitar resecciones excesivas o reducidas e inapropiadas. Es el primer tratamiento quirúrgico el que define las probabilidades de éxito, ya que una cirugía mal indicada o mal practicada limita las posibilidades de control local, limita la conservación de un órgano o extremidad y deteriora la posibilidad de curación. La cirugía oncológica tiene ciertas características, como la disección cortante entre los planos tisulares, la resección «en bloque» evitando entrar en el tumor o romperlo, la linfadenectomía regional completa y la obtención de un margen amplio de tejidos sanos alrededor del tumor, sin resultar en una morbilidad indebida. La evaluación de la extensión de la resección es uno de los puntos más importantes en la toma de decisiones. Frecuentemente esta evaluación ocurre en el momento de la cirugía cuando se realiza un estudio transoperatorio. La importancia del manejo apropiado de la pieza quirúrgica antes y durante el examen del patólogo es muy importante. Las piezas quirúrgicas complejas requieren mucha experiencia y conocimiento para ser correctamente examinadas. Solo el cirujano comprende la relación del tumor con los tejidos remanentes. Por ello, la comunicación entre el cirujano y el patólogo es muy importante. De ello depende un correcto análisis molecular del tumor, pero también un examen histopatológico completo³⁸.

Aunque cuestionados, es deseable observar algunos principios quirúrgicos consagrados con el tiempo:

- Con la escisión del tumor primario se debe obtener un margen tridimensional libre de tumor.
- Si el objetivo es la curación, una resección sin márgenes apropiados en términos generales revela que la cirugía estuvo mal indicada o fue pobremente practicada.
- Cuando la morbilidad es aceptable, la escisión del tumor primario con los ganglios regionales en bloque optimiza el control locoregional siempre que haya indicación para la realización de este procedimiento.
- La cirugía se debe practicar en un campo operatorio limpio si es posible, para valorar mejor la verdadera extensión de la enfermedad.
- La manipulación de los tejidos, y en especial del tumor, debe ser minimizada, para evitar el desprendimiento e implantación de células tumorales.
- La disección de los ganglios regionales se hace en sentido centrípeto respecto a la ubicación del tumor primario.
- Se debe tener el control vascular temprano a nivel del hilio durante el procedimiento quirúrgico.

- Al finalizar el procedimiento se debe lavar el campo operatorio con solución de irrigación para lisar las células tumorales residuales.
- Durante una laparotomía se deben proteger los bordes de la pared abdominal para evitar la implantación de células tumorales.

La paliación

Un tumor se califica como irresecable cuando debido a su tamaño o extensión es muy baja la probabilidad de obtener su resección completa a juzgar por los márgenes libres de tumor. Pero, además, esta resección debe completarse con una morbilidad aceptable. Ejemplos de tumores irresecables son:

- Un carcinoma sinusal de alto grado que invade ambas órbitas, el parénquima cerebral o compromete extensamente la base del cráneo.
- Un carcinoma metastásico al cuello con tumor fijo a las vértebras cervicales o que toma la carótida primitiva.
- Un carcinoma pulmonar, con derrame pleural maligno, que invade la traquea o los vasos mayores en el mediastino.
- Un tumor hepático que compromete ambos lóbulos o los vasos principales.
- Un carcinoma gastrointestinal con carcinomatosis o metástasis hepáticas extensas.
- Un sarcoma retroperitoneal que invade extensamente la columna vertebral.

En contraste, un paciente es inoperable cuando la cirugía se asocia a un riesgo prohibitivo por condiciones morbosas asociadas, cuando es intrascendente la resección del tumor a la luz de un pronóstico sombrío o cuando existe un tratamiento oncológico alternativo eficiente.

Ejemplos de situaciones con tumores inoperables son:

- Cáncer pulmonar en un paciente con un infarto de miocardio reciente o que requiere una neumonectomía, pero la función pulmonar es muy precaria.
- Cáncer hepático por demás resecable pero el paciente tiene una pobre reserva hepática debida a cirrosis.
- Cáncer diferenciado de tiroides resecable, pero el paciente cursa con un cáncer de mama metastásico a cerebro, hígado y pulmones.
- Cáncer renal extenso en riñón único, sin posibilidad de trasplante ni nefrectomía parcial.
- Linfoma mediastinal susceptible de tratamiento con quimioterapia o radioterapia.

Cuando se documentan metástasis o el tumor primario es irresecable, la curación es poco probable, pero la resección del tumor primario puede ser un importante elemento paliativo. La resección paliativa se practica cuando la curación no es un objetivo realista y se enfoca en eliminar la enfermedad local o regional para el alivio de manifestaciones presentes como dolor, sangrado o infección (p. ej., cáncer renal metastásico a huesos con hematuria macroscópica incoercible), aunque la resección paliativa también puede ser entendida como la cirugía que previene complicaciones inminentes. Tal es el caso de resecciones intestinales para prevenir la obstrucción. A continuación, enumeramos algunos principios aplicables en cirugía paliativa:

- Aun tratándose de cirugía paliativa, se debe intentar la resección completa del tumor primario con bordes negativos. Una resección incompleta se acompaña de complicaciones operatorias y persistencia de manifestaciones tempranas.
- Una amputación mayor o resección orgánica está justificada si con ello se evita dolor, obstrucción, hemorragia o infección del tumor.
- La paliación quirúrgica requiere un juicio experimentado y destreza técnica para obtener su objetivo con mínima morbilidad.

Tratamiento de las complicaciones y alivio de las secuelas

Durante la evolución natural de la enfermedad, el paciente puede experimentar complicaciones que requieren atención quirúrgica. La obstrucción intestinal por cáncer ovárico o colorrectal, la obstrucción gástrica por cáncer del estómago distal, la proctitis grave posradioterapia por carcinoma cervicouterino, la perforación gastrointestinal asociada a quimioterapia en los linfomas gastrointestinales y sin lugar a dudas la presencia de hemorragia son ejemplos de complicaciones comúnmente tratadas de forma quirúrgica. La osteorradionecrosis requiere de la desbridación o resección seguida de reconstrucción. La extravasación de agentes quimioterápicos puede ocasionar necrosis tisular que precise desbridaciones y cobertura con injertos o colgajos.

Existen notables avances en el campo de la reconstrucción y la rehabilitación. La reconstrucción mamaria con colgajos o implantes y la reconstrucción de los defectos maxilofaciales con colgajos miocutáneos y osteomiocutáneos son algunos ejemplos. Los colgajos microvascularizados hacen posible cubrir amplios defectos

tisulares, evitan estructuras óseas y vasculares expuestas, reintegran la continuidad de estructuras óseas resecadas y propician la adecuada función de los remanentes tisulares.

Es importante resaltar que las modernas técnicas de reconstrucción contribuyen indirectamente al control local, al facilitar resecciones amplias y radicales, con menores secuelas cosméticas y funcionales^{39,40}.

La cirugía como tratamiento multidisciplinario del cáncer

Ya hemos mencionado que la cirugía no es una modalidad terapéutica separada en el manejo del cáncer; los mejores resultados se obtienen mediante la unión de varios especialistas trabajando de forma coordinada. Durante un tratamiento médico con frecuencia se requiere de un acceso venoso permanente para la administración de quimioterapia, antibióticos, soporte nutricional y toma de muestras sanguíneas. Esto se logra mediante el uso de puertos subcutáneos conectados a catéteres introducidos en vasos de gran calibre⁴¹. Una forma de tratamiento que combina las ventajas de la resección oncológica, la radioterapia y los fármacos citotóxicos es la terapia neoadyuvante, útil en ciertas neoplasias. La quimioterapia neoadyuvante o preoperatoria disminuye el volumen tumoral, lo cual facilita la resección completa con menor morbilidad, mejora la respuesta de las células neoplásicas y provee un ensayo *in situ* de la sensibilidad, que orienta la elección de los agentes quimioterapéuticos adyuvantes^{42,43}. Un ejemplo es la quimiorradioterapia neoadyuvante, que permite la preservación de la laringe en el 60% de los supervivientes con tumores avanzados⁴⁴. Además, en el cáncer mamario localmente avanzado, la terapia neoadyuvante puede propiciar la conservación de la glándula. En los pacientes con melanoma de las extremidades y metástasis en tránsito, la perfusión de la extremidad aislada con citotóxicos e inmunostimulantes suministra una elevada concentración de los fármacos sin toxicidad sistémica. Los agentes activos, como el melfalán y el factor de necrosis tumoral, se administran por vía intraarterial bajo condiciones de hipertermia, lo que induce una notable respuesta local⁴⁵.

De forma similar, la infusión arterial hepática, a través de puertos subcutáneos implantables, provee de altas concentraciones de quimioterapia dentro del hígado en personas con metástasis hepáticas inoperables por cáncer colorrectal⁴⁶. El mismo principio se utiliza en la terapia regional hipertérmica de la carcinomatosis peritoneal por cáncer colorrectal, ovárico,

entre otros⁴⁷. De forma análoga, la radioterapia intraoperatoria se usa en individuos con márgenes microscópicos positivos que señalan riesgo elevado de recaída local. La radioterapia intraoperatoria se ha evaluado principalmente en el tratamiento del cáncer pancreático y sarcomas de los tejidos blandos⁴⁸.

Mucho se ha escrito de la combinación de cirugía y radioterapia para el cáncer. La radioterapia se puede dar en conjunto con la cirugía o usarse de rescate después de la cirugía que no logró el control local. En el caso de la radioterapia preoperatoria existe el riesgo de presentar complicaciones posquirúrgicas como dehiscencias o fístulas. Esto se minimiza interponiendo colgajos pediculados o microanastomosados con tejidos no radiados para evitar el cierre entre los tejidos radiados. En el caso de quimioterapia previa a la cirugía, se debe vigilar la pancitopenia o trombocitopenia, ya que pueden retrasar la cicatrización por la depresión de la función de los fibroblastos que toma poco más de dos semanas para corregirse. Los inhibidores de la angiogénesis deben ser administrados cuatro semanas después de cirugía, ya que antes se asocian a hemorragia. Los pacientes con quimioterapia durante largo tiempo carecen de venas accesibles para infundir líquidos durante la cirugía, por ello se debe instalar una vía venosa central antes de la cirugía.

Ante el diagnóstico de cáncer, el tratamiento quirúrgico inmediato no incrementa las posibilidades de curación; el retardo de algunos días para evaluar correctamente al paciente, la extensión de la enfermedad y planear cuidadosamente el tratamiento, incluida la cirugía, hace más por el paciente que una cirugía inmediata. Los pacientes con cáncer tienen deterioro en el estado nutricional, por lo que están predisuestos a complicaciones sépticas. El temor inicial de incrementar el crecimiento tumoral no tiene sustento, y una inversión de tiempo para nutrir al paciente con frecuencia se ve ampliamente recompensado^{49,50}. La diseminación tumoral es otro problema; los ganglios metastásicos mayores de 3 cm con frecuencia tienen extensión extracapsular, la resección aislada se acompaña de alto riesgo de recaída, por lo que en este caso se recurre al tratamiento sistémico neoadyuvante, radioterapia preoperatoria, combinaciones de ambos y posteriormente una resección en bloque. Esta secuencia asegura un mejor control local y probablemente mejor supervivencia.

Finalmente, es importante tomar en consideración las comorbilidades asociadas que tienen los pacientes con cáncer. Un paciente con infarto reciente o diabetes no controlada tiende a ser un pobre candidato quirúrgico; aquellos pacientes añosos con pobre

expectativa de vida no son candidatos a cirugía radical por el importante deterioro en la calidad de vida. Además, y no menos importante, un paciente que no desea ser operado no debe serlo, aunque se considere lo más apropiado por las condiciones del tumor. A menudo la cirugía y su recuperación requieren de cuidados postoperatorios cuidadosos, que podrían convertir en un desastre a la cirugía si no son llevados a cabo, en este punto toma importancia el soporte que brinde la familia.

Bibliografía

- Brunschwing H. Complete excision of pelvic viscera for advanced carcinoma. *Cancer*. 1948;1(2):177-83.
- Winchester DJ, Menck HR, Winchester DP. The National Cancer Data Base report on the results of a large nonrandomized comparison of breast preservation and modified radical mastectomy. *Cancer*. 1997;80(1):162-7.
- Volpe CM, Peterson S, Doerr RJ, Karakousis CP. Forequarter amputation with fasciocutaneous deltoid flap reconstruction for malignant tumors of the upper extremity. *Ann Surg Oncol*. 1997;4(4):298-302.
- Kapteijn BA, Nieweg OE, Liem I, et al. Localizing the sentinel node in cutaneous melanoma. gamma probe detection versus blue dye. *Ann Surg Oncol*. 1997;4(2):156-60.
- Walter L. Technologic innovations in surgery: a philosophic reflection on their impact on operations for cancer. *Journal of Surgical Oncology*. 2009;100:163-8.
- Fisher B. Biological research in the evolution of cancer surgery: a personal perspective. *Cancer Res*. 2008;68(24):10007-20.
- Taneja C, Cady B. Decreasing role of lymphatic system surgery. In *surgical oncology*. J Surg Oncol. 2005;89:61-6.
- Sakorafas GH, Farley DR. Optimal management of ductal carcinoma *in situ* of the breast. *J Surg Oncol*. 2003;12(4):221-40.
- Kadouri L, Hubert A, Rotenberg Y, et al. Cancer risks in carriers of the BRCA1/2 Ashkenazi founder mutations. *J Med Genet*. 2007;44(7):467-71.
- Dowdy SC, Stefanek M, Hartmann LC. Surgical risk reduction: prophylactic salpingo-oophorectomy and prophylactic mastectomy. *Am J Obstet Gynecol*. 2004;191(4):1113-23.
- Bodner K, Bodner-Adler B, Wierrani F, Kimberger O, Denk C, Grunberger W. Is therapeutic conization sufficient to eliminate a high-risk HPV infection of the uterine cervix? A clinicopathological analysis. *Anticancer Res*. 2002;22(6B):3733-6.
- Pastore RL, Wolff BG, Hodge D. Total abdominal colectomy and ileorectal anastomosis for inflammatory bowel disease. *Dis Colon Rectum*. 1997;40(12):1455-64.
- Powell SM, Petersen GM, Krush AJ, et al. Molecular diagnosis of familial adenomatous polyposis. *N Engl J Med*. 1993;329:1982-9.
- Dean PA. Hereditary intestinal polyposis syndromes. *Rev Gastroenterol Mex*. 1996;61(2):100-11.
- Onofre MA, Sposto MR, Navarro CM. Reliability of toluidine blue application in the detection of oral epithelial dysplasia and *in situ* and invasive squamous cell carcinomas. *Oral Surg Oral Med Oral Pathol Oral Radiol Endod*. 2001;91(5):535-40.
- Welvaart K, Tijssen JG. Management of the undescended testis in relation to the development of cancer. *J Surg Oncol*. 1981;17(3):219-23.
- Schembre DB, Huang JL, Lin OS, Cantone N, Low DE. Treatment of Barrett's esophagus with early neoplasia: a comparison of endoscopic therapy and esophagectomy. *Gastrointest Endosc*. 2008;4: 595-601.
- Aletti G, Gallenberg M, Cliby W, Jatoi A, Hartmann L. Current management strategies for ovarian cancer. *Mayo Clin Proc*. 2007;82(6):751-70.
- Balch GC, Mithani SK, Richards KR, Beauchamp RD, Kelley MC. Lymphatic mapping and sentinel lymphadenectomy after preoperative therapy for stage II and III breast cancer. *Ann Surg Oncol*. 2003;10(6): 616-21.
- Machi J, Oishi AJ, Mousing AJ, Furumoto NL, Oishi RH. Hand-assisted laparoscopic ultrasound-guided radiofrequency thermal ablation of liver tumors: a technical report. *Surg Laparosc Endosc Percutan Tech*. 2002;12(3):160-4.
- Leen E, Horgan P. Radiofrequency ablation of colorectal liver metastases. *Surgical Oncology*. 2007;16:47-51.
- Kitano S, Kitajima M, Konishi F, Kondo H, Satomi S, Shimizu N; Japanese Laparoscopic Surgery Study Group. A multicenter study on laparoscopic surgery for colorectal cancer in Japan. *Surg Endosc*. 2006;20(9):1348-52.
- Teknos TN, Hogikyan ND, Wolf GT. Conservation laryngeal Surgery for malignant tumours of the larynx and pyriform sinus. *Hematol Oncol Clin North Am*. 2001;15(2):1-13.
- Steiner W, Ambrosch P. Endoscopic laser surgery of the upper aerodigestive tract. With special emphasis on cancer. *Surgery*. First Ed. Suttgart, Alemania: Georg Thieme Verlag; 2000.
- Fisher B, Anderson S, Redmond CK, et al. Reanalysis and results after 12 years of follow-up in a randomized clinical trial comparing total mastectomy with lumpectomy with or without irradiation in the treatment of breast cancer. *N Engl J Med*. 1995;333:1456.
- Fisher B, Anderson S, Bryant J, et al. Twenty-year follow-up of a randomized trial comparing total mastectomy, lumpectomy, and lumpectomy plus irradiation for the treatment of invasive breast cancer. *N Engl J Med*. 2002;347:1233.
- Veronesi U, Salvadori B, Luini A, et al. Breast conservation is a safe method in patients with small cancer of the breast. Long-term results of three randomized trials on 1,973 patients. *Eur J Cancer*. 1995; 31A:1574.
- Veronesi U, Cascinelli N, Mariani L, et al. Twenty-year follow-up of a randomized study comparing breast-conserving surgery with radical mastectomy for early breast cancer. *N Engl J Med*. 2002; 347:1227.
- Vvan Dongen JA, Voogd AC, Fentiman IS, et al. Long-term results of a randomized trial comparing breast-conserving therapy with mastectomy: European Organization for Research and Treatment of Cancer 10801 Trial. *J Natl Cancer Inst*. 2000;92:1143.
- Jacobson JA, Danforth DN, Cowan KH, et al. Ten-year results of a comparison of conservation with mastectomy in the treatment of stage I and II breast cancer. *N Engl J Med*. 1995;332:907.
- Poggi MM, Danforth DN, Sciuto LC, et al. Eighteen-year results in the treatment of early breast carcinoma with mastectomy versus breast conservation therapy: the National Cancer Institute Randomized Trial. *Cancer*. 2003;98:697.
- Arriagada R, Le MG, Rochard F, Contesso G. Conservative treatment versus mastectomy in early breast cancer: patterns of failure with 15 years of follow-up data. Institut Gustave-Roussy Breast Cancer Group. *J Clin Oncol*. 1996;14:1558.
- Esquivel J, Sticca R, Sugarbaker PH, et al. Cytoreductive surgery and hyperthermic intraperitoneal chemotherapy in the management of peritoneal surface malignancies of colonic origin: a consensus statement. *Ann Surg Oncol*. 2007;14:128-33.
- Granados-García M, Aguilar Ponce JL, Luna-Ortiz K, Maldonado F, Lavin-Lozano A. El tratamiento multidisciplinario del cáncer de las vías aerodigestivas superiores. *Cancerología*. 2007;2(1):27-38.
- Averette HE, Lichtinger M, Sevin BU, Girtanner RE. Pelvic exenteration: a 15-year experience in a General Metropolitan Hospital. *Am J Obstet Gynecol*. 1984;150(2):179-84.
- López-Graniel CM, Castilleros PC, Jiménez Ríos MA, et al. Exenteración pélvica en el Instituto Nacional de Cancerología. *Rev Inst. Nal Cancerol*. 1999;45(4):230-43.
- Robles VC, López-Graniel CM, Lizano SM. Cáncer cervico-uterino. *Cirujano General*. 1999;21(1):19-24.
- Black C, Marotti J, Zarovnya E, Paydarfar J. Critical evaluation of frozen section margins in head and neck cancer resections. *Cancer*. 2006;107:2792-800.
- Rivas B, Carrillo JF, Granados GM. Oromandibular reconstruction for oncological purposes. *Ann Plast Surg*. 2000;44:29-35.
- Santamaría-Linares E, Granados-García M, Barrera-Franco JL. Radial forearm free tissue transfer for head and neck reconstruction: versatility and reliability of a single donor site. *Microsurgery*. 2000;20:195-201.
- Biffi R, Pozzi S, Agazzi A, et al. Use of totally implantable central venous access ports for high-dose chemotherapy and peripheral blood stem cell transplantation: results of a monocentre series of 376 patients. *Ann Oncol*. 2004;15(2):296-300.
- Licitra L, Grandi C, Guzzo M, et al. Primary Chemotherapy in resectable oral cavity squamous cell cancer: a randomized controlled trial. *J Clin Oncol*. 2003;21:327-33.
- Bacci G, Longhi A, Fagioli F, Briccoli A, Versari M, Picci P. Adjuvant and neoadjuvant chemotherapy for osteosarcoma of the extremities: 27 year experience at Rizzoli Institute, Italy. *Eur J Cancer*. 2005;41(18):2836-45.
- Forastieri AA, Goepfert H, Major M, Pajak TF, Weber R, Morrison W. Concurrent chemotherapy and radiotherapy for organ preservation in advanced laryngeal cancer. *New Engl J Med*. 2003;349:2091-8.
- Pace M, Gattai R, Matteini M, Macera Mascitelli E, Bechi P. Toxicity and morbidity after isolated lower limb perfusion in 242 chemo-hyperthermic treatments for cutaneous melanoma. The experience of the Tuscan Reference Centre. *J Exp Clin Cancer Res*. 2008;27(1):67.
- Christoforidis D, Martinet O, Lejeune FJ, Mosimann F. Isolated liver perfusion for non-resectable liver tumors: a review. *Eur J Surg Oncol*. 2002;28:875-90.
- De Bree E, Witkamp AJ, Zoetmulder FN. Intraoperative chemotherapy for colorectal cancer. *J Surg Oncol*. 2002;79:46-61.
- Kretzler A, Molls M, Gradinger R, Lukas P, Steinau HU, Wurschmidt F. Intraoperative radiotherapy of soft tissue sarcoma of the extremity. *Strahlenther Onkol*. 2004;180(6):365-70.
- Mercadante S. Parenteral versus enteral nutrition in cancer patients: indications and practice. *Support Care Cancer*. 1998;6:85-93.
- Barrera R. Nutritional support in cancer patient. *JPEN*. 2002;26(5):s63-71.