

# Comparación inmunohistoquímica entre la GCDFP-15 y los receptores para estrógenos y progesterona en el diagnóstico de carcinoma metastásico de la mama

Jaime Villarroel Salinas<sup>1</sup>, Carlos Ortiz Hidalgo<sup>1,2</sup> y Danny Soria Céspedes<sup>1,3\*</sup>

<sup>1</sup>Departamento de Patología, Centro Médico ABC, México, D.F.; <sup>1,3</sup>Departamento de Patología, Universidad Nacional Autónoma de México, México, D.F.; <sup>2</sup>Departamento de Biología Celular y Tisular, Universidad Panamericana, México, D.F.

## Resumen

**Antecedentes:** en el estudio de tumores de sitio primario no conocido en mujeres, una consideración frecuente es carcinoma mamario, porque puede presentarse como metástasis. **Objetivo:** describir y comparar el patrón inmunohistoquímico de los receptores hormonales (receptor de estrógenos [RE] y receptor de progesterona [RP]) y GCDFP-15 en carcinoma mamario metastásico en ganglio linfático según el grado histológico. **Métodos:** estudio retrospectivo donde se analizan 30 casos de carcinoma mamario con metástasis ganglionar, divididos en tres grupos: grado I (bien diferenciado), grado II (moderadamente diferenciado) y grado III (poco diferenciado). Se utilizaron tres anticuerpos (RE, RP y GCDFP-15) en el ganglio linfático y se comparó su expresión según el grado histológico. **Resultados:** en ganglios linfáticos con metástasis de carcinoma mamario grado I los receptores hormonales fueron positivos en el 100% y GCDFP-15 en el 80%. En grado II, el RE y el RP fueron positivos en el 90 y 40%, respectivamente, y GCDFP-15 en el 80%. En grado III, el RE y RP fueron positivos en el 30 y 50%, respectivamente, y GCDFP-15 en el 60%. **Conclusiones:** la expresión inmunohistoquímica de receptores hormonales y GCDFP-15 en carcinoma mamario metastásico está relacionada con el grado histológico en la mama.

**PALABRAS CLAVE:** Carcinoma de mama. Receptor de estrógenos. RP. GCDFP-15. Metástasis.

## Abstract

**Background:** in the workup of tumors of unknown primary origin in women, a frequent consideration is breast carcinoma, because it is common and may initially present as metastasis. **Objective:** describe and compare the immunohistochemical profile of hormonal receptors (estrogen receptor and progesterone receptor) and GCDFP-15 in lymph node metastatic breast carcinoma according the histological grade. **Methods:** retrospective study analyzing 30 patients with identified primary breast cancer and lymph node metastasis. The cases were divided in three groups: grade I (well differentiated), grade II (moderately differentiated) and grade III (poorly differentiated). We used three antibodies (estrogen receptor, progesterone receptor and GCDFP-15) in the lymph node and compare the expression according the histological grade. **Results:** in metastatic lymph node from grade I breast carcinomas the hormone receptors were 100% positive and GCDFP-15 was 80% positive. In grade II, estrogen receptor and progesterone receptor were positive in 90 and 40% respectively, and GCDFP-15 was positive in 80%. In grade III, estrogen receptor and progesterone receptor were positive in 30 and 50% respectively, and GCDFP-15 in 60%. **Conclusions:** the immunohistochemical expression of hormonal receptors and GCDFP-15 in metastatic breast carcinoma is related to histological grade in the breast.

**KEY WORDS:** Breast carcinoma. Estrogen receptor. Progesterone receptor. GCDFP-15. Metastasis.

## Correspondencia:

\*Danny Soria Céspedes

Sur, 136 #116

Col. Las Américas, Del. Álvaro Obregón, C.P. 01120, México, D.F.

E-mail: drsoriac@abchospital.com

dannysoria@hotmail.com

Fecha de recepción en versión modificada: 02-06-2012

Fecha de aceptación: 03-06-2012

## Introducción

Actualmente, en mujeres mayores de 25 años en México, el carcinoma de mama es la primera causa de muerte por enfermedad neoplásica maligna<sup>1-4</sup>. La tasa específica de mortalidad para 2009 en mujeres de 40-49 años fue de 14.9/100,000; entre las edades de 50-59 años fue de 29.1/100,000; entre los 60-69 años fue de 37.0/100,000, y en mujeres de 70 años o más fue de 53.1/100,000<sup>1-4</sup>.

Uno de los grandes problemas es que solo el 5-10% de los casos de carcinoma de mama se detectan en fases iniciales de la enfermedad, es decir, con tumor limitado a la glándula mamaria<sup>3</sup>.

Por este motivo, el estudio anatomopatológico de la glándula mamaria no se limita al sitio primario, sino que es importante considerar que un grupo de mujeres debuta con enfermedad metastásica, que cuando no existe el antecedente o sospecha clínica de lesión maligna en glándula mamaria se considera como «carcinoma metastásico de sitio primario no conocido»<sup>5-7</sup>.

El estudio de este grupo de tumores es un desafío clínico e histopatológico, ya que son neoplasias agresivas, poco diferenciadas y la identificación del sitio primario es fundamental para el tratamiento. En este aspecto, la inmunohistoquímica es útil para precisar la estirpe histológica y puede sugerir el probable sitio primario<sup>7-10</sup>.

Tanto los receptores hormonales (RE y RP) como la GCDFP-15 son moléculas que, por su elevada sensibilidad y especificidad en cáncer de mama, son utilizadas para su diagnóstico. Por este motivo, el presente estudio analiza la expresión inmunohistoquímica de estos anticuerpos en casos de carcinoma de mama metastásico en ganglios linfáticos de acuerdo con el grado histológico en el sitio primario.

## Material y métodos

Es un estudio retrospectivo, descriptivo y analítico de 30 casos de carcinoma ductal invasor de mama con metástasis en ganglios linfáticos axilares que se obtuvieron de los archivos del Departamento de Patología Quirúrgica del Centro Médico ABC.

Fueron excluidos todos los casos con diagnóstico de carcinoma lobulillar invasor, carcinoma ductal/lobulillar *in situ*, carcinoma invasor sin disección axilar ganglionar y aquellos carcinomas sin metástasis ganglionar.

Los 30 casos fueron divididos en tres grupos de acuerdo con el grado histológico, evaluado por el sistema de Bloom-Richardson modificado (Nottingham).

Grupo A: diez casos de carcinoma ductal invasor bien diferenciado (grado I).

Grupo B: diez casos de carcinoma ductal invasor moderadamente diferenciado (grado II).

Grupo C: diez casos de carcinoma ductal invasor poco diferenciado (grado III).

De cada uno de los casos se seleccionó un bloque de parafina representativo de un ganglio linfático con metástasis. De estos se efectuaron cortes a 4  $\mu$  para estudio de inmunohistoquímica, y mediante el método estándar de avidina - biotina - peroxidasa se realizó la inmunomarcación. Se utilizaron los siguientes anticuerpos: GCDFP-15 (Cell Marque, clona 23 A3, 1:40), RE (DAKO, clona 1D5, 1:40) y receptores de progesterona (Bio SB Inc, clona SP2, 1:50), con controles positivos que correspondieron a carcinoma mamario positivo a receptores hormonales, y en el caso de la GCDFP-15 el control positivo fue glándula mamaria con metaplasia apocrina. Los controles negativos utilizados correspondieron a tejidos negativos a los receptores hormonales y a la GCDFP-15.

La proteína GCDFP-15 fue considerada positiva cuando mostró inmunotinción granular citoplasmática, valorada de acuerdo con la intensidad (escala 0, +, ++ y ++++) y porcentaje de células positivas (escala: 0-25, 26-50, 51-75 y 76-100%).

Los receptores hormonales (RE y RP) fueron considerados como positivos cuando las células neoplásicas presentaron positividad nuclear y se evaluó la intensidad y el porcentaje de acuerdo con el sistema rápido de Allred, que evalúa la intensidad y el porcentaje de células neoplásicas positivas, e incluso algunos oncólogos, de acuerdo con el resultado obtenido, los catalogan como tumores ricos o pobres en estrógenos/progesterona<sup>4,23</sup>.

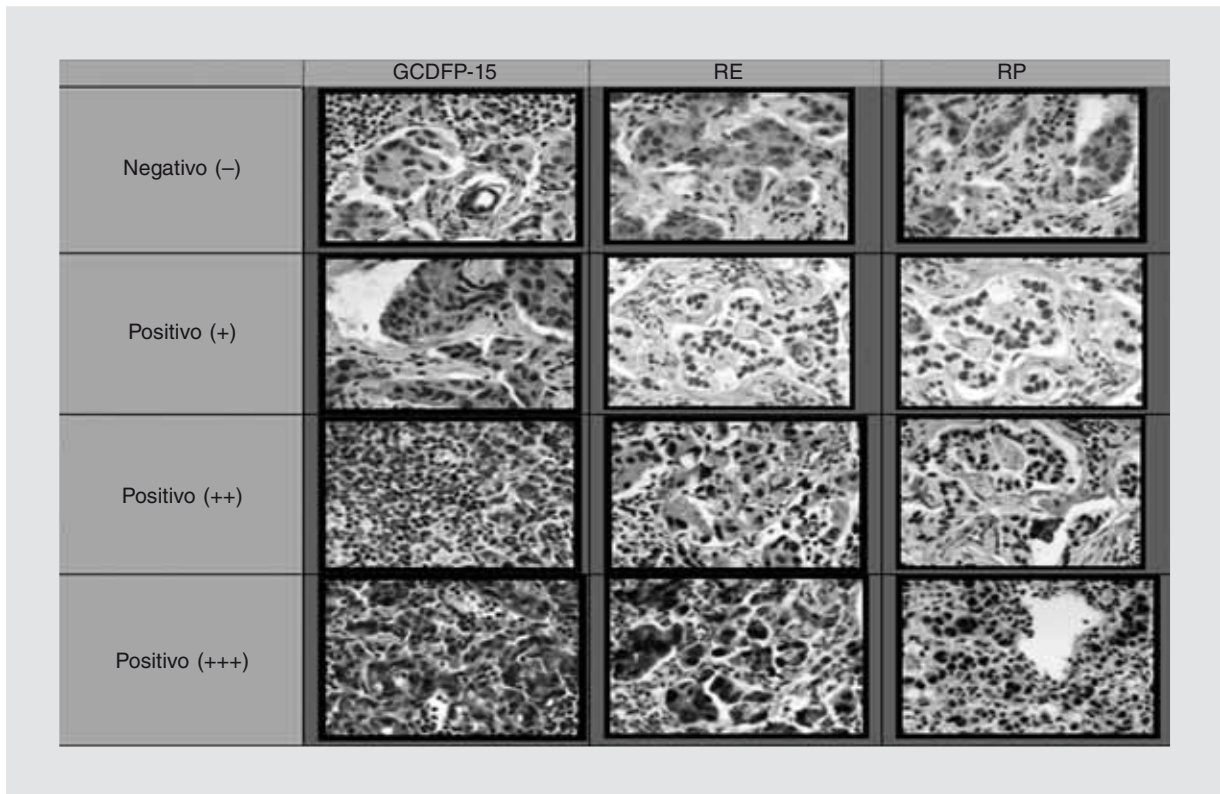
Se obtuvieron los resultados de acuerdo con porcentajes y frecuencias que fueron analizados de acuerdo con el grado histológico y la positividad de los anticuerpos estudiados.

## Resultados

Se estudiaron 30 casos con diagnóstico histopatológico de carcinoma ductal invasor de mama con metástasis en ganglios linfáticos axilares. La edad media de presentación fue de 58.22 años (35-82 años).

Se realizó la evaluación de la positividad de la expresión de los receptores hormonales (RE y RP) y de la GCDFP-15 de acuerdo con el porcentaje y la intensidad (Fig. 1).

Según el grado histológico, las metástasis ganglionares de los carcinomas grado I (bien diferenciados)



**Figura 1.** Positividad de marcadores de inmunohistoquímica (receptores de estrógenos, receptores de progesterona y GCDFP-15) en carcinoma mamario metastásico de acuerdo con la intensidad de expresión.

presentaron positividad a los receptores de estrógenos en el 100%. Los receptores de progesterona fueron positivos igualmente en el 100, el 80% con una intensidad y porcentaje alto. La GCDFP-15 fue positiva en el 80%, el 50% con positividad intensa (+++) y el 30% débil (+). En el 50% de los casos fueron más del 75% de las células neoplásicas positivas a este marcador.

Las metástasis ganglionares de los carcinomas grado II (moderadamente diferenciado) fueron positivas a los receptores de estrógenos en el 90%, todos con una positividad intensa. El 40% fueron positivos a los receptores de progesterona con una positividad intensa y el restante 60% negativos. La GCDFP-15 fue positiva en el 80%, con una positividad intensa (+++) en el 10%, y en el 20% fueron negativos.


Las metástasis ganglionares de los carcinomas grado III (poco diferenciado) fueron positivas a los receptores de estrógenos en el 30%, con una positividad intensa, y el restante 70% fueron negativos. Los receptores de progesterona fueron positivos en el 50% de los casos, 20% con positividad intensa, y el restante 50% negativos. La GCDFP-15 fue positiva en el 60%, con intensidad débil (+) en el 40%, moderada (++) en el 10%, intensa (+++) en el 10%, y el restante 40% resultó negativo (Fig. 2).

Desde un punto de vista general, los resultados muestran una disminución de la expresión de los marcadores estudiados a medida que el tumor tiene mayor grado histológico en el sitio primario (Fig. 3).

## Discusión

El carcinoma de mama es actualmente la primera causa de muerte por neoplasia maligna en mujeres en México<sup>1,3,4</sup>.

Muchos casos son detectados clínicamente o por estudios de imagen, sin embargo hay ocasiones en que la lesión se manifiesta como metástasis ganglionar frecuentemente axilar. Este grupo representa el 0.3-1% de los carcinomas de mama, sin embargo, en toda mujer con tumor de sitio primario no conocido, una de las primeras posibilidades del origen es la glándula mamaria<sup>11</sup>. Incluso posterior al tratamiento con mastectomía o cirugía conservadora, el 10-35% de las mujeres presenta recurrencia local o metástasis<sup>7,12</sup>. Por este motivo, se han desarrollado distintos marcadores de inmunohistoquímica útiles para la determinación del probable origen mamario de las células neoplásicas; los más estudiados son los receptores hormonales (RE, RP,



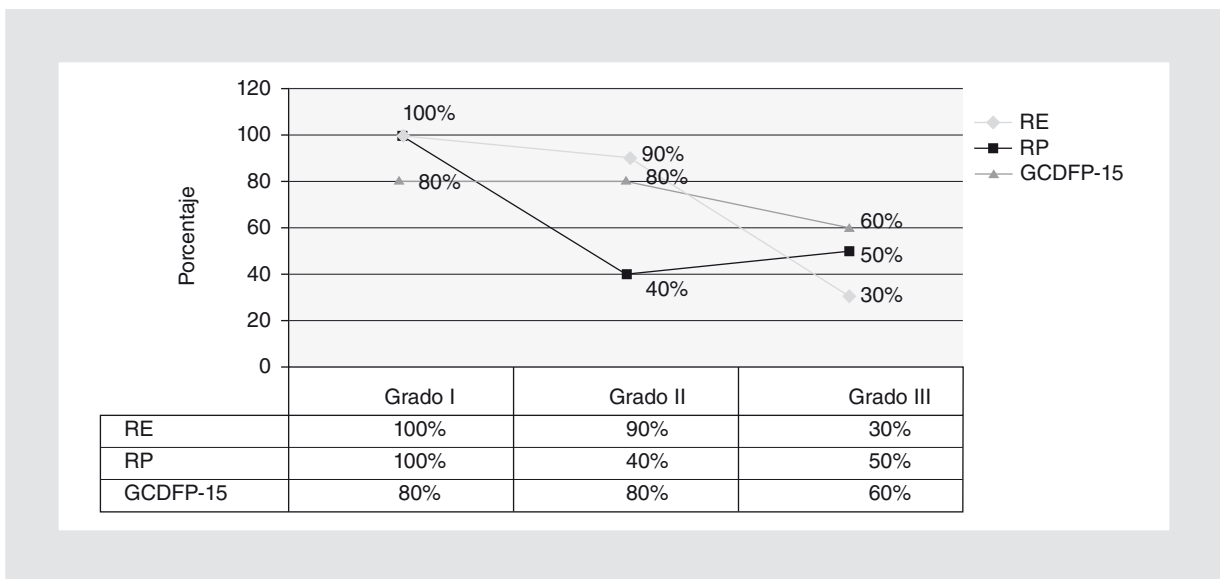
**Figura 2.** Expresión inmunohistoquímica en carcinoma mamario metastásico según el grado histológico en el sitio primario. Se observa disminución de la intensidad de la inmunotinción a medida que el grado histológico es mayor.

receptores de andrógenos), la mamoglobina y la proteína GCDFP-15<sup>5-7,10,13-17</sup>.

Los receptores hormonales (receptores de estrógenos y RP) tienen una tasa de expresión entre el 60-75% en el carcinoma de mama, sin embargo también son

positivos en órganos dependientes de hormonas como en el endometrio y ovario, y raramente en otras neoplasias como de pulmón y tiroides<sup>9,10</sup>.

La GCDFP-15 es una glucoproteína de 15 kD presente en varios fluidos orgánicos (saliva, leche, líquido



**Figura 3.** Comportamiento de los marcadores de inmunohistoquímica en carcinoma mamario metastásico de acuerdo con el grado histológico.



seminal), es considerada como un marcador de diferenciación apocrina, y fue descrita originalmente por Pearlman, et al.<sup>18</sup>. Es un marcador con alta especificidad, incluso de más del 90%, y sensibilidad moderada, entre el 60-70% en el carcinoma de mama<sup>7,9,10,13,18-21</sup>.

Es bien sabido que las células neoplásicas, cuando tienen menor grado de diferenciación, pierden la expresión de distintas moléculas y adquieren otras, sin embargo no encontramos estudios que evalúen la influencia del grado histológico en el sitio primario en relación con la expresión inmunohistoquímica de los marcadores estudiados en el sitio de metástasis. Un estudio realizado por Mazoujian, et al.<sup>22</sup> en 563 carcinomas de mama primarios demostró que la positividad a la GCDFP-15 era independiente del grado nuclear, el índice mitótico, el tamaño del tumor y los receptores de estrógenos. En la muestra que estudiamos vimos que hay mayor expresión de este anticuerpo en los carcinomas bien diferenciados y la inmunotinción disminuye en los carcinomas poco diferenciados.

Se observó que el grado histológico sí tiene influencia en relación con la intensidad y porcentaje de expresión de los anticuerpos estudiados; es así que, en los carcinomas ductales bien diferenciados, los receptores hormonales fueron positivos en el 100% y la GCDFP-15 mostró positividad del 80%, con intensidad elevada, sin embargo la forma de expresión no fue difusa ni homogénea.

En los carcinomas moderadamente diferenciados los receptores hormonales tuvieron menor positividad, los receptores de estrógenos conservaron la intensidad y el porcentaje, pero los receptores de progesterona mostraron disminución de la positividad. La GCDFP-15 mantuvo el porcentaje de positividad en comparación con el grupo del carcinoma bien diferenciado, sin embargo la intensidad y la extensión fue menor.

En los carcinomas poco diferenciados hubo un descenso en la positividad a los receptores de estrógenos, y los receptores de progesterona mantuvieron un rango similar al del grupo de carcinoma moderadamente diferenciado, sin embargo con menor intensidad. La GCDFP-15 disminuyó tanto su positividad, intensidad y porcentaje.

Si se comparan los tres grupos de estudio, se logra evidenciar la variabilidad de la expresión inmunohistoquímica de acuerdo con el grado de diferenciación celular, ya que a mayor grado histológico, tuvieron menor expresión de todos los anticuerpos estudiados.

En conclusión, en el presente estudio se demuestra de forma objetiva la variación de la expresión inmunohistoquímica de los receptores hormonales y de la

proteína GCDFP-15 en las células neoplásicas malignas metastásicas de acuerdo con el grado histológico en el sitio primario, con disminución de la positividad, intensidad y porcentaje de la inmunotinción en los casos poco diferenciados.

## Bibliografía

1. www.inegi.gob.mx.
2. Piña Oviedo S, Ortiz Hidalgo C. Biomarcadores como factores pronósticos y predictivos en carcinoma de glándula mamaria. Criterios de interpretación por inmunohistoquímica. *Patología Revista Latinoamericana*. 2006;44:45-59.
3. Knaul FM, Nigenda G, Lozano R, Arreola-Ornelas H, Langer A, Frenk J. Cáncer de mama en México: una prioridad apremiante. *Salud Pública de México*. 2009;51(Suppl):335-44.
4. Cárdenas Sánchez J, Erazo Valle A, Maafs Molina E, Poitevin Chacón A. Consenso nacional sobre diagnóstico y tratamiento del cáncer mamario. Colima, México: Elsevier; 2011.
5. Rollins-Raval M, Chivukula M, Tseng GC, Jukic D, Dabbs DJ. An immunohistochemical panel to differentiate metastatic breast carcinoma to skin from primary sweat gland carcinoma with a review of the literature. *Arch Pathol Lab Med*. 2011;135:975-83.
6. López-Bonet E, Pérez-Martínez MC, Martín-Castillo B, et al. Diagnostic utility of mammaglobin and GCDFP-15 in the identification of primary neuroendocrine carcinomas of the breast. *Breast Cancer Res Treat*. 2011;126:241-5.
7. Chia AY, Thike AA, Cheok PY, Tan PH. Utility of mammaglobin and gross cystic disease fluid protein-15 (GCDFP-15) in confirming a breast origin for recurrent tumors. *The Breast*. 2010;19:355-9.
8. Selim A, El-Ayat G, Wells C. Immunohistochemical localization of gross cystic disease fluid protein-15, -24 and -44 in ductal carcinoma in situ of the breast: relationship to the degree of differentiation. *Histopathology*. 2001;39:198-292.
9. Yeh T, Mies C. Application of immunohistochemistry to breast lesions. *Arch Pathol Lab Med*. 2008;132:349-58.
10. Bahrami A, Truong L, Ro J. Undifferentiated tumor true identity by immunohistochemistry. *Arch Pathol Lab Med*. 2008;132:326-48.
11. Lee CK, Schwartz JR, Iglesias GR, Vélez FR, Gómez SL. Cáncer de mama oculto: dos casos clínicos analizados según el concepto actual. *Rev Med Chil*. 2006;134:1166-70.
12. Yang M, Nonaka D. A study of immunohistochemical differential expression in pulmonary and mammary carcinomas. *Modern Pathology*. 2010;23:654-61.
13. Yan Z, Gidley J, Horton D, Roberson J, Eltoum IE, Chhieng DC. Diagnostic utility of mammaglobin and GCDFP-15 in the identification of metastatic breast carcinoma in fluid specimens. *Diagn Cytopathol*. 2009;37:475-8.
14. Bhargava R, Beriwal S, Dabbs DJ. Mammaglobin vs. GCDFP-15: an immunohistologic validation survey for sensitivity and specificity. *Am J Clin Pathol*. 2007;127:103-13.
15. Koike K, Kitahara K, Higaki M, Urata M, Yamazaki F, Noshiro H. Clinicopathological features of gastric metastasis from breast cancer in three cases. *Breast Cancer*. 2011 [Epub ahead of print]
16. Lewis GH, Subhawong AP, Nassar H, et al. Relationship between molecular subtype of invasive breast carcinoma and expression of gross cystic disease fluid protein 15 and mammaglobin. *Am J Clin Pathol*. 2011;135:587-91.
17. Fritzsche FR, Thomas A, Winzer KJ, et al. Co-expression and prognostic value of gross cystic disease fluid protein 15 and mammaglobin in primary breast cancer. *Histol Histopathol*. 2007;22:1221-30.
18. Pearlman WH, Giueriguian JD, Sawyer ME. A specific progesterone-binding component of human breast cyst fluid. *J Biol Chem*. 1973;248:5736-41.
19. Honma N, Takubo K, Akiyama F, et al. Expression of GCDFP-15 and AR in larger or node-positive apocrine carcinomas of the breast. *Histopathology*. 2005;47:195-201.
20. Satoh F, Umemura S, Osamura RY. Immunohistochemical analysis of GCDFP-15 and GCDFP-24 in mammary and non-mammary tissue. *Breast Cancer*. 2000;7:49-55.
21. Wick MR, Lillemoe TJ, Copland GT, Swanson PE, Manivel JC, Kiang DT. Gross cystic disease fluid protein-15 as a marker for breast cancer: immunohistochemical analysis of 690 human neoplasms and comparison with alpha-lactalbumin. *Hum Pathol*. 1989;20:281-7.
22. Mazoujian G, Bodian C, Haagensen DE, Haagensen CD. Expression of GCDFP-15 in breast carcinomas. Relationship to pathological and clinical factors. *Cancer*. 1989;63:2156-61.
23. Gown AM. Current issues in ER and HER2 testing by IHC in breast cancer. *Mod Pathol*. 2008;21(Suppl):8-15.