

## Recurrencia tardía del tumor de células de la granulosa: presentación de un caso

Andrea Teresa Ortega Rojo<sup>1</sup>, María Delia Pérez Montiel Gómez<sup>2</sup>, Migdania Martínez Madrigal<sup>3</sup>, Juan Alberto Serrano Olvera<sup>1</sup> y David Cantú de León<sup>3\*</sup>

<sup>1</sup>División de Investigación Clínica, Instituto Nacional de Cancerología; <sup>2</sup>Departamento de Patología, Instituto Nacional de Cancerología;

<sup>3</sup>Departamento de Ginecología, Instituto Nacional de Cancerología, SSA, México, D.F., México

### Resumen

*El tumor de células de la granulosa del ovario es una neoplasia poco frecuente caracterizada por una historia natural larga, generalmente de buen pronóstico y con capacidad de recurrencia tardía.*

*Presentamos el caso de una mujer con tumor de células de la granulosa tipo adulto, que desarrolló recurrencia tardía con afección del ovario contralateral, diseminación intraabdominal y metástasis hepáticas.*

**PALABRAS CLAVE:** Tumor de células de la granulosa. Recurrencia tardía.

### Abstract

*Granulosa cell tumor of the ovary is an uncommon neoplasm characterized by a long natural history, late recurrence capacity and good prognosis. We report the case of a woman with adult-type granulosa cell tumor of the ovary, which developed late recurrence with contralateral ovarian disease, intra-abdominal spread and liver metastases.*

**KEY WORDS:** Granulosa cell tumor. Late recurrence.

## Introducción

El tumor de células de la granulosa (TCG) es una neoplasia rara originada en las células estromales de los cordones sexuales del ovario<sup>1-3</sup>; son considerados tumores malignos de bajo grado con buen pronóstico. La citorreducción primaria es el tratamiento de elección. Pueden desarrollar recurrencia tardía, por lo que el pronóstico es poco predecible<sup>1-3</sup>. Representan entre el 2-5% de los tumores malignos ováricos y el 70% de las neoplasias de los cordones sexuales<sup>1,3</sup>.

Por sus manifestaciones clínicas y características histológicas, los TCG se dividen en tipo juvenil y tipo adulto; este último es el más frecuente<sup>4</sup>. Su pico de incidencia es entre los 50-54 años<sup>1,2</sup>. Los signos y síntomas asociados dependen del tamaño de la masa

tumoral y de la actividad hormonal de la neoplasia. Las mujeres en edad reproductiva pueden presentar irregularidades menstruales, mientras que las posmenopáusicas sangrado uterino anormal y, rara vez, virilización o hirsutismo<sup>1-4</sup>.

El dolor y aumento del perímetro abdominal con o sin masa palpable son los hallazgos más frecuentes<sup>1,2</sup>. El tamaño promedio al momento del diagnóstico es de 12 cm, generalmente constituido por un componente sólido, así como áreas necróticas y/o quísticas de contenido serosanguinolento o gelatinoso<sup>4,5</sup>. La enfermedad bilateral se identifica sólo en el 3%<sup>4,5</sup> de los casos.

Frecuentemente, son diagnosticados en etapa I (70-80% de los casos), con una supervivencia a 5 años del 75-90% para la etapa I, del 55 y 75% en etapa II, y del 20-55% para etapa III o mayor<sup>1,2,4</sup>.

Presentamos el caso de una mujer con TCG etapa I, tratado con cirugía, que desarrolló recurrencia tardía intraabdominal.

### Correspondencia:

\*David Cantú de León

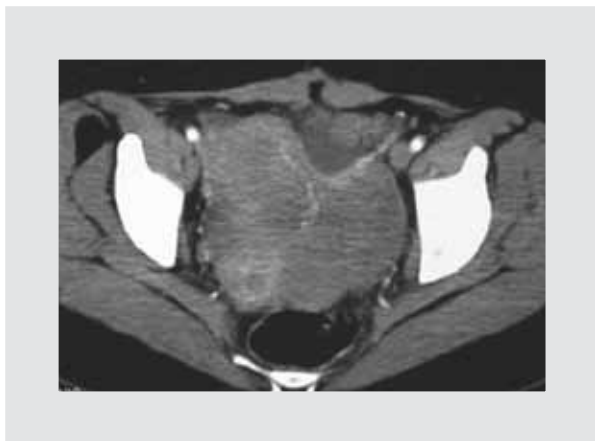
Avda. San Fernando, 22

Col. Sección XVI, Del. Tlalpan, C.P. 14080, México, D.F.

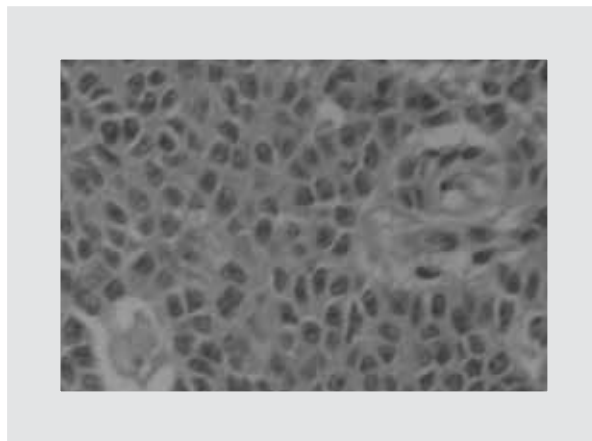
E-mail: dcantude@yahoo.com

Fecha de recepción en versión modificada: 03-05-2012

Fecha de aceptación: 12-06-2012



**Figura 1.** TC abdominopélvica con evidencia de masa dependiente de anexo izquierdo.



**Figura 2.** Corte histológico de masa anexial izquierda donde se hace el diagnóstico de TCG tipo adulto, con los cuerpos de Call-Exner y las hendiduras nucleares.

### Presentación del caso

Mujer de 27 años, sin antecedentes relevantes, núbil; menarca a los 15 años, ciclos menstruales irregulares. En 1993 se presenta refiriendo estreñimiento y dolor abdominal, y en la exploración rectal se detectó masa firme y móvil (10 × 8 cm) dependiente del anexo izquierdo, confirmada en ultrasonido (USG) y tomografía computarizada (TC), caracterizada por ecogenidad mixta (Fig. 1). Se realiza resección completa de la masa. El estudio histopatológico revela TCG tipo adulto etapa I (Fig. 2); la paciente fue llevada a vigilancia clínica con medición de CA 125.

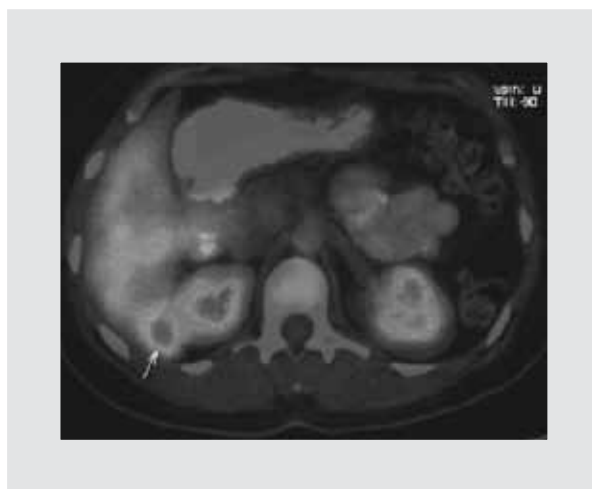
En 2004, presenta elevación del CA 125 de 63.3 UI/ml. En el USG y la TC se evidenció masa tumoral en el ovario derecho y grandes implantes tumorales en epiplón y serosa intestinal, por lo que se sospecha recurrencia tardía. La paciente recibió tres ciclos de quimioterapia (QT) con carboplatino y paclitaxel por ser considerada enfermedad irresecable; en estudios de seguimiento postratamiento no se evidencia enfermedad residual, por lo que se decide dejar en vigilancia.

En el año 2007, una TC de control reveló lesión pélvica compatible con enfermedad, por lo que se somete a laparotomía exploradora citorreductora considerándose citorreducción óptima con resección de múltiples implantes peritoneales.

En estudio de tomografía por emisión de positrones (PET)/TC de seguimiento del año posterior, se identifican dos lesiones hepáticas (Fig. 3) con valor de captación estándar (SUV) máximo de 3.0; se considera

candidata a resección quirúrgica, procedimiento realizado sin complicaciones. Se realiza inmunohistoquímica para Ki-67, encontrándose un índice de proliferación del 10%, por lo que se propone nuevamente QT; la paciente decide sólo seguimiento.

En enero de 2011, se identifica nuevamente elevación de CA 125, y por TC se confirma la presencia de una lesión subhepática e intraperitoneal. Se realiza cirugía citorreductora con éxito; nuevamente se propone QT, sin embargo la paciente no acepta. Actualmente, se encuentra libre de enfermedad y en vigilancia estrecha.



**Figura 3.** Estudio de PET donde se identifican lesiones a nivel hepático posterior a tratamiento con cirugía y QT, por lo que se sospecha recurrencia del TCG.

Tabla 1. Reportes de series de casos de TCG con enfermedad recurrente

Autor	N	Recurrencia (%)	TTR (meses)	Sitios afectados	Tratamiento	Sobrevida posrecurrencia (meses)
Miller <sup>6</sup>	70	19 (27.1)	50 (8-190)	NR	C: 12 RT: 2 QT: 11 TH: 6	62
Zhang <sup>17</sup>	339/376	NR	NR	NR	NR	NR
Sehouli <sup>8</sup>	65	18 (27.7)	55 (3-221)	Supradiaphragmático: 5.3% Abdominal y extrapélvico: 42.1% Pélvico: 42.1% Inguinal: 5.3%	C: 6 QT: 7 RT: 5	82 SV a 10 años: 56.8%
Ayhan <sup>7</sup>	80	9 (11.2)	45.9 (28-62)	Abdomen: 4 Pelvis: 5	C: 6 QT: 8 Ninguno: 1	NR
Lee <sup>11</sup>	35	8 (23)	75 (55-137)	Pelvis/abdomen: 5 Extrapélvica: 2 Pélvica: 1 Hígado: 5 Intestino: 4 Pulmón: 1	C: 7 QT: 1	3/8 muertes
Villella <sup>18</sup>	48	15 (31.2)	43.6 (42-71)	NR	NR	NR
Pautier <sup>19</sup>	45	15 (38.5)	84 (6-276)	Pelvis: 6 Pelvis/abdomen: 5 Abdomen: 3 Retroperitoneo: 1	C: 15 QT: 14	NR
Auranen <sup>20</sup>	35	7 (21)	78 (24-141)	Intraabdominal: 7 Hígado: 2 Retroperitoneo: 1 Subcutáneo: 1	C: 6 QT: 6 RT: 3 TH: 6	
Malmström <sup>21</sup>	54	6 (9)	48 (8-222)	Metástasis: 4	NR	NR
Evans <sup>22</sup>	118/200	22 (18.6)	72	Ovario contralateral: 2 Útero: 4 Abdomen: 7 Hígado: 1 Colon: 1 Pulmón: 3 Vagina: 1	C: 10 QT: 11 RT: 11	Muertes con recurrencia: 80%
Nosov <sup>12</sup>	64/67	25 (37.5)	NR	NR	NR	NR
Uygun <sup>23</sup>	45	9 (20)	19 (5-29)	NR	QT/RT: 7	21
Piura <sup>24</sup>	18	2 (10.)	(6-228)	Hígado/omento/ pelvis/ pulmón	C/QT: 1 Ninguno: 1	16-288
Lauszus <sup>10</sup>	37	13 (35.1)	60 (24-240)	NR	NR	NR
Chan <sup>25</sup>	73/83	20 (24.1)	49 (7-193)	NR	C/QT	EC I-II: 43 meses EC III-IV: 27 meses
Mom <sup>13</sup>	30	13 (43)	38.4 (6-228)	NR	C: 10 QT: 4 RT: 2	NR
Li <sup>9</sup>	46	6 (19.4)	62 (20-141)	NR	NR	NR
Pectasides <sup>26</sup>	34	5 (26)				20-192

TTR: tiempo total de registro; NR: no reportado; C: cirugía; TH: terapia hormonal; SV: supervivencia; EC: etapa clínica.

## Discusión

El principal factor pronóstico asociado a la supervivencia que a su vez se ha relacionado con la recurrencia de los TCG es la etapa clínica<sup>6-9</sup>. Lauszus reportó recurrencia en 35% de los TCG en etapa I<sup>10</sup>. Otros factores relacionados son: presencia de atipia celular<sup>6</sup>, ruptura capsular ( $p = 0.038$ )<sup>8,9</sup>, residual tumoral ( $p = 0.0004$ )<sup>9,11</sup>, luteinización, positividad para receptor del factor de crecimiento epidérmico, menor edad, índice de proliferación celular alto, más de cinco mitosis por 10 campos de alto poder y expresión de inhibina<sup>12</sup>.

El método utilizado para seguimiento de los TCG es la determinación sérica de inhibina<sup>13,14</sup>. Robertson reporta que el aumento del nivel sérico de la cadena  $\alpha C$  de la inhibina y el aumento del CA 125 logran identificar el 100% de los TCG<sup>14</sup>. En nuestro caso sólo se realiza seguimiento de los niveles de CA 125 por factibilidad.

Existe limitada información acerca del uso de PET/CT en los TCG. Dos trabajos coinciden en que la capacidad de PET para detectar enfermedad de pequeño volumen y la captación de la fluorodesoxiglucosa (FDG) por el tejido metastásico es baja<sup>15,16,17</sup>.

La frecuencia de recurrencia ha sido reportada del 16-30%. El tiempo promedio es de 6 años<sup>1,2,4</sup>. En nuestra revisión (Tabla 1), las medianas oscilan entre 43-84 meses.

La recurrencia puede localizarse a nivel intraabdominal o extraabdominal<sup>1,2,4</sup>. Los sitios mayormente afectados son: región intrapélvica e intraabdominal (42.2%)<sup>7,8,11,21-23</sup>, supradiafragmático y/o inguinal (5.3%)<sup>8</sup>. No existiendo lineamientos precisos para el tratamiento de la recurrencia de los TCG, la mayoría de los autores recomiendan la resección quirúrgica como tratamiento primario<sup>1,2,4</sup>. Aun ante la presencia de recurrencia, la mediana de supervivencia es tan variable y amplia como 20 hasta más de 280 meses<sup>24,25</sup>.

Cuatro esquemas de tratamiento con QT han sido evaluados: a) doxorubicina/ciclofosfamida/cisplatino (CAP); b) bleomicina/vinblastina/cisplatino (BVP); c) bleomicina/etopósido/cisplatino (BEP), y d) taxano con o sin análogo del platino. El esquema CAP en enfermedad avanzada o recurrente registra tasas de respuesta objetiva (TRO) superiores a 60%; la respuesta completa (RC) se reporta en casi el 50% de los casos<sup>29,30,31</sup>.

La eficacia de los taxanos con o sin análogo del platino fue analizada encontrando TRO de 42%<sup>32</sup>.

Posteriormente, la eficacia de los taxanos fue comparada con el esquema BEP; para ambos grupos se observaron tasas de RC, respuesta parcial (RP) y supervivencia libre de enfermedad (SLE) (7-11 meses) similares<sup>33</sup>. La información sobre el papel de la radio-terapia (RT) y terapia hormonal en la recurrencia de los TCG se limita al reporte de algunos casos<sup>6,8,13,21,23,24</sup>. Teniéndose resultados alentadores con el uso de hormonales especialmente en pacientes con receptores de progesterona positivos aun en enfermedad diseminada peritonealmente, sin embargo existen autores que no han demostrado beneficio, especialmente en enfermedad recurrente.

El manejo inicial considerado estándar para los TCG es la cirugía citorréductora inicial tanto para diagnóstico como tratamiento; el papel de la adyuvancia es limitado debido a la baja frecuencia de la neoplasia, lo que no permite la realización de ensayos controlados, tanto para QT como para RT. Debido a larga evolución y tendencia a la recurrencia tardía, es necesario tener un seguimiento prolongado de estas pacientes.

## Bibliografía

1. Segal R, DePetrillo AD, Thomas G. Clinical review of adult granulosa cell tumors of the ovary. *Gynecol Oncol.* 1995;56:338-44.
2. Schumer ST, Cannistra SA. Granulosa cell tumor of the ovary. *J Clin Oncol.* 2003;21:1180-9.
3. Jamieson S, Fuller PJ. Management of granulosa cell tumor of the ovary. *Curr Opin Oncol.* 2008;20:560-4.
4. Colombo N, Parma G, Zanagnolo V, Insinga A. Management of ovarian stromal cell tumors. *J Clin Oncol.* 2007;25:2944-51.
5. Rha SE, Oh SN, Jung SE, Lee YJ, Lee AW, Byun JY. Recurrent ovarian granulosa cell tumors: clinical and imaging features. *Abdom Imaging.* 2008;33:119-25.
6. Miller BE, Barron BA, Wan JY, Delmore JE, Silva EG, Gersherson DM. Prognostic factors in adult granulosa cell tumor of the ovary. *Cancer.* 1997;79:1951-5.
7. Ayhan A, Salman MC, Velipasaoglu M, Sakinci M, Yuce K. Prognostic factors in adult granulosa cell tumors of the ovary: a retrospective analysis of 80 cases. *Gynecol Oncol.* 2009;20:158-63.
8. Sehoul J, Drescher F, Mustea A, et al. Granulosa cell tumor of the ovary: 10 years follow-up data of 65 patients. *Anticancer Res.* 2004;24:1223-30.
9. Li W, Wu X, Fang CQ, Yao JF, Guo Y, Zhang SL. Prognostic factors in adult granulosa cell tumor of the ovary. *Saudi Med J.* 2009;30:247-52.
10. Lauszus FF, Petersen AC, Greisen J, Jacobsen A. Granulosa cell tumor of the ovary: a population-based study of 37 women with stage I disease. *Gynecol Oncol.* 2001;81:456-60.
11. Lee YK, Park NH, Kim JW, Song YS, Kang SB, Lee HP. Characteristics of recurrence in adult-type granulosa cell tumor. *Int J Gynecol Cancer.* 2008;18:642-7.
12. Nosov V, Silva I, Tavassoli F, Adamyan L, Fariasi-Eisner R, Schwartz PE. Predictors of recurrence of ovarian granulosa cell tumors. *Int J Gynecol Cancer.* 2009;19:628-33.
13. Mom CH, Engelen MJ, Willemse PH, Gietema JA, Ten Hoor KA, De Vries EG. Granulosa cell tumors of the ovary: the clinical value of serum inhibin A and B levels in a large single center cohort. *Gynecol Oncol.* 2007;105(2):365-72.
14. Robertson DM, Cahir N, Burger HG, et al. Combined inhibin and CA 125 assays in the detection of ovarian cancer. *Clin Chem.* 1999;45(5):651-8.
15. Huang YT, Lee JC, Kumar AS. Variable F-18 fluorodeoxyglucose avidity of metastatic recurrent adult granulosa cell tumor. *Clin Nucl Med.* 2009;34:710-2.

16. Raj G, Proietto A, Jaaback K. Positron emission tomography and granulosa cell tumor recurrence: a report of 2 cases. *Int J Gynecol Cancer*. 2009;19:1542-4.
17. Zhang M, Cheung MK, Shin JY, et al. Prognostic factors responsible for survival in sex cord stromal tumors of the ovary – An analysis of 376 women. *Gynecol Oncol* 2007;104:396-400.
18. Villella J, Herrmann FR, Kaul S, Lele S, Marchetti D, Natiella J. Clinical and pathological predictive factors in women with adult-type granulosa cell tumor of the ovary. *Int J Gynecol Pathol*. 2007;26(2):154-9.
19. Pautier P, Lhommé C, Culine S, et al. Adult granulosa-cell tumor of the ovary: a retrospective study of 45 cases. *Int J Gynecol Cancer*. 1997;7:58-65.
20. Auranen A, Sundström J, Ijäs J, Grénman S. Prognostic factors of ovarian granulosa cell tumor: a study of 35 patients and review of the literature. *Int J Gynecol Cancer*. 2007;17:1011-8.
21. Malmström H, Högberg T, Risberg B, Simonsen E. Granulosa cell tumors of the ovary: prognostic factors and outcome. *Gynecol Oncol*. 1994;52:50-5.
22. Evans AT, Gaffey TA, Malkasian GD, Annegers JF. Clinicopathologic review of 118 granulosa and 82 theca cell tumors. *Obstet Gynecol*. 1980;55:231-8.
23. Uygun K, Aydinler A, Saip P. Granulosa cell tumor of the ovary: retrospective analysis of 45 cases. *Am J Clin Oncol*. 2003;26(5):517-21.
24. Piura B, Nemet D, Yanai-Inbar I, Cohen Y, Glezerman M. Granulosa cell tumor of the ovary: a study of 18 cases. *J Surg Oncol*. 1994;55:71-7.
25. Chan JK, Zhang J, Kaleb V, et al. Prognostic factors responsible for survival in sex cord stromal tumors of the ovary – A multivariate analysis. *Gynecol Oncol*. 2005;96:204-9.
26. Pectasides D, Papaxoinis G, Fountzilas G, et al. Adult granulosa cell tumors of the ovary: a clinicopathological study of 34 patients by the Hellenic Cooperative Oncology Group (HeCOG). *Anticancer Res*. 2008;28:1421-8.
27. Margolin KA, Park HY, Esenstein ML, Doroshow JH. Hepatic metastasis in granulosa cell tumor of the ovary. *Cancer*. 1985;56:691-5.
28. Gersherson DM, Copeland LJ, Kavanagh J, Stringer CA, Saul PB, Wharton JT. Treatment of metastatic stromal tumors of the ovary with cisplatin, doxorubicin and cyclophosphamide. *Obstet Gynecol*. 1987;70:765-9.
29. Pectasides D, Alevizakos N, Athanassiou AE. Cisplatin-containing regimen in advanced or recurrent granulosa cell tumor of the ovary. *Ann Oncol*. 1992;3:316-8.
30. Pecorelli S, Wagenaar HC, Vergote IB, et al. Cisplatin (C), vinblastin (V), and bleomycin (B) combination chemotherapy in recurrent or advanced granulosa (theca) cell tumors of the ovary. An EORTC Gynaecological Cancer Cooperative Group study. *Eur J Cancer*. 1999;35:1331-7.
31. Homesley HD, Bundy BN, Hurteau JA, Roth LM. Bleomycin, etoposide, and cisplatin combination therapy of ovarian granulosa cell tumors and other stromal malignancies: a Gynecologic Oncology Group Study. *Gynecol Oncol*. 1999;72:131-7.
32. Bown J, Shvartsman HS, Deavers MT, Burke TW, Munsell MF, Gersherson D. The activity of taxanes in the treatment of sex cord-stromal ovarian tumors. *J Clin Oncol*. 2004;22:3517-23.
33. Brown J, Shvartsman HS, Deavers MT, et al. The activity of taxanes compared with bleomycin, etoposide, and cisplatin in the treatment of sex cord-stromal ovarian tumors. *Gynecol Oncol*. 2005;97:489-96.