

# Quiste de la vía biliar y colangitis de repetición como manifestaciones iniciales de colangitis esclerosante primaria

Carlos Moctezuma-Velázquez\*, Ángela Saúl-Pérez y Eric López-Méndez

Departamento de Gastroenterología, Instituto Nacional de Ciencias Médicas y Nutrición Salvador Zubirán, México, D.F.

## Resumen

La colangitis esclerosante primaria (CEP) puede tener una forma atípica de presentación con cuadros recurrentes de colangitis y la presencia de quistes de la vía biliar; se requiere de una alta sospecha clínica para confirmar el diagnóstico y no atribuir falsamente la cirrosis a una causa secundaria ocasionada por la estasis biliar propiciada por los quistes de la vía biliar. Describimos el caso de una paciente de 63 años con una historia de 1 año de evolución caracterizada por episodios de colangitis y elevación persistente de la fosfatasa alcalina. La colangiopancreatografía retrógrada endoscópica y la colangiorresonancia magnética nuclear evidenciaron estrechamientos de la vía biliar intrahepática compatibles con CEP y una dilatación quística del conducto hepático derecho; se realizó biopsia hepática que resultó compatible con cirrosis. El tratamiento inicial consistió en antibióticos, esfinterotomía y la colocación de una endoprótesis biliar, pero la paciente continuó presentando colangitis recurrentes; finalmente, se resecó el quiste.

**PALABRAS CLAVE:** Colangitis esclerosante primaria. Colangitis recurrente. Dilatación quística de la vía biliar. Quiste biliar.

## Abstract

Primary sclerosing cholangitis (PSC) may have an atypical mode of presentation with recurrent cholangitis and diverticulum-like outpouchings of the hepatic ducts; a high clinical suspicion is required to confirm the diagnosis instead of ascribing cirrhosis to a secondary cause as a result of the biliary stasis propitiated by the biliary cysts. We describe the case of a 63-year old woman with a one-year history of episodes of cholangitis and a persistent elevation of alkaline phosphatase. The endoscopic retrograde cholangiopancreatography and a magnetic resonance cholangiography showed strictures of the intrahepatic biliary tract compatible with PSC and a diverticulum-like outpouching of the right hepatic duct. A liver biopsy revealed cirrhosis. Initial management consisted of antibiotics, a sphincterotomy and the placement of a biliary plastic stent, however, the patient continued to have recurrent cholangitis and finally, the cyst was resected.

**KEY WORDS:** Primary sclerosing cholangitis. Recurrent cholangitis. Diverticulum-like outpouching. Biliary cyst.

## Introducción

La CEP es un síndrome colestásico crónico, de origen inmune, más frecuente en el hombre, caracterizado por

una inflamación persistente de las vías biliares intra y extrahepáticas, que degenera en fibrosis, estenosis y finalmente cirrosis hepática. Su diagnóstico se basa en un patrón persistentemente obstructivo de las pruebas de función hepática, que no se explica por

### Correspondencia:

\*Carlos Moctezuma-Velázquez

Departamento de Medicina Interna, INCMNSZ

Vasco de Quiroga, 15

Col. Sección XVI, Del. Tlalpan, C.P. 14000, México, D.F.

E-mail: scorpiomv\_16@hotmail.com

Fecha de recepción: 11-07-2012

Fecha de aceptación: 23-07-2012



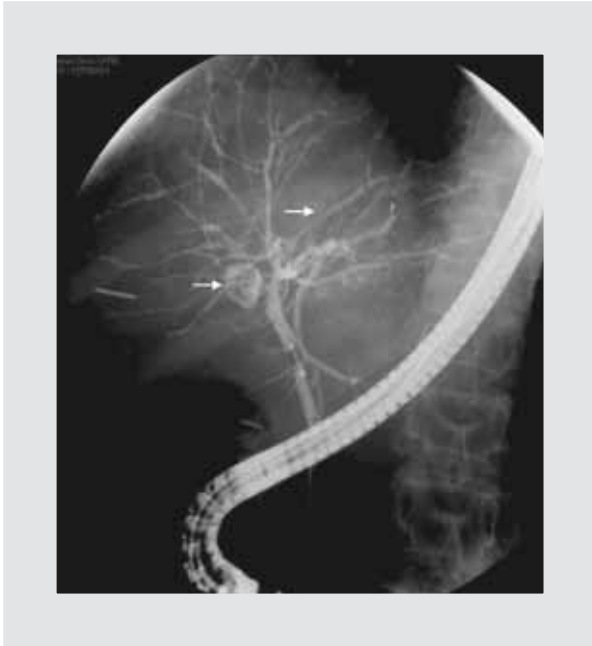**Figura 1.** Colangiorrsonancia magnética nuclear. Colangiorrsonancia magnética nuclear que muestra una dilatación quística del conducto hepático derecho (flecha). El resto de la vía biliar, de aspecto hiperintenso, muestra zonas de adelgazamiento intercaladas con áreas de mayor diámetro.

una causa secundaria, en conjunto con una colangiografía compatible<sup>1</sup>. Inicialmente solo la fosfatasa alcalina está elevada; en estadios avanzados, se agrega hiperbilirrubinemia<sup>2</sup>. A pesar de que el hallazgo imagenológico más usual es el de un patrón arrosariado de la vía biliar, hasta el 25% de los casos puede tener dilataciones quísticas de la vía biliar<sup>3,4</sup>. El estándar de oro para el diagnóstico imagenológico de la CEP es la colangiopancreatografía retrógrada endoscópica (CPRE), sin embargo, la visualización de la vía biliar intrahepática periférica puede ser mejor con la colangiorrsonancia magnética nuclear (CRM)<sup>5,6</sup>. La CEP conlleva un riesgo incrementado de colangiocarcinoma y de carcinoma hepatocelular; además, se asocia a enfermedad inflamatoria intestinal (EII), principalmente de tipo colitis ulcerosa crónica inespecífica hasta en el 70% de los casos. No existe al momento un tratamiento médico que haya demostrado ser efectivo y modificar la historia natural de la enfermedad; la única opción curativa es el trasplante hepático<sup>7</sup>.

Los quistes dependientes de la vía biliar se clasifican de acuerdo con su topografía; la clasificación más utilizada es la de Todani, sin embargo, no contempla los quistes aislados de los conductos hepáticos, los cuales son poco frecuentes<sup>8</sup>.

## Reporte del caso

Una mujer de 63 años solicitó atención médica por una historia de 2 meses de evolución caracterizada por episodios recurrentes de dolor tipo cólico en epigastrio e hipocondrio derecho, sin relación con los alimentos. Se realizó un ultrasonido de hígado y vías biliares que evidenció colelitiasis y una estructura hipoecogénica que fue reportada como una vesícula biliar accesoria, se realizó una colecistectomía laparoscópica y se descartó la presencia de una vesícula accesoria. Tres meses después, la paciente manifestó nuevamente episodios de dolor abdominal similares a los previos, pero ahora asociados a fiebre, a razón de un cuadro por mes; luego de 5 meses fue referida a nuestro hospital. Durante el primer año de su seguimiento, las pruebas de función hepática mostraron una elevación persistente de la fosfatasa alcalina en rangos de 400-1,000 U/l, además de una elevación leve de las transaminasas, menos de dos veces el límite superior de lo normal, con bilirrubinas totales normales y unas globulinas totales elevadas de 5.0 g/l. Debido a esto, se solicitaron distintos estudios serológicos; los resultados mostraron anticuerpos antinucleares positivos (ANA) con patrón espiculado en títulos de 1:160, y anticuerpos anticitoplasma de neutrófilo positivos (ANCA) en títulos de 1:160, además de hipergammaglobulinemia (2.3 g/dl), con elevación de la inmunoglobulina G (IgG) (2,220 mg/dl); por otro lado, los anticuerpos antimúsculo liso, antitiroglobulina, antiperoxidasa tiroidea y antimitocondriales fueron negativos. La paciente continuó con episodios recurrentes de colangitis; dos de ellos requirieron tratamiento intrahospitalario. Se realizó una CRM que mostró una dilatación quística del conducto hepático derecho, y estrechamientos de la vía biliar intrahepática (Fig. 1). Como estudio de extensión se realizó una CPRE, la cual, además de confirmar la presencia de un quiste biliar dependiente del conducto hepático derecho, mostró la presencia de un lito en su interior, y evidenció un aspecto arrosariado del resto de la vía biliar, compatible con el diagnóstico de colangitis esclerosante (Fig. 2). Se descartaron EEI o enfermedad ósea metabólica coexistentes mediante colonoscopia y densitometría ósea, respectivamente. Se realizó una biopsia hepática que mostró cirrosis con actividad moderada y proliferación ductal (Fig. 3). El manejo inicial consistió en tratamiento antibiótico de los cuadros de colangitis, una esfinterotomía y la colocación de una endoprótesis plástica en la vía biliar, sin embargo, la

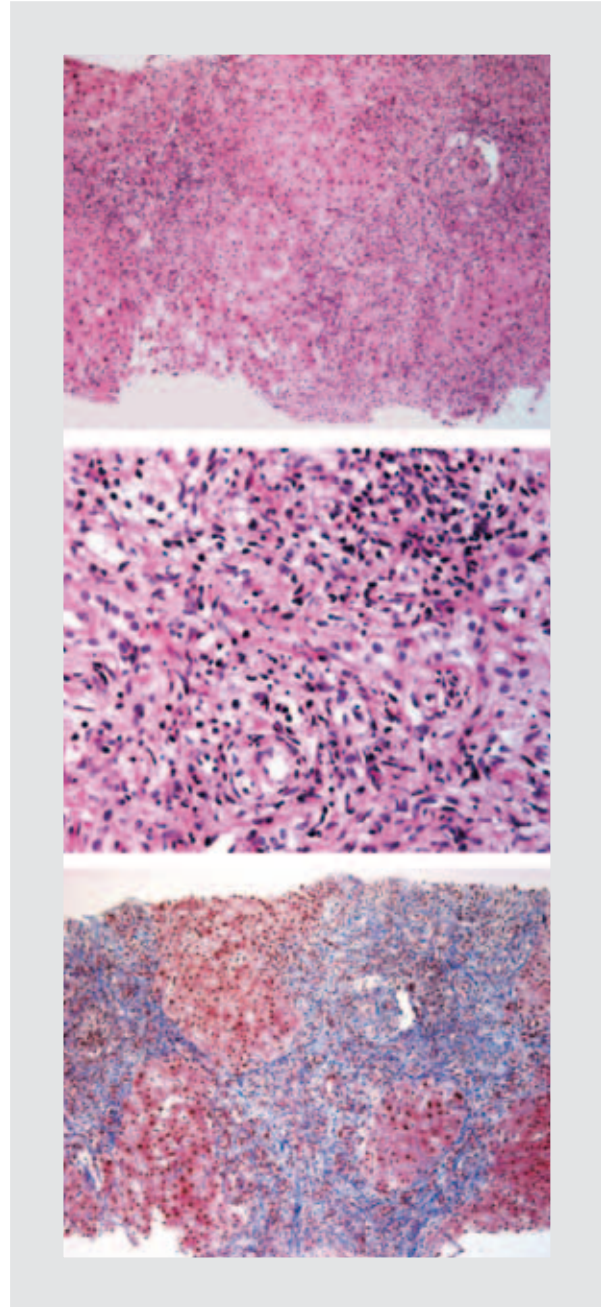


**Figura 2.** Colangiopancreatografía retrógrada endoscópica. Colangiopancreatografía retrógrada endoscópica que muestra un quiste de la vía biliar que depende del conducto hepático derecho (flecha), además de una apariencia arrosariada del resto de la vía biliar intrahepática, con presencia de zonas de estenosis y otras de dilatación (flecha).

paciente continuó con episodios recurrentes de colangitis, por lo que se realizó resección quirúrgica del quiste en conjunto con los segmentos hepáticos VI y VII; el reporte anatomopatológico corroboró la presencia de un quiste simple de la vía biliar y de cirrosis con actividad moderada. La paciente presentó una adecuada evolución, y actualmente tiene cirrosis hepática Child B (8 puntos) con un puntaje *model for end liver disease* (MELD) de 12.

## Discusión

Esta paciente se presentó con episodios recurrentes de colangitis, asociados a la presencia de un quiste de la vía biliar, sin embargo, llamaba la atención la elevación persistente de la fosfatasa alcalina, lo cual hizo sospechar en una hepatopatía primaria. A partir de esto se realizó la CPRE, que resultó compatible con CEP, diagnóstico que fue sustentado por la positividad de los ANA y ANCA, además de la hiper-gammaglobulinemia y la elevación de la IgG. Se descartó cirrosis biliar primaria mediante anticuerpos antimitocondriales y biopsia hepática. No se puede hablar de colangitis esclerosante o cirrosis



**Figura 3.** Biopsia hepática de cirrosis con actividad moderada. Biopsia hepática que muestra dos espacios porta con distorsión de la arquitectura del parénquima comprendido entre ellos, con tendencia a formar nódulos de regeneración; existe un infiltrado inflamatorio de predominio mononuclear, y en la tinción tricrómica de Masson se aprecia en azul la fibrosis extensa.

biliar secundarias dado que la cirrosis afectaba no solo al parénquima hepático del lado del quiste biliar, sino a todo el hígado. De esta forma, vemos que la CEP tiene formas atípicas de presentación, y se necesita de una fuerte sospecha clínica para llegar al

diagnóstico; en este caso en particular, se pudo haber culpado al quiste biliar de la mayor parte de los signos y síntomas de la paciente, pasando por alto el diagnóstico de CEP.

En los casos de CEP con esta forma poco usual de presentación, los antibióticos y el tratamiento endoscópico, que consiste en esfinterotomía, extracción de litos y colocación de una endoprótesis<sup>9</sup>, parecen ser insuficientes, y se debe contemplar el tratamiento quirúrgico.

Finalmente, en relación con el quiste, además de ser uno de los hallazgos colangiográficos menos frecuentes en el contexto de CEP, su topografía también resultó ser muy atípica, ya que los quistes del conducto hepático derecho no están contemplados en la clasificación de Todani<sup>10</sup>. Como otros autores ya han sugerido, creemos que se debe modificar esta clasificación para incluir este tipo de quistes<sup>8</sup>.

## Bibliografía

1. Chapman R, Fevery J, Kalloo A, et al. American Association for the Study of Liver Diseases. Diagnosis and management of primary sclerosing cholangitis. *Hepatology*. 2010;51(2):660-78.
2. Gotthardt D, Stiehl A. Endoscopic retrograde cholangiopancreatography in diagnosis and treatment of primary sclerosing cholangitis. *Clin Liver Dis*. 2010;14:349-58.
3. Gordon FD. Primary sclerosing cholangitis. *Surg Clin N Am*. 2008;88:1385-407.
4. Miyazaki M, Takada T, Miyakawa S, et al. Risk factors for biliary tract and ampullary carcinomas and prophylactic surgery for these factors. *J Hepatobiliary Pancreat Surg*. 2008;15:15-24.
5. Wald C, Sholz FJ, Pinkus E, Wise R, Flacke S. An update on biliary imaging. *Surg Clin N Am*. 2008;88:1195-220.
6. Vitellas KM, El-Dieb A, Vaswani KK, et al. MR cholangiopancreatography in patients with primary sclerosing cholangitis: interobserver variability and comparison with endoscopic retrograde cholangiopancreatography. *AJR*. 2002;179:399-407.
7. Silveira MG, Lindor KD. Primary sclerosing cholangitis. *Can J Gastroenterol*. 2008;22(8):689-98.
8. Fernandes ES, Bernardo RL, Fernandes MM, et al. Extrahepatic right hepatic duct diverticulum: a rare entity. *Hepatobiliary Pancreat Dis Int*. 2010;9:213-5.
9. Joyce AM, Heiss FW. Endoscopic evaluation and therapies of biliary disorders. *Surg Clin N Am*. 2008;88:1221-40.
10. Goldwire FW, Norris WE, Koff JM, Goodman ZD. An unusual presentation of primary sclerosing cholangitis. *World J Gastroenterol*. 2008;14(43):6748-9.