

# Fístula trigeminocavernosa. Reporte de un caso y revisión de la literatura

Jorge Santos Franco\*, Carlos Sánchez Olivera, Rafael Saavedra Andrade y Miguel Antonio Sandoval Balanzario

Servicio de Neurocirugía, Hospital de Especialidades, Centro Médico Nacional «La Raza»

## Resumen

La arteria trigeminal primitiva persistente (ATPP) es una variante anatómica rara resultante de la falta de obliteración de la AT embrionaria. La comunicación patológica entre la ATPP y el seno cavernoso (SC) se denomina fístula trigeminocavernosa. Presentamos el caso de una paciente con una fístula trigeminocavernosa secundaria a traumatismo craneoencefálico que fue tratada mediante embolización con coils.

**PALABRAS CLAVE:** ATPP. Fístula trigeminocavernosa. Fístula carotidocavernosa. Embolización. Terapia endovascular.

## Abstract

Persistent primitive trigeminal artery is a rare anatomical variant resulting from the absence of obliteration of the embryonic trigeminal artery. The shunt between the persistent primitive trigeminal artery and the cavernous sinus is called trigeminal-cavernous fistula. We report the case of a woman with a trigeminal-cavernous fistula secondary to head trauma who was treated by transarterial embolization. (Gac Med Mex. 2013;149:548-51)

**Corresponding autor:** Jorge Santos Franco, jorge\_santos@unam.mx

**KEY WORDS:** Persistent trigeminal artery. Trigeminal-cavernous fistula. Carotid-cavernous fistula. Embolization. Endovascular therapy.

## Introducción

La AT es una comunicación fetal directa entre la arteria carótida interna (ACI) y los precursores de la arteria basilar que se oblitera cuando el feto alcanza 14 mm de tamaño<sup>1</sup>; sin embargo, en muy pocos casos puede persistir hasta la edad adulta, cuando suele ser descubierta de manera incidental mediante angiografía cerebral por sustracción digital (ASD) o en autopsias<sup>2-4</sup>, denominándose ATPP. El cortocircuito entre la ATPP y el SC, denominado fístula trigeminocavernosa (FTC)<sup>5</sup>, puede desarrollarse de forma espontánea o secundaria a un evento traumático. El cuadro clínico es similar a los de la fístula carotidocavernosa (FCC) directa<sup>6,7</sup>. Reportamos el caso de una paciente con FTC de origen

traumático tratada exitosamente por medio de terapia endovascular neurológica.

## Reporte de caso

Femenino de 32 años con el antecedente de traumatismo craneoencefálico leve luego de sufrir accidente automovilístico. Tres meses después desarrolló sensación de cuerpo extraño, epifora, diplopía y disminución de la agudeza visual del ojo derecho. A la exploración física se encontró proptosis y congestión episcleral, además de un soplo en la región orbitaria y la temporal derechas. Además se observó paresia del sexto nervio craneal derecho y la presión intraocular (PIO) fue de 20 mmHg. Por el cuadro clínico se sospechó de una FCC postraumática. La ASD mostró un cortocircuito arteriovenoso hacia el SC; sin embargo, su aporte arterial lo daba una ATPP (Fig. 1). Bajo anestesia general y mediante vía arterial, se cateterizó

### Correspondencia:

\*Jorge Santos Franco

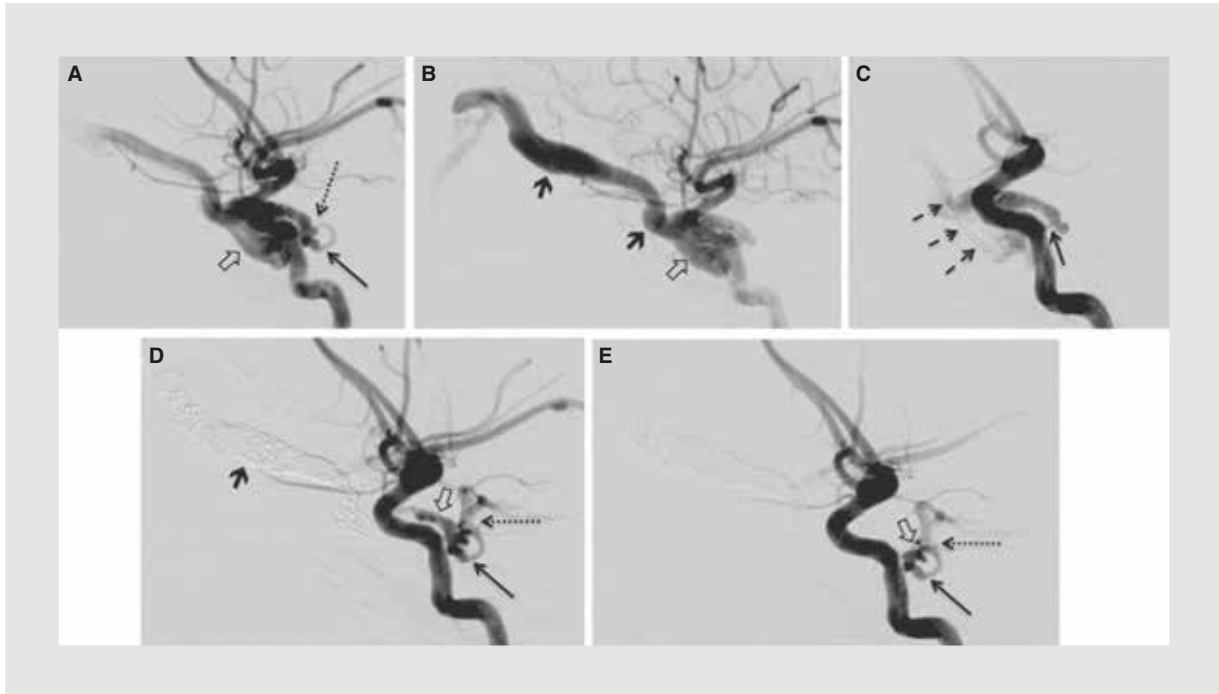
Seris s/n y Zaachila

Col. La Raza, Del. Azcapotzalco, C.P. 2990, México, D.F.

E-mail: jorge\_santos@unam.mx

Fecha de recepción: 23-07-2013

Fecha de aceptación: 07-09-2013



**Figura 1. A y B:** cateterización selectiva de ACI donde se aprecia paso al SC (flechas huecas) y a la vena oftálmica superior (flechas gruesas) del material de contraste. La flecha delgada muestra la ATPP y la punteada, el sitio preciso del cortocircuito arteriovenoso. **C y D:** manejo endovascular. La flecha delgada en C muestra la ATPP justo antes del cortocircuito arteriovenoso, que se cateterizó mediante el uso de microcatéter y microguía que se fijaron a nivel de la vena oftálmica superior (flechas entrecortadas). Se completó la embolización con coils desprendibles desde la vena oftálmica (flecha gruesa) hasta el SC, del que quedó un pequeño residual (flecha hueca). Persistió permeable la ATPP (flecha), y la mejoría del flujo evidenció la anastomosis con la arteria basilar (flecha punteada). **E:** el control angiográfico a los seis meses de tratamiento demostró disminución del residual (flecha hueca). Se observan de manera adecuada la ATPP (flecha) y su anastomosis con la arteria basilar (flecha punteada).

el SC a través de la ATPP con un microcatéter Headway 17 (Microvention, Tustin, CA) montado sobre una microguía Traxcess 0.14" (Microvention, Tustin, CA). Desde el SC se avanzó hacia la vena oftálmica superior, donde se fijó el extremo distal del microcatéter. A través del microcatéter se realizó la embolización exitosa con *coils* desprendibles de platino en sentido distal a proximal en relación con el SC. Quedó un residual proximal pequeño muy cercano al sitio del cortocircuito. En la figura 1 se exponen datos específicos de la embolización. El soplo desapareció inmediatamente y la proptosis y la paresia del sexto nervio mejoraron en 24 h. Fue dada de alta a las 48 h del procedimiento. A los seis meses de manejo endovascular la paciente se encuentra asintomática y la PIO es de 15 mmHg. La ASD de control muestra ausencia de la fístula y trombosis del segmento proximal del residual.

## Discusión

Durante la etapa fetal se encuentran varios circuitos embrionarios entre la ACI y lo que posteriormente será

el sistema vertebrobasilar<sup>1,8-11</sup>; se trata de la AT que se origina del segmento cavernoso, la arteria ótica que conecta la porción petrosa con las arterias longitudinales dorsales, la arteria hipoglosa persistente que une la porción cervical con las arterias precursoras del sistema posterior y la arteria intersegmentaria proatlantal que une la porción cervical a las arterias embriónicas dorsales.

Durante el desarrollo del encéfalo el origen de los canales anastomóticos primitivos presentan cambios que propician su obliteración: aumento gradual en el ángulo de salida, desarrollo de las arterias comunicantes posteriores y de las arterias vertebrales para suplir a la arteria basilar, y eventualmente se interpone el cartílago esfenoidal basal<sup>12</sup>. Por tanto, su persistencia en la adultez es rara<sup>1</sup>. La ATPP es la anastomosis carotidobasilar embrionaria que más persiste después del nacimiento<sup>2,9</sup>.

Fue descrita por primera vez en 1844 en un caso de autopsia de Quain, y Sutton fue el primero en describirla mediante angiografía cerebral<sup>13,14</sup>. Se ve en el 0.1-0.6% de todas las ASD de adultos<sup>9,11</sup>.

Luego de su origen en el segmento cavernoso de la ACI, la ATPP puede llevar dos cursos antes de anastomosarse con la arteria basilar: lateral al dorso selar, perforando la duramadre lateral al *cavum* de Meckel, o medial por encima o a través del dorso selar.

Desde un punto de vista angiográfico y dependiendo del aporte sanguíneo a la arteria basilar, Saltzman reportó dos tipos de ATPP: tipo 1, cuando se asocia a la hipoplasia proximal de la arteria basilar, siendo la ATPP la principal aferencia de la arteria basilar, y tipo 2, cuando las arterias vertebrales son el principal aporte de la arteria basilar<sup>15,16</sup>. La incidencia relativa de las dos variantes es la misma<sup>16</sup>. Existen variantes de ambos tipos; algunos autores denominan como tipo 3 la presencia de una arteria cerebelosa originada directamente de la ACI sin ninguna conexión con la arteria basilar<sup>8,10,11,16</sup>.

A pesar de ser inconstante, se han logrado describir ramas de la ATPP a partir de especímenes anatómicos embrionarios y adultos. Se pueden clasificar en tres grupos: ramas pontinas y para el nervio trigémino, tronco meningohipofisiario y/o sus ramas, y arterias cerebelosas<sup>2,17-20</sup>.

La ATPP puede presentar defectos estructurales que predisponen a la formación de aneurismas y/o ruptura. Si el área débil se rompe cerca de su origen en la ACI, puede resultar en FTC, pero si la ruptura se produce en el segmento extracavernoso, puede resultar en hemorragia subaracnoidea<sup>12,21,22</sup>. Es un sitio de origen muy raro de aneurismas<sup>20,23-26</sup>. Enomoto, et al. reportaron el primer caso de una ATPP asociada a FTC debido a la ruptura de un aneurisma localizado en la unión de la ACI y de una ATPP<sup>23</sup>. Morrison, et al. realizaron el primer caso de tratamiento quirúrgico directo de un aneurisma de la ATPP<sup>27</sup>. Las FTC también pueden ser secundarias a un evento traumático. En la actualidad se consideran las técnicas endovasculares como la mejor opción terapéutica<sup>5</sup>. Guglielmi, et al. sugieren que las FTC no tienen una relación definitiva con el trauma y que pueden ser el resultado de la ruptura de un aneurisma<sup>28</sup>. Sin embargo, es difícil discriminar angiográficamente un aneurisma preexistente en el SC dilatado después del desarrollo de una FTC<sup>6</sup>.

Hasta el momento se han reportado 29 casos de FTC<sup>5-7,9,16,23,28-41</sup>, algunos de origen traumático; en otros se sospechó causa aneurismática. El cuadro clínico no suele diferir del causado por una FCC<sup>6</sup>. Para su diagnóstico definitivo es necesario realizar una ASD de cuatro vasos antes, ya que puede confundirse fácilmente con una FCC y esto puede afectar al éxito de un futuro tratamiento endovascular<sup>7,30</sup>. Al igual que en

una FCC, se debe tener como premisa fundamental el ocluir el cortocircuito conservando las estructuras arteriales<sup>7</sup>. Se recomienda la preservación de la ATPP por la posibilidad de lesiones isquémicas resultantes de la oclusión de sus ramas pontinas y cerebelosas<sup>18-20</sup>. Se deben considerar las rutas posibles de acceso endovascular: arterial, venoso o combinadas<sup>42,43</sup>. Se deben escoger dependiendo del acceso de los vasos venosos retrógrados, las características del aporte arterial y la disponibilidad de los dispositivos endovasculares. Las vías incluyen: venas oftálmicas, seno petroso superior, circulación carotídea contralateral por canales anastomóticos transcarotídeos, anastomosis carotido-basilar persistente y colateralidad desde la circulación posterior a través del círculo de Willis.

Se han reportado buenos resultados de la terapia endovascular neurológica. Kerber, et al. reportaron el primer caso utilizando un balón por vía transfemoral<sup>32</sup>. Bernstein, et al. reportaron la embolización con *coils* por vía transvenosa y transarterial combinadas<sup>7</sup>. Oka, et al. utilizaron la vía transvenosa, presentando oclusión incompleta, pero con desaparición de la fístula dos semanas después del tratamiento, presumiblemente por efecto de una trombosis progresiva<sup>33</sup>. En nuestro caso observamos un pequeño residual proximal al final del tratamiento; sin embargo, continuó trombosando, dejando una pequeña bolsa intracavernosa, situación bien descrita y que no tiene ninguna implicación clínica<sup>42</sup>. Tokunaga, et al. describieron el primer caso de FTC asociada a hematoma intracranial, tratada exitosamente por embolización transarterial con *coils*<sup>6</sup>. Chan, et al. reportaron el primer caso de obliteración inmediata de una FTC logrado a través de la ruta transvenosa y embolización con *coils*<sup>34</sup>, mientras que Geibprasert, et al. reportaron la combinación exitosa de la vía arterial y venosa<sup>38</sup>.

El caso que nosotros presentamos tiene relevancia por ser una variante anatómica infrecuente que debutó con una FTC y que fue tratado exitosamente mediante un abordaje endovascular, constituyéndose en el primer caso descrito en México.

## Bibliografía

1. Padgett DH. The development of the cranial arteries in the human embryo. *Contr Embryol Carnegie Instn.* 1948;32:205-11.
2. Azab W, Delashaw J, Mohammed M. Persistent Primitive Trigeminal Artery: A Review. *Turkish Neurosurgery.* 2012;22:399-406.
3. Wise BL, Palubinskas AJ. Persistent Trigeminal Artery (Carotid-Basilar Anastomosis). *J Neurosurg.* 1964;21:199-206.
4. Komatsu F, Komatsu M, Di A, Tschabitscher M. Endoscopic Anatomy of Persistent Trigeminal Artery: A Cadaveric Study. *Minim Invas Neurosurg.* 2011;54:223-7.
5. Matosevic B, Kiechl S, Werner P, Hefel C, Willeit J, Chemelli A. A Case of a Traumatic Trigeminal-Cavernous Fistula Occluded by Coil. *J Neuroimaging.* 2011;21:280-2.

6. Tokunaga K, Sugiu K, Kameda M, et al. Persistent primitive trigeminal artery-cavernous sinus fistula with intracerebral hemorrhage: endovascular treatment using detachable coils in a transarterial double-catheter technique. Case report and review of the literature. *J Neurosurg.* 2004;101:697-9.
7. Bernstein K, Teitelbaum GP, Herman B, Giannotta SL. Coil embolization of a Trigeminal-Cavernous Fistula. *AJNR Am J Neuroradiol.* 1998;19:1953-4.
8. Uchino A, Sawada A, Takase Y, Kudo S. MR angiography of anomalous branches of the internal carotid artery. *AJR Am J Roentgenol.* 2003;181:1409-14.
9. Qian CX, Ares C, Codere F, Tampieri D. Rupture of an Aneurysm of the Persistent Trigeminal Artery Presenting as a Carotid-Cavernous Sinus Fistula. *Orbit.* 2009;28:275-80.
10. Uchino A. Bilateral Persistent Trigeminal Artery Variants Diagnosed by MR Angiography. *Cerebellum.* 2011;10:745-7.
11. O'uchi E, O'uchi T. Persistent primitive trigeminal arteries (PTA) and its variant (PTAV): analysis of 103 cases detected in 16,415 cases of MRA over 3 years. *Neuroradiology.* 2010;52:1111-9.
12. Harrison CR, Luttrell C. Persistent Carotid-Basilar Anastomosis. Three Arteriographically Demonstrated Cases With One Anatomical Specimen. *J Neurosurg.* 1953;10:205-15.
13. Quain R. Anatomy of the arteries of the human body. Londres: Taylor and Walton; 1844. p. 507.
14. Sutton D. Anomalous carotid-basilar anastomosis. *Brit F Radiol.* 1950;23:617-9.
15. Saltzman GF. Patent primitive trigeminal arteries studied by cerebral angiography. *Acta Radiol.* 1959;51:329-36.
16. McKenzie JD, Dean BL, Flom RA. Trigeminal-Cavernous Fistula: Saltzman Anatomy Revisited. *AJNR Am J Neuroradiol.* 1996;17:280-2.
17. Parkinson D, Shields CB. Persistent trigeminal artery: its relationship to the normal branches of the cavernous carotid. *J Neurosurg.* 1974;39:244-8.
18. Ohshiro, Inoue T, Hamada Y, Matsuno H. Branches of the persistent primitive trigeminal artery - An autopsy case. *Neurosurgery.* 1993;32:144-8.
19. Salas E, Ziyal IM, Sekhar LN, Wright DC. Persistent trigeminal artery: an anatomic study. *Neurosurgery.* 1998;43:557-62.
20. Suttner N, Mura J, Tedeschi H, et al. Persistent trigeminal artery: a unique anatomic specimen-analysis and therapeutic implications. *Neurosurgery.* 2000;47:428-33.
21. Bingham WG, Hayes GJ. Persistent Carotid-Basilar Anastomosis. Report of Two Cases. *J Neurosurg.* 1961;18:398-400.
22. Sugar O. Pathological Anatomy and Angiography of Intracranial Vascular Anomalies. *J Neurosurg.* 1951;8:3-22.
23. Enomoto T, Sato A, Maki Y. Carotid-cavernous sinus fistula caused by rupture of a primitive trigeminal artery aneurysm. *J Neurosurg.* 1977;46:373-6.
24. Takase T, Tanabe H, Kondo A, Nonoguchi N, Tane K. Surgically Treated Aneurysm of the Trunk of the Persistent Primitive Trigeminal Artery. *Neurol Med Chir.* 2004;44:420-3.
25. Garza-Mercado R, Cavazos E. Persistent trigeminal artery associated with intracranial arterial aneurysm. *Neurosurgery.* 1984;14:604-7.
26. George AE, Lin JP, Morantz RA. Intracranial aneurysm on a persistent primitive trigeminal artery. *J Neurosurg.* 1971;35:601-4.
27. Morrison G, Hegarty WM, Brausch CC, Castele TJ, White RJ. Direct surgical obliteration of a persistent trigeminal artery aneurysm. *J Neurosurg.* 1974;39:249-51.
28. Guglielmi G, Viñuela F, Dion J, Duckwiler G, Cantore G, Delfini R. Persistent Primitive Trigeminal Artery-Cavernous Sinus Fistulas: Report of Two Cases. *Neurosurgery.* 1990;27:805-9.
29. Yang X, Mu S, Srivastava T, Wu Z. Treatment of traumatic trigeminal-cavernous fistula by coil embolization and compression of carotid artery. *Neurology India.* 2007;55:396-8.
30. Berger MS, Hosobuchi Y. Cavernous sinus fistula caused by intracavernous rupture of a persistent primitive trigeminal artery. *J Neurosurg.* 1984;61:391-5.
31. Cook BE, Leavitt JA, Dolan JW, Nichols DA. Carotid Cavernous Fistula Associated With Persistent Primitive Trigeminal Artery. *J Neuroophthalmol.* 2000;20:264-5.
32. Kerber CW, Manke W. Trigeminal artery to cavernous sinus fistula treated by balloon occlusion. *J Neurosurg.* 1983;58:611-3.
33. Oka Y, Sadamoto K, Tagawa M, Kumon Y, Sakaki S, Fujita M. Transvenous Embolization of Carotid-Cavernous Sinus Fistula Associated with a Primitive Trigeminal Artery. *Neurol Med Chir.* 2000;40:61-4.
34. Chan YL, Shing KK, Wong KC, Poon WS. Transvenous embolisation of a carotid-trigeminal cavernous fistula. *Hong Kong Med J.* 2006;12:310-2.
35. Hasuo K, Hara T, Miyagishima T, Terano N. Traumatic Persistent Trigeminal Artery-Cavernous Sinus Fistula Treated By Transcatheter Arterial intracerebral hemorrhage: endovascular treatment using detachable coils in a transarterial double-catheter technique. *J Neurosurg.* 2004;101:697-9.
36. Masaryk TJ, Perl J 2nd, Wallace RC, Magdinec M, Chyatte D. Detachable balloon embolization: concomitant use of a second safety balloon. *AJNR Am J Neuroradiol.* 1999;20:1103-6.
37. Cheng WC, Wang AD. Carotid-cavernous sinus fistula associated with a primitive trigeminal artery. *Neurosurgery.* 1990;27:802-5.
38. Geibprasert S, Jiarakongmun P, Krings T, Pongpech S. Trigeminal fistula treated by combined transvenous and transarterial embolisation. *Acta Neurochir (Wien).* 2008;150:583-8.
39. Hurst RW, Howard RS, Zager E. Carotid cavernous fistula associated with persistent trigeminal artery: endovascular treatment using coil embolization. *Skull Base Surg.* 1998;8:225-8.
40. Hu WP, Huang TZ, Gao HZ, Yu MQ, Xu CY. Post-traumatic persistent trigeminal artery-cavernous fistula: a case report and review of literature. *Chin J Traumatol.* 2009;12:252-6.
41. Debrun GM, Davis KR, Nauta HJ, Heros RE, Ahn HS. Treatment of carotid cavernous fistulae or cavernous aneurysms associated with a persistent trigeminal artery: Report of three cases. *AJNR Am J Neuroradiol.* 1988;9:749-55.
42. Santos-Franco JA, Lee A, Zenteno M, Gil-Ortiz C, Vega-Montesinos S. Carotid-cavernous fistula treatment with ethylene vinyl alcohol (onyx) exclusively through anterior venous approach. *Vasc Endovascular Surg.* 2012;46:332-7.
43. Zenteno M, Santos-Franco J, Rodríguez-Parra V, et al. Management of direct carotid-cavernous sinus fistulas with the use of ethylene-vinyl alcohol (Onyx) only: preliminary results. *J Neurosurg.* 2010;112:595-602.