

Tricoepitelioma: estudio retrospectivo (1993-2012, Hospital General «Dr. Manuel Gea González»)

Karen Sánchez Armendáriz¹, Sonia Toussaint Caire², Daniela Gutiérrez Mendoza³ y Verónica Fonte Ávalos^{3*}

¹Dermatología, Hospital General «Dr. Manuel Gea González», México, D.F.; ²Dermatopatología, Hospital General «Dr. Manuel Gea González», México, D.F.; ³Cirugía Dermatológica, Hospital General «Dr. Manuel Gea González», México, D.F.

Resumen

Introducción: El tricoepitelioma (TE) es una neoplasia cutánea benigna de diferenciación folicular que afecta a adultos jóvenes, con mayor frecuencia a mujeres. Existen tres formas clínicas: solitario, múltiple y desmoplásico. Su diagnóstico clínico representa un reto para el dermatólogo. Los diagnósticos diferenciales son múltiples, pero el más importante es el carcinoma basocelular (CBC), pues ambos comparten características clínicas e histológicas. El pronóstico es favorable y, por tanto, su tratamiento tiene generalmente fines estéticos y/o diagnósticos, aunque asociado a recurrencia. **Material y métodos:** Estudio retrospectivo, revisión de los casos con diagnóstico histopatológico de TE, de enero de 1993 a diciembre de 2012, en el Departamento de Dermatología del Hospital General «Dr. Manuel Gea González». **Resultados:** Se registraron 47 casos, de los cuales el 70.2% ocurrieron en el sexo femenino, con un promedio de edad de 43.6 años. La forma clínica más frecuente fue el TE solitario (66%), y solo tres de los 14 casos de TE múltiples tuvieron antecedentes familiares.

PALABRAS CLAVE: TE. CBC. Tumor de anexos.

Abstract

Background. Trichoepithelioma is a benign follicular tumor, affects young female adults, and has three clinical forms: solitary, multiple, or desmoplastic. Diagnosis represents a clinical challenge for the dermatologist. There are many differential diagnoses, and the most important is basal cell carcinoma because they share histological features. It has good prognosis and therefore treatment is usually for aesthetic purposes, even though it is associated with recurrence. **Methods.** This is a retrospective study carried out from January 1993 to December 2012 of all the patients who were diagnosed by histopathology to have trichoepithelioma in the dermatology department of the Dr. Manuel Gea González General Hospital. **Results.** There were 47 cases, of which 70.2% were female, with an average age of 43.6 years. Solitary trichoepithelioma was the most frequent clinical form (66%) and only three of 14 cases of multiple trichoepithelioma had a positive family history. (Gac Med Mex. 2014;150:96-100)

Corresponding autor: Verónica Fonte Ávalos, verofonte@yahoo.es

KEY WORDS: Trichoepithelioma. Basal cell carcinoma: Adnexal tumor.

Correspondencia:

*Verónica Fonte Ávalos
Hospital General «Dr. Manuel Gea González», SSA
Calzada de Tlalpan, 4800
Col. Tlalpan, C.P. 14000, México, D.F.
E-mail: verofonte@yahoo.es

Fecha de recepción en versión modificada: 22-07-2013

Fecha de aceptación: 19-09-2013

Introducción

El TE, también conocido como epiteliooma adenoide quístico¹ o tumor de Brooke, es una neoformación cutánea benigna con diferenciación hacia células germinativas foliculares. Tiene tres formas clínicas: solitario, múltiple y desmoplásico.

La mayoría se presenta en la cara, principalmente en la nariz, aunque en ocasiones se ve en la parte superior del tronco². Se caracteriza por una o múltiples neoformaciones milimétricas (2-8 mm), redondeadas y firmes, de aspecto perlado o rosa pálido, y con telangiectasias en la superficie. Las formas múltiples evolucionan mediante brotes en la infancia o la pubertad y las formas únicas, de mayor tamaño (5-8 mm), se ven la edad adulta³. Todos persisten de por vida².

El TE múltiple en la gran mayoría de casos es familiar, con herencia autosómica dominante e involucro del cromosoma 9p21⁴. En el síndrome de Brooke-Spiegler, se relaciona con cilindromas y mutaciones del gen *CYLD*^{5,6}.

El TE desmoplásico, también conocido como hamartoma epitelial esclerosante⁷, es un tumor anexial muy raro, con una incidencia estimada de dos casos por cada 10,000 pacientes. Predomina en las mujeres (82%) y se localiza en la región malar (50%), como una placa anular de crecimiento lento, con un diámetro máximo de 1 cm^{8,9}.

Desde el punto de vista histopatológico, el TE es un tumor de localización dérmica y origen folicular, bien delimitado, compuesto por pequeños lóbulos de células

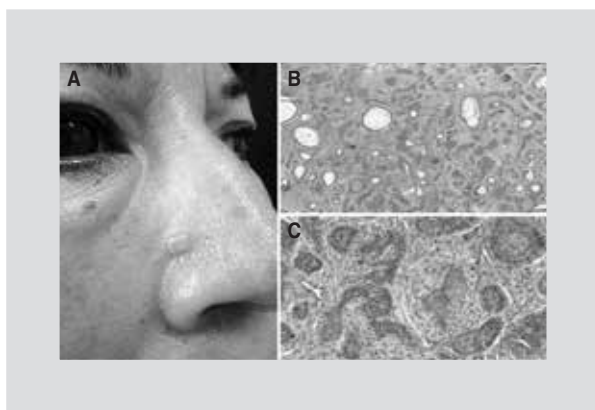


Figura 1. TE solitario. **A:** neoformación cupuliforme del color de la piel de 3 mm de diámetro y bordes definidos. **B:** neoformación epitelial compuesta por pequeños lóbulos de células basaloideas con empalizada periférica y quistes córneos en un estroma fibrocítico laxo en contacto estrecho con la tumoración (tinción de hematoxilina y eosina [H&E] 10x). **C:** cuerpos papilares mesenquimales (H&E 40x).

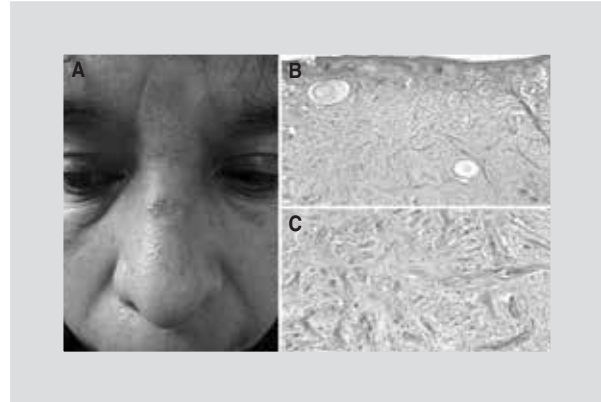


Figura 2. TE desmoplásico. **A:** neoformación anular del color de la piel con centro atrófico y telangiectasias en la superficie. **B:** neoformación epitelial compuesta por cordones de células basaloideas y quistes córneos entre haces de colágena gruesa (H&E 10x). **C:** cordones de dos hileras de células basaloideas (H&E 40x).

basaloideas con empalizada periférica, que en ocasiones son descritas con aspecto cribiforme. El estroma peritumoral es fibrocítico en grado variable y se encuentra en contacto estrecho con la neoplasia.

En el espesor del tumor, es característica la presencia de quistes córneos debidos a fenómenos de queratinización abrupta y completa de tipo triquilemal, así como cuerpos papilares mesenquimales que traducen áreas focales con marcada diferenciación bulbar e itsmoinfundibular. Ambos hallazgos histológicos se consideran claves para el diagnóstico diferencial¹⁰ (Figs. 1 A, B y C).

Por otro lado, el TE desmoplásico está compuesto por cordones delgados (dos hileras) de células basaloideas entre haces de colágena gruesa, localizados en la dermis reticular superficial o media. Es frecuente encontrar quistes córneos que pueden romperse, ocasionando una reacción granulomatosa e incluso áreas de calcificación hasta en el 33% de los casos¹¹ (Figs. 2 A, B y C).

El TE plantea algunas dificultades diagnósticas, principalmente con el CBC¹², una enfermedad cutánea maligna cuyo pronóstico y tratamiento difieren por completo del primero (Figs. 3 A, B y C).

La inmunohistoquímica es una herramienta útil para la diferenciación histológica de estas dos entidades, con marcadores de gran utilidad, como las citoqueratinas (CK) de diferenciación folicular (CK 8/18,19)¹³, la estromelicina-3 (ST-3)¹⁴, bcl-2¹⁵, CD10^{15,16}, CD34¹⁷, CK20 y el marcador de células madre foliculares (PHLDA-1)¹⁸ (Tabla 1).

Estas similitudes clínicas e histológicas han sido motivo de múltiples opiniones en relación con el origen

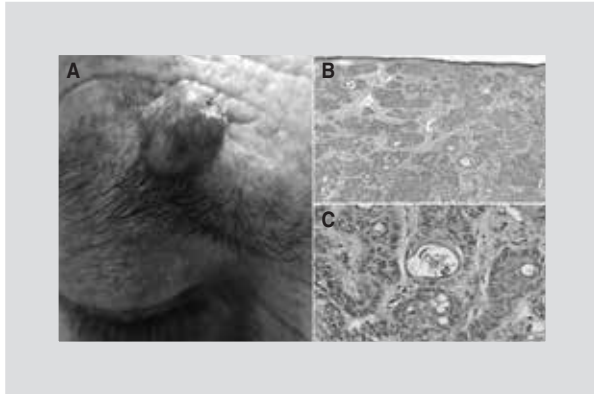


Figura 3. CBC. A: neoformación exofítica perlada de 4 mm de diámetro con exulceraciones y telangiectasias en la superficie. **B:** neoformación epitelial compuesta por nidos de células basaloides con empalizada periférica, quistes córneos y algunos cuerpos papilares mesenquimales en un estroma fibromixóide (H&E 10x). **C:** diferenciación foliculoquistica y presencia de mitosis (H&E 40x).

común en el epitelio folicular¹⁹. Incluso se ha considerado el TE con una forma «benigna» de CBC²⁰.

Otros diagnósticos diferenciales clínicos menos frecuentes son angiofibromas, nevos melanocíticos, hiperplasias sebáceas, molusco contagioso, siringomas, quistes de *millium* y verrugas vulgares.

El TE es un tumor benigno con buen pronóstico, por lo que el manejo se realiza por razones predominantemente estéticas y/o diagnósticas.

Existen diferentes opciones terapéuticas, como el rasurado, la escisión, la dermabrasión, la crioterapia, la radioterapia, el láser de CO₂ y el láser argón.

El presente estudio se realizó con el propósito de conocer la incidencia histológica del TE en los pacientes que acudieron al Servicio de Dermatología del Hospital General «Dr. Manuel Gea González», para

describir la clínica, sus posibles asociaciones y tratamientos.

Material y métodos

Estudio retrospectivo de las biopsias realizadas de enero de 1993 a diciembre de 2012 con diagnóstico histopatológico de TE, en el Departamento de Dermatología del Hospital General «Dr. Manuel Gea González».

Resultados

Se encontraron 47 casos con diagnóstico histológico de TE; 33 pacientes (70.2%) fueron mujeres.

El rango de edad fue amplio, de 7 a 82 años, con una media de 43.6 años y mayor incidencia en la sexta década de la vida (> 51 años: 40%; 31-60 años: 55.5%). El tiempo de evolución en el momento del diagnóstico varió entre un mes y 30 años, con una media de 6.6 años.

Treinta y un casos correspondieron a TE solitario (66%); 13 casos, a TE múltiples (27.6%), y 3, a TE desmoplásicos (6.4%).

Los TE múltiples se presentaron a edad más temprana (30.7 vs 49.2 años) y con predominio centrofacial, y solo tres casos tuvieron antecedente familiar de primer grado.

Los TE desmoplásicos se manifestaron como placas anulares únicas y asintomáticas, dos en mujeres y uno en hombre, de 50, 22 y 17 años, respectivamente. Ninguno refirió antecedentes familiares.

El sitio de mayor presentación fue la nariz (51%), principalmente en el dorso y el ala nasal (Fig. 4). En

Tabla 1. Inmunohistoquímica

Inmunomarcador	TE	CBC	Comentarios
CK8/18,19	+	+	Células basaloides Demuestran un origen común
CK20	+	-	Células de Merkel
bcl-2	+	+	Células basaloides CBC con diferenciación folicular
CD10	+ estroma	+ epiteliales	p = 0.03
CD34	+++	+	p = 0.014
ST-3	-	+ fibroblastos	CBC morfeiforme
PHLDA-1	+	-	TE desmoplásico vs CBC morfeiforme (excepto ulcerados)

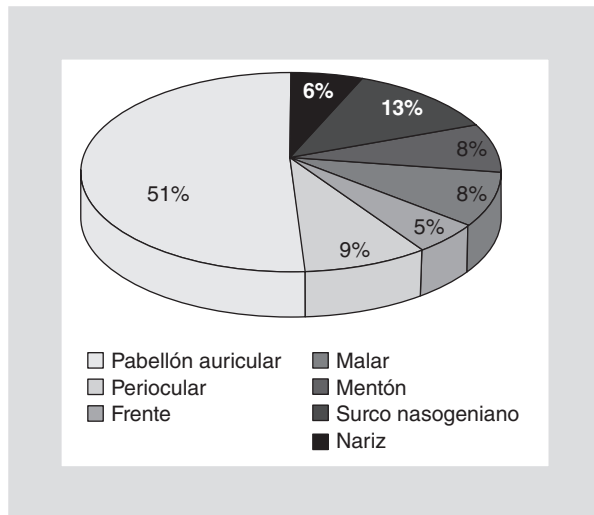


Figura 4. Topografía.

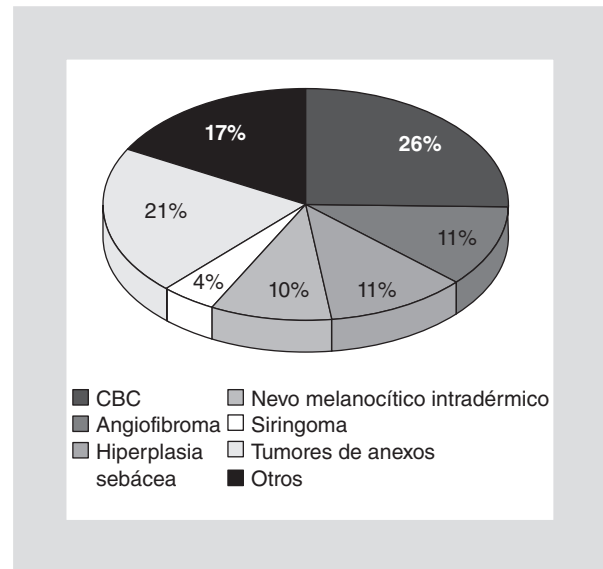


Figura 5. Diagnóstico diferencial.

cambio, los casos desmoplásicos se ubicaron en la región malar y el dorso nasal.

En relación con la morfología de las lesiones, resalta la descripción de telangiectasias en la superficie, en el 22.2% de los casos, y un aparente borde perlado, en el 21.3%.

El principal diagnóstico diferencial fue el CBC (26%), seguido de otros tumores de anexos (21%), hiperplasia sebácea y angiofibromas (11%) (Fig. 5).

Se registraron dos casos con antecedente de estudio histopatológico no concluyente realizado fuera de nuestro servicio (4.25%).

Discusión

En un estudio retrospectivo sobre tumores de anexos, el 51.5% se originó en las glándulas ecrinas y solo el 36.4%, en el folículo piloso. Dentro de este grupo, el TE (27.3%) fue el tumor de mayor incidencia, seguido del quiste pilar (6%) y el pilomatrixoma (3%). Ninguno de ellos mostró transformación maligna²¹.

En nuestro estudio se presentó un promedio de tres casos nuevos de TE por año.

Al igual que en la literatura, hubo un franco predominio del género femenino (70.2%).

El TE solitario representó la variedad clínica más frecuente (66%), seguido del TE múltiple (27.6%).

Aunque los TE múltiples se han relacionado con una presentación familiar, en nuestro estudio este antecedente solo se presentó en tres casos, y ninguno de ellos se asoció a malignidad.

Los pacientes con TE desmoplásico fueron los menos frecuentes, con una clara tendencia a presentarse

a edades más tempranas (29.6 años), en comparación con lo reportado en la literatura⁸.

Todos los TE predominaron en la región centrofacial, principalmente en la nariz, lo cual se ha asociado a un mayor número de unidades pilosebáceas y, por lo tanto, a mayor riesgo de presentar tumores de origen folicular (50%)²².

Los tricoepiteliomas no tienden a desaparecer y, dado que son asintomáticos, la evolución en el momento del diagnóstico es, en promedio, mayor a seis años.

El diagnóstico clínico representa un reto para el dermatólogo, ya que el TE comparte características morfológicas con enfermedades benignas y malignas, principalmente el CBC.

En la dermatoscopia, las telangiectasias arborizantes se consideran un hallazgo constante de TE²³; sin embargo, en nuestro estudio solo se reportaron en el 27.6% de los casos, lo cual pudo estar influenciado por el uso reciente de esta técnica (Fig. 6).

En nuestra población se encontraron CBC asociados a TE en el 6.4% de los casos. Todos fueron de tipo solitario, a pesar de que la mayoría de los reportes sugieren mayor prevalencia de las formas familiares múltiples. Así mismo, predominaron en el género femenino, con una relación 2:1, y un promedio de edad de 75 años, lo cual es importante si tenemos en cuenta que también es la edad de mayor presentación del CBC, el principal tumor a diferenciar.

El diagnóstico es complejo y hace notar la relevancia de la correlación clinicopatológica, que actualmente

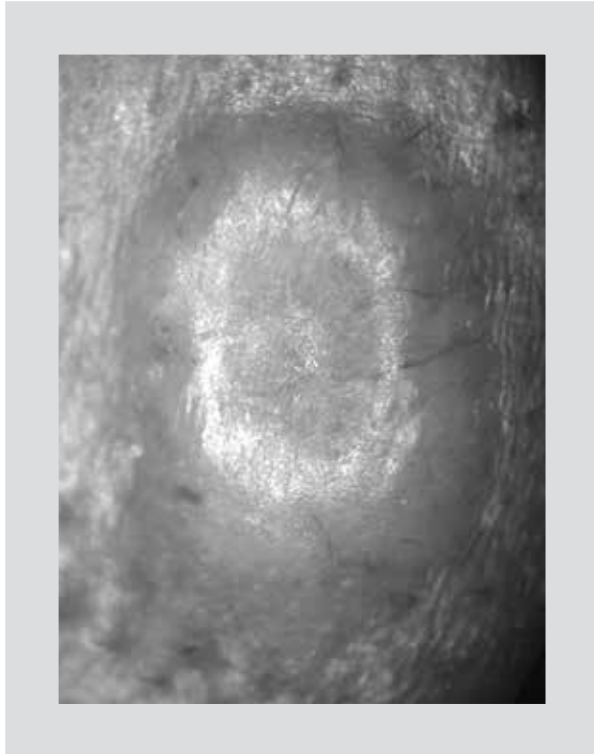

Figura 6. Dermoscopia. Telangiectasias arborizantes.

puede complementarse con técnicas de inmunohistoquímica, para el beneficio de los pacientes.

Diez pacientes (21.3%) recibieron tratamiento previamente, y el 77% de estos presentaron recidiva de las lesiones.

La cirugía es el tratamiento de elección, ya que este tumor, aunque es benigno, puede recidivar, por lo que se debe realizar una escisión completa de la lesión con márgenes libres.

Para los TE múltiples, se recomiendan otras alternativas terapéuticas, como la criocirugía, la dermabrasión, la radioterapia, el láser de CO₂ y la electrocirugía. Los resultados reportados son variables debido a la recurrencia (12-17.5 meses)²⁴⁻²⁶, por lo que en muchos casos estas modalidades son solo temporales.

La recurrencia se ha asociado a las ablaciones superficiales, mientras que complicaciones como la hipopigmentación y la atrofia se relacionan con las ablaciones más profundas²⁷.

Los TE son lesiones benignas de crecimiento lento y asintomático; sin embargo, constituyen una enfermedad de gran impacto psicosocial, por lo que hay que ser claros con el paciente sobre el curso de la enfermedad y las opciones terapéuticas, y si es

necesario, el tratamiento ha de complementarse con apoyo psicológico.

Bibliografía

- Schopper KJ. Epithelioma adenoides cysticum (Brooke). Arch Derm Syph (Berlin). 1909;98:199-214.
- Bettencourt MS, Prieto VG, Shea CR. Trichoepithelioma: a 19-year clinicopathologic re-evaluation. J Cutan Pathol. 1999;26:398-404.
- Ramírez R, Cid J, Rodríguez E. Trichoepithelioma solitario. Reporte de un caso. Dermatología Rev Mex. 1996;40(3):200-2.
- Harada H, Hashimoto K, Ko MS. The gene from multiple familial trichoepithelioma maps to chromosome 9p21. J Invest Dermatol. 1996; 107:41-3.
- Yiltok SJ, Echejoh GO, Mohammad AM, Ituen AM, Igoche MI, Dades OT. Multiple familial trichoepithelioma: a case report and review of literature. Niger J Clin Pract. 2010;13(2):230-2.
- Johnson H, Robles M, Kamino H, Walters RF, Lee A, Sanchez M. Trichoepithelioma. Dermatol Online J. 2008;14(10):5.
- Brownstein MH, Shapiro L. Desmoplastic trichoepithelioma. Cancer. 1977;40:2979-86.
- Mamelak AJ, Goldberg LH, Katz TM, Graves JJ, Arnon O, Kimyai-Asadi A. Desmoplastic trichoepithelioma. J Am Acad Dermatol. 2010; 62(1):102-6.
- Shehan JM, Huerter CJ. Desmoplastic trichoepithelioma: report of a case illustrating its natural history. Cutis. 2008;81(3):236-8.
- Arits AH, Parren LJ, van Marion AM, Sommer A, Frank J, Kelleners-Smeets NW. Basal cell carcinoma and trichoepithelioma: a possible matter of confusion. Int J Dermatol. 2008;47 Suppl 1:13-7.
- Poniecka A, Alexis J. An immunohistochemical study of basal cell carcinoma and trichoepithelioma. Am J Dermatopathol. 1999;21(4):332-6.
- Wallace ML, Smoller BR. Trichoepithelioma with an adjacent basal cell carcinoma, transformation or collision? J Am Acad Dermatol. 1997;37(2 Pt 2):343-5.
- Pincus LB, McCalmont TH, Neuhaus IM, et al. Basal cell carcinomas arising within multiple trichoepitheliomas. J Cutan Pathol. 2008;35 Suppl 1:59-64.
- Thewes M, Worret WI, Engst R, Ring J. Stromelysin-3: a potent marker for histopathologic differentiation between desmoplastic trichoepithelioma and morphealike basal cell carcinoma. Am J Dermatopathol. 1998;20(2):140-2.
- Córdoba A, Guerrero D, Larrinaga B, et al. Bcl-2 and CD10 expression in the differential diagnosis of trichoblastoma, basal cell carcinoma, and basal cell carcinoma with follicular differentiation. Int J Dermatol. 2009;48(7):713-7.
- Sengul D, Sengul I, Astarci MH, et al. CD10 for the distinct differential diagnosis of basal cell carcinoma and benign tumours of cutaneous appendages originating from hair follicle. Pol J Pathol. 2010;61(3):140-6.
- Sengul D, Sengul I, Astarci MH, et al. Differential Diagnosis of Basal Cell Carcinoma and Benign Tumors of Cutaneous Appendages Originating from Hair Follicles by Using CD34. Asian Pac J Cancer Prev. 2010; 11(6):1615-9.
- Sellheyer K, Krahl D. PHLDA1 (TDAG51) is a follicular stem cell marker and differentiates between morphoeic basal cell carcinoma and desmoplastic trichoepithelioma. Br J Dermatol. 2011;164(1):141-7.
- Sellheyer K, Krahl D. Does the peritumoral stroma of basal cell carcinoma recapitulate the follicular connective tissue sheath? J Cutan Pathol. 2011;38(7):551-9.
- Misago N, Narisawa Y. Basal cell carcinoma in association with multiple trichoepitheliomas. Dermatology. 2001;202(3):261-5.
- Nair PS. A clinicopathologic study of skin appendageal tumors. Indian J Dermatol Venereol Leprol. 2008;74(5):550.
- Bettencourt MS, Prieto VG, Shea CR. Trichoepithelioma: a 19-year clinicopathologic re-evaluation. J Cutan Pathol. 1999; 26(8):398-404.
- Ardigo M, Zieff J, Scope A, et al. Dermoscopic and reflectance confocal microscope findings of trichoepithelioma. Dermatology. 2007; 215(4):354-8.
- Aygun C, Blum JE. Trichoepithelioma 100 years later: a case report supporting the use of radiotherapy. Dermatology. 1993;187(3):209-12.
- Rosenbach A, Alster TS. Multiple trichoepitheliomas successfully treated with a high-energy, pulsed carbon dioxide laser. Dermatol Surg. 1997;23(8):708-10.
- Shaffelburg M, Miller R. Treatment of multiple trichoepithelioma with electrosurgery. Dermatol Surg. 1998;24(10):1154-6.
- Sajben FP, Ross EV. The use of the 1.0 mm handpiece in high energy, pulsed CO₂ laser destruction of facial adnexal tumors. Dermatol Surg. 1999;25(1):41-4.