

Aplicación de cantaridina-podofilotoxina-ácido salicílico en las verrugas plantares recalcitrantes. Un estudio preliminar

Daniel López-López^{1*}, Carlos Agrasar-Cruz², Adolfo Bautista-Casasnovas³
y Carlos Javier Álvarez-Castro¹

¹Departamento de Ciencias de la Salud, Facultad de Enfermería y Podología, Universidade da Coruña, España; ²Departamento de Medicina, Facultad de Ciencias de la Salud, Universidade da Coruña, España; ³Departamento de Pediatría, Facultad de Medicina y Odontología, Universidad de Santiago de Compostela, España

Resumen

Introducción: Las verrugas plantares con frecuencia son refractarias a cualquier tipo de tratamiento y pueden perdurar durante décadas en adultos. Definimos como verrugas recalcitrantes aquellas que han persistido durante más dos años o después de al menos dos modalidades de tratamiento. **Material y métodos:** Un total de 15 pacientes consecutivos con verrugas plantares recalcitrantes fueron incluidos en este estudio preliminar. El tratamiento consistió en aplicar una o dos sesiones de la formulación magistral compuesta por un 1% de cantaridina, un 5% de podofilotoxina y un 30% de ácido salicílico (CPS), con un intervalo entre aplicaciones de cuatro semanas. **Resultados:** Durante el tratamiento y su posterior seguimiento de seis meses, se observó la erradicación completa de las lesiones en los 15 pacientes; ocho (53.3%) requirieron una sola aplicación de la solución y siete (46.7%), dos aplicaciones, sin presentar efectos secundarios. La satisfacción del paciente relacionada con el tratamiento fue medida por medio de una escala visual analógica (EVA) de 10 cm de longitud, con una puntuación promedio de 9.73 ± 0.46 ; todos los pacientes declararon que procederían de nuevo con el tratamiento si fuese necesario. **Conclusiones:** El tratamiento tópico mediante la formulación magistral es seguro y eficaz, y representa una prometedora modalidad terapéutica cuando se aplica en verrugas plantares recalcitrantes.

PALABRAS CLAVE: Cantaridina. Papilomavirus. Verruga plantar recalcitrante. Tratamiento de las verrugas.

Abstract

Introduction: Plantar warts often are refractory to any treatment and can last for decades in adults. Recalcitrant warts are defined as those that have persisted for more than two years, or after at least two treatment modalities. **Methods:** A total of 15 consecutive patients with recalcitrant plantar warts were included in this preliminary study. The treatment consisted of applying one to two sessions that comprised compounding 1% cantharidin, 5% of podophyllotoxin, and 30% salicylic acid (CPS), with an interval between applications of four weeks. **Results:** With treatment and subsequent follow-up for six months, there was complete eradication of lesions in 15 patients, eight (53.3%) required a single application of the solution, and seven (46.7%) two applications, with no side effects. Patient satisfaction related to treatment was measured by

Correspondencia:

*Daniel López López
Departamento de Ciencias da Saúde
Facultad de Enfermería e Podoloxía, Universidade da Coruña
Campus Universitario de Esteiro, s/n
15403 Ferrol, La Coruña, España
E-mail: daniellopez@udc.es

Los autores declaran que no tienen ningún conflicto de interés económico. No se ha recibido financiación para la investigación y redacción de este artículo.

Fecha de recepción en versión modificada: 16-10-2013

Fecha de aceptación: 13-02-2014

a visual analog scale (VAS) of 10 cm in length, with an average score 9.73 ± 0.46 , and all said they would proceed with the treatment again if necessary. **Conclusions:** Topical treatment by compounding is safe, effective, and a promising therapeutic modality when applied in recalcitrant plantar warts. (Gac Med Mex. 2015;151:14-9)

Corresponding author: Daniel López López, daniellopez@udc.es

KEY WORDS: Cantharidin. Papillomavirus, Recalcitrant Plantar Wart. Treatment.

Introducción

Las verrugas son infecciones víricas muy comunes de la piel y están causadas por el virus del papiloma humano (VPH), responsable de estas lesiones dérmicas, el cual representa un gran grupo de virus estrechamente relacionados, con más de 100 tipos. Los VPH infectan tanto la piel como las mucosas, y muchos de ellos corresponden a distintos fenotipos clínicos¹.

A menudo, estas afecciones son una frustración tanto para los pacientes como para los médicos^{2,3}, ya que afectan a la calidad de vida del paciente, causando vergüenza, temor a la evaluación negativa por parte de los demás y frustración por la persistencia y recurrencia de las mismas^{4,5}.

En general, estas proliferaciones son refractarias a muy diferentes tratamientos y pueden persistir durante décadas en los adultos⁶, de ahí la definición de verrugas recalcitrantes cuando persisten durante más de dos años o después de al menos dos modalidades de tratamiento diferentes. Por lo tanto, el tratamiento de las verrugas plantares recalcitrantes es evaluado por separado del de las verrugas comunes^{7,8}.

Actualmente no existe una cura para la infección por el VPH⁹ y la terapia actual tiene por objeto eliminar los signos y síntomas; hay una carencia de tratamiento único o totalmente eficaz en todos los pacientes que las padecen a nivel general y en los pies de manera especial¹⁰.

La recurrencia suele estar presente en la gran mayoría de los tratamientos y el algoritmo terapéutico es muy variado; el que se utiliza de manera habitual se relaciona con la cirugía, la electrocoagulación, la crioterapia con nitrógeno líquido y la vaporización con láser¹¹, aunque en la mayoría de los casos se emplean agentes tópicos, como el ácido salicílico, el nítrico y el monocloroacético, y agentes citotóxicos, como el sulfato de bleomicina, la podofilotoxina y el 5-fluoracilo¹².

La carencia de estudios controlados que se centren específicamente en el tratamiento de las verrugas (aún hay menos sobre el tratamiento de las verrugas plantares^{13,14}) pone en relieve la necesidad

de realizar investigaciones en este campo, aunque recientemente se ha informado de que el tratamiento tópico mediante la formulación magistral compuesta por un 1% de cantaridina, un 5% de podofilotoxina y un 30% de ácido salicílico (CPS) tiene una tasa de curación muy elevada¹⁵.

La cantaridina es un agente vesicante producido por los escarabajos de la orden *Meloidae coleoptera*. La sustancia es conocida como mosca española, se prepara en el sur de Europa a partir de la especie *Lytta vesicatoria* y tiene una larga trayectoria tanto en la medicina popular como en la tradicional¹⁶. En dermatología, la formulación magistral con esta solución tópica ha sido utilizada como un vesicante para el tratamiento de las verrugas y de los moluscos desde 1958^{17,18}. Como la formación de ampollas se localiza dentro de la epidermis, carece de reacciones adversas¹⁹. La aplicación de este agente no está asociada a ningún tipo de malestar, aunque la formación de las ampollas puede originar dolor³.

Las tasas de curación con este agente tópico son elevadas: a nivel general, por encima del 80% para las verrugas comunes, plantares y periungueales¹⁴, y de manera particular en el pie se ha logrado la completa eliminación de las mismas en el 95.8% de los casos¹⁵. Es una elevadísima tasa de curación en comparación con otros tratamientos^{20,21}. Sin embargo, existe poca información en la literatura sobre la eficacia del tratamiento tópico mediante la formulación magistral compuesta por el 1% de cantaridina, el 5% de podofilotoxina y el 30% de ácido salicílico (CPS) en el tratamiento de las verrugas plantares recalcitrantes.

En base a estos antecedentes, es posible que la solución de cantaridina tópica también sea un tratamiento eficaz y seguro cuando persisten estas infecciones dérmicas. En este estudio preliminar se describe el tratamiento y el seguimiento por un mismo clínico durante seis meses de todo el proceso concerniente a los tratamientos anteriores realizados, el número de sesiones de tratamiento, los efectos adversos debidos al tratamiento, la satisfacción del paciente y la tasa de recurrencia.

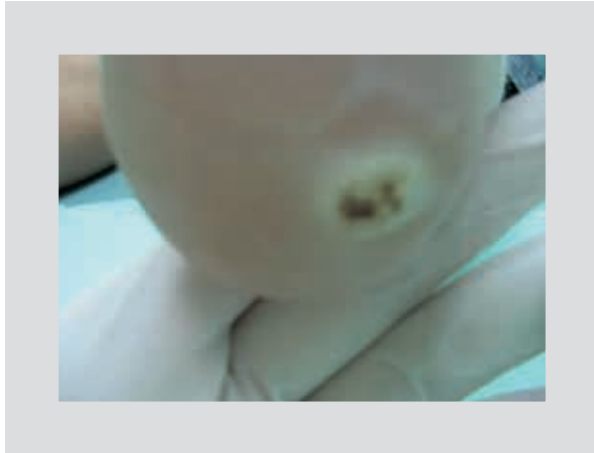

Figura 1. Ampolla formada las 48 h de la aplicación de la solución.

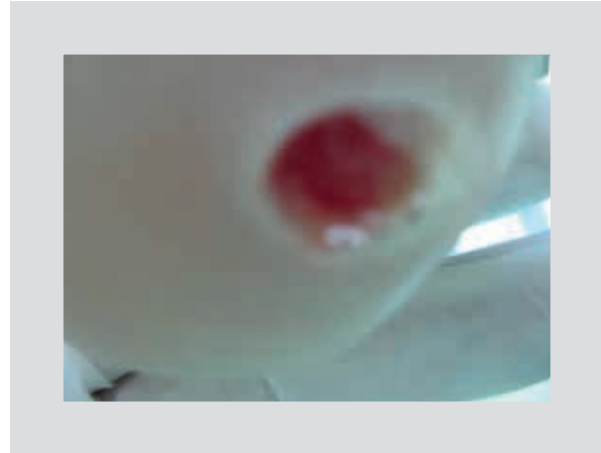

Figura 2. Se desbrida la ampolla que cubre la verruga plantar recalcitrante.

Material y métodos

Pacientes

Un total de 15 pacientes consecutivos con verrugas plantares recalcitrantes en diferentes áreas limitadas del pie fueron vistos en un único centro ambulatorio de ortopedia y cirugía del pie, donde fueron reclutados durante un periodo de seis meses. El diagnóstico se realizó por la apariencia clínica²² en la mayoría de los casos y se realizaron biopsias en dos pacientes problemáticos.

Los criterios de exclusión incluyeron el embarazo o la lactancia, la inmunosupresión, el uso de medicamentos, la sensibilidad conocida a cualquier componente de la solución del estudio y las enfermedades dermatológicas en el lugar de aplicación del tratamiento, como eccemas y psoriasis. Los pacientes con expectativas poco realistas o miedo en relación con el potencial del tratamiento y aquellos incapaces de tolerar y/o cumplir con las recomendaciones del tratamiento fueron excluidos del estudio. Todos los pacientes dieron su consentimiento informado por escrito antes de ser incluidos en el estudio¹⁸, y se preservaron los principios éticos para la investigación médica en seres humanos promulgados en la Declaración Médica de Helsinki.

La información recibida por los pacientes en el consentimiento informado aclaró los detalles del procedimiento, las expectativas tras el tratamiento y las posibles recidivas que se habían comentado en las visitas anteriores al comienzo del tratamiento. Todos los participantes fueron advertidos de que la aplicación del producto producía ampollas en la lesión, que podían

ser dolorosas. Se prescribió analgésicos adecuados con el fin de paliar el dolor, por si fuese necesaria su utilización durante el tratamiento.

El paciente dispuso del teléfono del investigador y lo podía llamar en cualquier momento, para cualquier aclaración o duda o por si aparecían reacciones adversas, como ardor o molestias en los pies, fiebre, diarrea o vómitos.

Procedimiento

La técnica seguida en el presente estudio fue la descrita por Becerro de Bengoa Vallejo, et al.¹⁵, que consistió en limpiar y desinfectar la zona, y deslaminar la verruga plantar recalcitrante con un mango de bisturí del número 3 y una hoja del número 15¹⁵.

A continuación, se aplicó con una torunda la fórmula magistral de la preparación tópica compuesta por cantaridina (1%), ácido salicílico (30%), podofilotoxina (5%) y 2 ml de colodión flexible sobre la verruga plantar recalcitrante, sin sobrepasar los márgenes de la lesión, y se esperó unos segundos para que la solución se secase sobre la zona; a continuación, se cubrió con un apósito poroso hasta la revisión programada.

El paciente acudió a revisión a las 24 o 48 h. En los casos en los que se generó una incomodidad excesiva, el vendaje se retiró antes, y el clínico pudo observar la formación de una ampolla en la zona en la que se había depositado la preparación tópica (Fig. 1). Después de retirar el apósito, se apreció el contenido de la ampolla que cubría la verruga plantar recalcitrante. A continuación, se procedió a drenar la vesícula y a desbridar con un bisturí (Fig. 2).

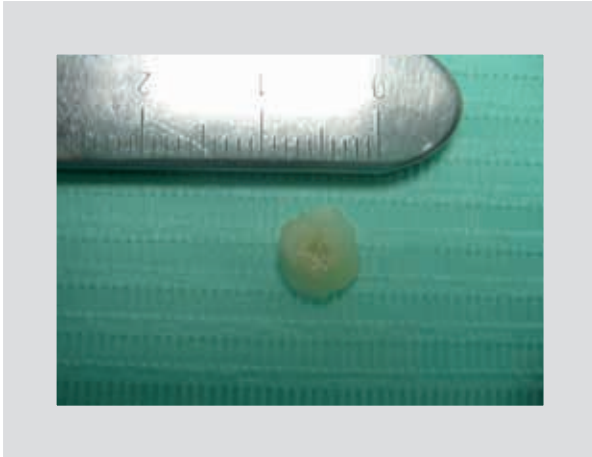


Figura 3. Aspecto de la verruga plantar recalcitrante eliminada en una visión dorsal.

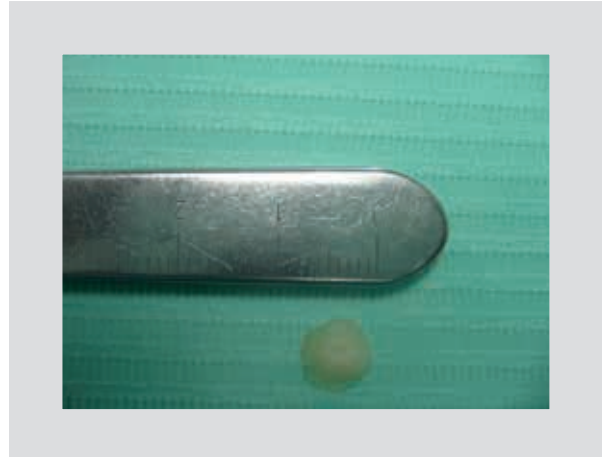

Figura 4. Aspecto de la verruga plantar recalcitrante eliminada en una visión plantar.

El resultado consistió en la eliminación y la limpieza total de la lesión (Figs. 3 y 4). El tratamiento ambulatorio posterior estaba fundamentado en la aplicación tópica de antisépticos, agentes cicatrizantes o pomadas antibióticas para evitar la infección de la lesión, y el empleo de un vendaje de protección posterior.

Después de 15 o 20 días, si la zona estaba completamente curada y no había signos de la verruga plantar, el paciente se daba de alta (Fig. 5). Un control al sexto mes confirmó la resolución definitiva de la lesión (Fig. 6).

En los casos en que persistieron signos clínicos de verruga plantar después de los 15 o 20 días, tiempo necesario establecido para que epitelizase y se regenerase la piel, se aplicó una segunda sesión de la solución siguiendo el mismo protocolo de aplicación comentado para la primera sesión.

Resultados

Un total de 15 pacientes fueron incluidos en el estudio y todos ellos completaron el curso del tratamiento. Entre la población del estudio, hubo ocho pacientes hombres (53.3%) y siete mujeres (46.7%), con una edad promedio de 27.53 ± 5.67 años. Los datos demográficos y clínicos de los pacientes se resumen en la tabla 1.

Al inicio del estudio, los pacientes presentaban un total de 24 lesiones en diferentes áreas limitadas del pie, 11 de las cuales se localizaban en la zona del antepié (45.83%), 5 en la del mediopié (20.83%) y 10 en la del retropié (33.33%).

La duración promedio de las lesiones fue de 26.53 ± 2.36 meses. Todos los pacientes recibieron tratamientos previos (Tabla 1). La respuesta al tratamiento

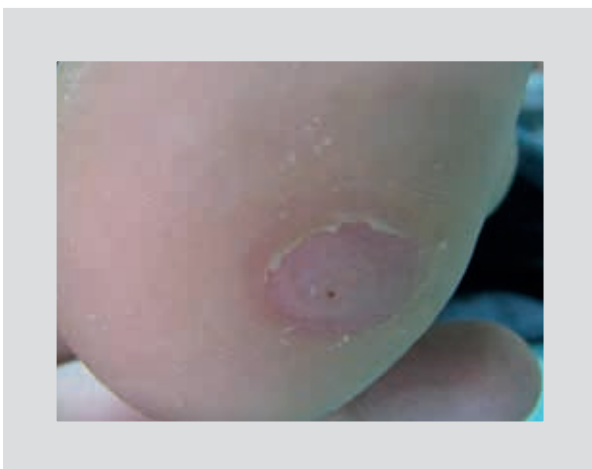

Figura 5. Aspecto una vez que el tejido ha epitelizado tres semanas después de la aplicación de la preparación.




Figura 6. Aspecto de la zona 24 semanas después de la aplicación de la preparación.

Tabla 1. Datos demográficos y clínicos de los 15 pacientes

Edad	Sexo	Localización y número de lesiones	Tiempo de evolución (meses)	Tratamientos previos	Duración del tratamiento (semanas)	Número de sesiones	EVA satisfacción (0-10)
20	M	2 antepié	24	2	4	1	10
25	F	1 antepié	30	2	5	2	10
30	F	2 retropié	26	2	6	1	10
25	M	2 antepié	28	2	4	2	9
26	M	1 mediopié	23	2	4	1	10
29	F	1 mediopié	24	2	8	2	9
18	F	2 antepié	29	2	4	1	10
29	F	1 antepié	26	2	4	1	9
33	M	1 retropié	28	2	8	2	10
41	F	1 mediopié	24	2	4	1	9
26	M	2 mediopié	24	2	7	2	10
29	M	1 retropié	30	1	5	2	10
27	M	3 retropié	26	2	4	1	10
22	F	2 antepié	28	2	8	2	10
33	M	2 retropié	28	2	4	1	10

y la curación de las lesiones después de la aplicación de la solución de cantaridina fueron del 100%, sin presentar reacciones adversas.

Después de la primera sesión de la aplicación del tratamiento con cantaridina ningún paciente empeoró, ni presentó dolor al caminar. Todas las lesiones desaparecieron completamente con una única aplicación del tratamiento tópico en ocho pacientes (53.3%), y siete tuvieron una respuesta también completa (46.66%) al aplicar dos sesiones de la solución. Todos los pacientes presentaron la curación clínica dentro de las ocho semanas y el número de sesiones necesarias para la desaparición completa de las verrugas plantares recalcitrantes fue de 1.47 ± 0.52 .

La satisfacción del paciente relacionada con el tratamiento se evaluó al final del mismo, por medio de una EVA. Para ello, se solicitó al paciente que señalase en una línea de 10 cm de longitud el grado de satisfacción, donde 1 significaba nada satisfecho y 10, completamente satisfecho²³. La puntuación obtenida fue de 9.73 ± 0.46 puntos, y todos los pacientes declararon que procederían de nuevo con el tratamiento tópico ensayado en el estudio, si fuera necesario, debido a que el tratamiento fue relativamente indoloro, seguro y eficaz.

Discusión

La contribución de nuestro estudio preliminar aporta tasas de remisión y satisfacción superiores a las de otros estudios previos que han mostrado resultados inferiores con otras terapias^{24,25}, por lo que se trata de

una alternativa confiable de tratamiento a tener en cuenta en pacientes que presentan lesiones crónicas que perciben como un problema para la salud, pues afectan a su calidad de vida y a la autonomía cuando se presentan en las manos y los pies²⁶, en gran medida debido a la apariencia antiestética, el dolor y la preocupación de que la infección se transfiera a nivel general a otras personas y de manera especial a distintas zonas corporales⁵.

La aplicación tópica de la formulación magistral con agentes químicos como la cantaridina, la podofilotoxina y el ácido salicílico en las verrugas plantares recalcitrantes es un método sencillo y seguro, aplicable en el contexto ambulatorio de la práctica diaria de un médico general y especializado, y que es generalizable a un amplio espectro de pacientes, como proponen otros autores¹⁵.

La carencia de efectos indeseables importantes típicos de otras técnicas, como la presencia de cicatrices, infecciones o toxicidad atribuida a la ingestión accidental del tratamiento¹⁸, es una ventaja a tener en cuenta para su empleo¹⁹.

Conclusiones

Este estudio preliminar muestra que la aplicación mediante la formulación magistral compuesta por un 1% de cantaridina, un 5% de podofilotoxina y un 30% de ácido salicílico (CPS) es una terapia segura, eficaz y una herramienta útil para el tratamiento de las verrugas plantares recalcitrantes en áreas limitadas y de manera

oclusiva, con una tasa de curación del 100% y sin recurrencias. El procedimiento es bien tolerado, no presenta reacciones adversas como cicatrices y constituye una opción terapéutica a destacar en casos de fracaso de otros tratamientos.

Agradecimientos

Los autores desean dar las gracias a todas las personas que participaron en el estudio, siguieron las recomendaciones del tratamiento y firmaron el consentimiento informado.

Bibliografía

- Lio P. Warts, molluscum and things that go bump on the skin: A practical guide. *Arch Dis Child Educ Pract Ed.* 2007;92(4):119-24.
- Chern E, Yu-SWen Cheng. Treatment of recalcitrant periungual warts with cimetidine in pediatrics. *J Dermatol Treat.* 2010;21(5):314-6.
- Lipke MM. An Armamentarium of Wart Treatments. *Clin Med Res.* 2006;4(4):273-93.
- Ciconte A, Campbell J, Tabrizi S, Garland S, Marks R. Warts are not merely blemishes on the skin: A study on the morbidity associated with having viral cutaneous warts. *Australas J Dermatol.* 2003;44(3):169-73.
- Fuchs SM, Fluhr W, Bankova L, Tittelbach J, Hoffmann G, Elsner P. Photodynamic therapy (PDT) and waterfiltered infrared A (wIRA) in patients with recalcitrant common hand and foot warts. *Ger Med Sci.* 2004;2:Doc08.
- Kaçar N, Ta,clı L, Korkmaz S, Ergin S, Erdoğ an B.S. Cantharidin-podophylotoxin-salicylic acid versus cryotherapy in the treatment of plantar warts: a randomized prospective study. *J Eur Acad Dermatol Venereol.* 2012;26(7):889-93.
- Rivera A, Tyring SK. Therapy of cutaneous human papilloma- virus infections. *Dermatol Ther.* 2004;17(6):441-8.
- Glass AT, Solomon BA. Cimetidine therapy for recalcitrant warts in adults. *Arch Dermatol.* 1996;132(6):680-2.
- Stockfleth E. Human papilloma virus infections. En: Burgdorf WHC, Plewig G, Wolff HH, Landthaler M, eds. *Braun-Falco's Dermatology.* 3.a ed. Italia: Springer; 2009. p. 64-73.
- Kuykendall-Ivy TD, Johnson SM. Evidence-based review of management of nongenital cutaneous warts. *Cutis.* 2003;71(3):213-22.
- El-Tonsy MH, Anbar TE, El-Domyati M, Barakat M. Density of viral particles in pre and post Nd: YAG laser hyperthermia therapy and cryotherapy in plantar warts. *Int J Dermatol.* 1999;38(5):393.
- Cance DJ, Gardner SD. Papovaviruses: Papillomaviruses and Polyomaviruses, in *Principles and Practice of Clinical Virology.* En: Zuckerman AJ, Banatvala JE, Pattison JR, eds. Nueva York: John Wiley & Sons; 1997. P. 491.
- Gibbs S, Harvey I. Topical treatments for cutaneous warts. *Cochrane Database Syst Rev.* 2006;(3):CD001781.
- Yang F, Qin X, Cheng Z, Xie S. Intralesional pingyangmycin treatment for resistant plantar warts. *Dermatology.* 2010;220(2):110-3.
- Becerro de Bengoa Vallejo R, Losa Iglesias ME, Gómez-Martín B, Sánchez Gómez R, Sáez Crespo A. Application of cantharidin and podophyllotoxin for the treatment of plantar warts. *J Am Podiatr Med Assoc.* 2008;98(6):445-50.
- Day RM, Harbord M, Forbes A, Segal AW. Cantharidin blisters: a technique for investigating leukocyte trafficking and cytokine production at sites of inflammation in humans. *J Immunol Methods.* 2001;257 (1-2):213-20.
- Epstein WL, Kligman AM. Treatment of warts with cantharidin. *AMA Arch Derm.* 1958;77(5):508-11.
- Moed L, Shwayder TA, Chang MW. Cantharidin revisited. *Arch Dermatol.* 2001;137(10):1357-60.
- Silverberg NB, Sidbury R, Mancini AJ. Childhood molluscum 5. contagiosum: Experience with cantharidin therapy in 300 patients. *J Am Acad Dermatol.* 2000;43(3):503-7.
- Canpolat F, Cemil BC, Eskioğ lu F. Liquid nitrogen cryotherapy of plantar verrucae: cryoblast is more effective than the cryo-spray. *Eur J Dermatol.* 2008;18(3):341-2.
- Ahmed I, Agarwal S, Ilchyshyn A, Charles-Holmes S, Berth-Jones J. Liquid nitrogen cryotherapy of common warts: cryo-spray vs. cotton wool bud. *Br J Dermatol.* 2001;144(5):1006-9.
- Kartal Durmazlar SP, Atacan D, Eskioglu F. Cantharidin treatment for recalcitrant facial flat warts: a preliminary study. *J Dermatolog Treat.* 2009;20(2):114-9.
- Hernando T, Rico-Villademoros F. Documentos esenciales para el desarrollo de un ensayo clínico. En: Hernández G, Moreno A, Zaragoza F, Porrás A, eds. *Tratado de Medicina Farmacéutica.* Madrid: Panamericana; 2010. p. 211-22.
- Lim JT, Goh CL. Carbon dioxide laser treatment of periungual and subungual viral warts. *Australas J Dermatol.* 1992;33(2):87-91.
- Logan RA, Zachary CB. Outcome of carbon dioxide laser therapy for persistent cutaneous viral warts. *Br J Dermatol.* 1989;121(1):99-105.
- Oni G, Mahaffey PJ. Treatment of recalcitrant warts with the carbon dioxide laser using an excision technique. *J Cosmet Laser Ther.* 2011; 13(5):231-6.