

Hombre de 31 años con polineuropatía, postración e hipogonadismo

Antonio F. del Río Prado*, Alfredo A. Reza Albarrán y Francisco Javier Gómez Pérez

Departamento de Endocrinología y Metabolismo, Instituto Nacional de Ciencias Médicas y Nutrición Salvador Zubirán, México, D. F.

Resumen

Mostramos el caso de un hombre de 31 años de edad que presentó una polineuropatía simétrica, ascendente y progresiva que lo llevó a la postración, de ocho meses de evolución, acompañada de datos de hipogonadismo, hipotiroidismo, hiperprolactinemia y presencia de múltiples nódulos eritematosos en la piel. La resonancia magnética mostró lesiones hipointensas de aspecto osteoescleroso en las vértebras T-6 y L-4. La biopsia de médula ósea reportó la presencia de un 12% de células plasmáticas, con restricción λ , compatible con gammapatía monoclonal (plasmocitoma).

PALABRAS CLAVE: Polineuropatía. Hipogonadismo. Gammapatía monoclonal.

Abstract

We present the case of a 31 year-old male patient, who presented polyneuropathy, symmetrical, ascending, and progressive, that led to prostration of eight months duration, accompanied by hypogonadism, hypothyroidism, hyperprolactinemia, and the presence of multiple erythematous nodules on the skin. The MRI showed hypointense lesions in the vertebrae T-6 and L-4 with sclerotic appearance. The bone marrow biopsy reported the presence of 12% plasma cells with λ restriction, supporting monoclonal gammopathy (plasmocytoma). (Gac Med Mex. 2015;151:256-9)

Corresponding author: Antonio F. del Río Prado, tdelrio@hotmail.com

KEY WORDS: Polyneuropathy. Hypogonadism. Monoclonal gammopathy.

Descripción del caso

Se trata de un hombre de 31 años de edad, albañil, migrante, sin antecedentes de importancia.

Padecimiento actual

En agosto de 2011 se inició una lumbalgia bilateral de cinco días de evolución, de intensidad 8/10, sin irradiaciones ni factores que la exacerbaran y que cedía con el reposo. Posteriormente, hubo inestabilidad en la marcha, parestesias y disminución en la sensibilidad desde las dos plantas de los pies hasta los tobillos. En noviembre de 2011, el paciente fue hospitalizado por un evento de hipertensión arterial (180/120 mmHg), edema y disnea, que ameritó tratamiento (50 mg de hidroclorotiazida por vía oral [vo]

Correspondencia:

*Antonio F. del Río Prado
Departamento de Endocrinología y Metabolismo
Instituto Nacional de Ciencias Médicas
y Nutrición Salvador Zubirán
Vasco de Quiroga, 15, Sección XVI, Del. Tlalpan
C.P. 14000, México, D. F.
E-mail: tdelrio@hotmail.com

Fecha de recepción: 26-12-2013
Fecha de aceptación: 22-01-2014

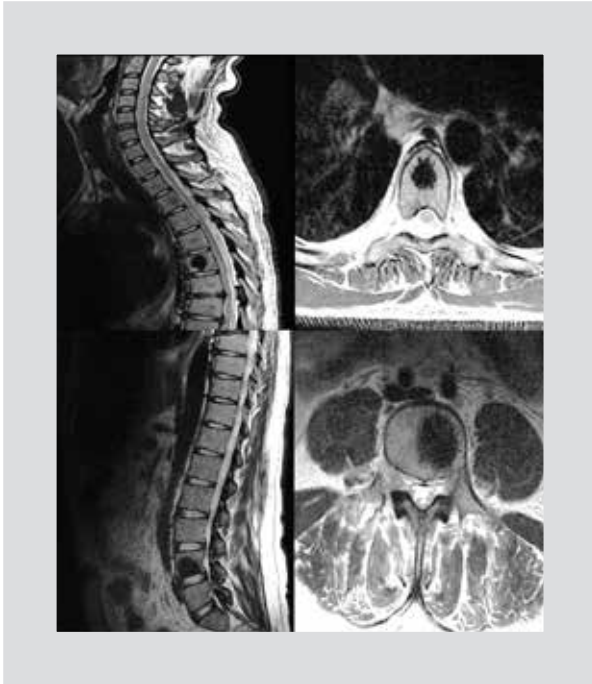

Figura 1. Imagen de resonancia magnética de la columna dorsal y lumbar que muestra zonas hipointensas en T-6 y L-4, sugestivas de lesiones osteoescleróticas.

cada 24 h y 100 mg de losartán por vo cada 24 h). Presentó una progresión ascendente y simétrica de la paresia, así como una disminución de la fuerza, inicialmente en los dedos de los pies, y luego, pies caídos; se agregó una disfunción eréctil que se fue exacerbando durante los siguientes meses. En enero de 2012, el paciente presentó una parestesia en ambos pies, que llegaba hasta las pantorrillas y se asociaba a eventos de cefalea y visión borrosa. En abril de 2012, empezó una disminución de la sensibilidad y la fuerza, hasta las rodillas, con posterior progresión hasta la región pélvica y postración, y comenzó una urgencia miccional y defecatoria. El paciente refirió una pérdida de peso de 20 kg en los últimos 10 meses.

Ingresa en el Instituto Nacional de Ciencias Médicas y Nutrición Salvador Zubirán con una presión arterial de 140/90 mmHg, FC de 100 lpm, FR de 20 por minuto, temperatura de 36.5 C y la presencia de un nódulo eritematoso en el hombro izquierdo de aproximadamente 0.5 x 1 cm, máculas hiperocrómicas en la espalda y la región palmoplantar, un papiledema bilateral, dedos en palillo de tambor y en las extremidades inferiores con disminución de la fuerza (4/5) y en los pies (2/5), REM (0/4), disminución de la sensibilidad al dolor y temperatura con nivel sensitivo en T11.

En los análisis de laboratorio destacaron los siguientes datos: leucocitos: 7.200; Hb: 12.2 g/dl; hematocrito:

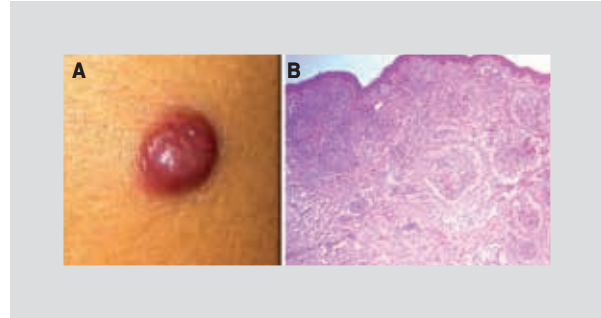


Figura 2. A: hemangioma glomeruloide. B: histopatología con presencia de lesiones nodulares en la dermis superficial y profunda.

37.2%; plaquetas: 306.000; glucosa: 77 mg/dl; creatinina: 1.56 mg/dl; examen general de orina con proteinuria de 1 g/l, hemoglobina ++ y proteínas totales en 24 h de 640 mg/dl. Además contó con VIH (-), VDRL (-) y perfil viral de hepatitis (-).

En la resonancia magnética de cráneo no hubo datos de hipertensión endocraneana. Punción lumbar: acelular, pH: 7.4, glucosa: 63 mg/dl (sérica: 93 mg/dl), proteínas: 222 mg/dl, Ac: C. Neoformans y neumococo (-), cultivos sin desarrollo. La resonancia magnética dorsolumbar mostró una lesión ósea en T-6 y L-4 de aspecto osteoescleroso (Fig. 1), y el ultrasonido abdominal, presencia de nefromegalia, hepatomegalia y esplenomegalia. El estudio de velocidad de conducción nerviosa mostró una polineuropatía sensitiva y motora axonal de predominio en las extremidades inferiores. Se realizó una resección quirúrgica de la lesión nodular en el hombro izquierdo, y el reporte histopatológico fue de hemangioma glomeruloide (Fig. 2). En el ecocardiograma se evidenció una ligera dilatación de las cavidades derechas, insuficiencia tricuspídea leve, hipertensión pulmonar grave (PSAP: 70 mmHg), función de ventrículo izquierdo limitrofe (FEVI: 55%), con patrón restrictivo leve en las pruebas de función respiratoria. En cuanto a las cuestiones endocrinológicas, el perfil tiroideo mostró datos de hipotiroidismo primario leve con anticuerpos antitiroideos negativos más hiperprolactinemia secundaria (Tabla 1) y datos de hipogonadismo central posiblemente hipotalámico (Tabla 2). Se realizó electroforesis de proteínas (normal), inmunofijación sérica con ligero patrón monoclonal en la cadena IgA- λ , proteína de Bence Jones negativa y electroforesis en orina sin pico monoclonal. El aspirado y biopsia de médula ósea mostró un 8% de células plasmáticas con hiperplasia y la biopsia de cuerpos vertebrales (T-6 y L-4) reportó un 12% de células plasmáticas con restricción de cadenas λ , compatible con plasmocitoma (Fig. 3).

Tabla 1. Perfil hormonal

Perfil hormonal	Valores	Referencia
Cortisol am	7.74 ug/dl	6.7-22
ACTH	54 pg/ml	10-100
FSH	6.09 mU/ml	1.24-8.62
LH	10.38 mU/ml	1.27-19.26
Testosterona	0.5 ng/dl	1.75-7.81
Prolactina	39.08 ng/ml	6-29
Capt T3	47.2%	32-48
T3 total	0.64 nmol/l	1.34-2.73
T4 total	84.56 nmol/l	78.3-157.4
TSH	7.23 μ UI/ml	0.34-5.60
Tiroglobulina	22.42 ng/ml	< 35
Anticuerpos	TPO y Tg negativos*	

*Anticuerpos peroxidasa y tiroglobulina.

Tabla 2. Prueba de GnRH-LH

-15 min	8:35 am	10.23 mU/ml
0	8:50 am	9.65 mU/ml
15 min	9:05 am	19.28 mU/ml
30 min	9:20 am	34.90 mU/ml
45 min	9:35 am	38.43 mU/ml
60 min	9:50 am	48.36 mU/ml
90 min	10:20 am	49.82 mU/ml
120 min	10:50 am	

por alteración de la barrera sangre-nervio⁴. Se cree que el VEGF-1 aumenta los niveles en el síndrome de POEMS por incremento de la producción a nivel plaquetario y las células plasmáticas. Se ha encontrado una alta prevalencia de cadenas λ (> 95% de los casos), que participa en la patogenia de la enfermedad.

La endocrinopatía es una característica central del síndrome de POEMS⁵. Han sido descritas múltiples alteraciones hormonales, incluyendo hipogonadismo, diabetes *mellitus* (DM), hipotiroidismo, hiperprolactinemia, insuficiencia adrenal, ginecomastia, disfunción eréctil e hipoparatiroidismo. La causa de las endocrinopatías es desconocida. No se han encontrado anticuerpos circulantes contra las hormonas o los receptores específicos de las hormonas. Los estudios en autopsias de órganos endocrinos han sido normales.

Discusión

El síndrome de POEMS es una enfermedad poco frecuente, con una prevalencia de 0.3 por 100,000 habitantes. Durante mucho tiempo sólo ha habido reportes de casos aislados, agrupados posteriormente en unas cuantas series clínicas en Japón, Francia y la Clínica Mayo de EE.UU.¹. Con frecuencia existe un retraso en el diagnóstico, y la primera manifestación suele ser la polineuropatía. Se reconoce una mayor prevalencia en varones, preferentemente entre la quinta y la sexta décadas de la vida. El curso de la enfermedad es crónico y la supervivencia, alrededor de cuatro veces mayor que en los pacientes con mieloma múltiple clásico².

La patogenia del síndrome de POEMS es desconocida. Se ha atribuido el rol a varias citocinas proinflamatorias con niveles elevados de interleucina 1b, interleucina 6 y factor de necrosis tumoral³. Se ha involucrado un rol etiológico al virus herpes humano de tipo 8, reportándose en el 78% de los pacientes con POEMS asociado a enfermedad de Castleman y el 22% de POEMS aislado. Sin embargo, el principal rol patogénico involucrado en la actualidad es el factor de crecimiento endotelial vascular (VEGF-1), que induce un aumento en la permeabilidad vascular y se considera importante en el proceso de angiogénesis, facilitando la aparición de ascitis, edema, organomegalia, hemangiomas cutáneos y también neuropatía

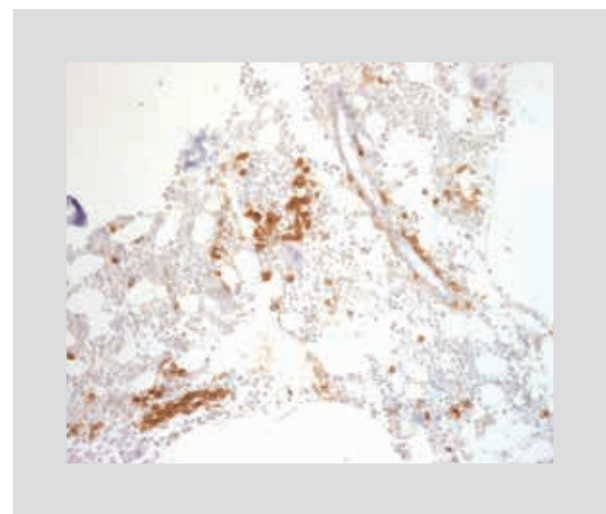


Figura 3. Biopsia de vértebra L-4 con tinción CD 138, con presencia de células plasmáticas en la médula ósea.

Tabla 3. Criterios diagnósticos del síndrome de POEMS

Criterios mayores (mandatorio)	<ul style="list-style-type: none"> – Polineuropatía (típicamente desmielinizante) – Desorden proliferativo monoclonal de células plasmáticas (la mayoría λ)
Otros criterios mayores (sólo uno es requerido)	<ul style="list-style-type: none"> – Enfermedad de Castleman – Lesiones osteoescleróticas – Elevación de los niveles de VEGF
Criterios menores	<ul style="list-style-type: none"> – Organomegalia (esplenomegalia, hepatomegalia o linfadenopatía) – Sobrecarga de volumen (edema, derrame pleural, ascitis) – Endocrinopatía (adrenal, tiroidea, hipofisiaria, gonadal, paratiroidea, pancreática) – Cambios cutáneos (hiperpigmentación, hipertrichosis, plétora, hemangioma glomeruloide) – Papiledema – Trombocitopenia y policitemia
Otros signos y síntomas	<ul style="list-style-type: none"> – Acropaquia, pérdida de peso, hiperhidrosis, enfermedad pulmonar restrictiva, diátesis trombótica, diarrea, déficit de vitamina B₁₂, artralgias, hipertensión pulmonar, hiperproteinorraquia

El VEGF-1 juega un papel crítico en la angiogénesis. Existe la hipótesis de que la sobreexpresión de VEGF-1 en el síndrome de POEMS pueda afectar a los ejes endocrinos debido a alteraciones en el balance de factores angiogénicos que participan en la regulación hormonal y la secreción de glándulas endocrinas.

En la actualidad no hay consenso respecto al tratamiento. En lesiones limitadas la radioterapia y la resección quirúrgica han mostrado buenos resultados, con una mejoría sustancial de la neuropatía⁶. Cuando las lesiones son extensas, se han intentado múltiples terapias sistémicas, demostrándose como no efectivas la plasmaféresis y la inmunoglobulina⁷. La quimioterapia convencional o la en altas dosis con trasplante autólogo de células hematopoyéticas ha mostrado ser efectiva⁸.

El tratamiento con melfalan y dexametasona resultó ser benéfico, mejorando la supervivencia y disminuyendo los síntomas, pero con el riesgo asociado de mielodisplasia y leucemia aguda⁹. Hay nuevas terapias que parecen ser prometedoras para el manejo del síndrome de POEMS, como talidomida, lenalidomida y bortezomib, pero se necesitan más estudios para considerar su efectividad¹⁰.

Nuestro paciente inició el manejo farmacológico con dosis altas de dexametasona y ciclofosfamida (12 ciclos), y se encuentra en protocolo de trasplante, únicamente con sustitución de hormona tiroidea (75 $\mu\text{g}/\text{día}$) y testosterona intramuscular (250 μg) cada tres semanas, con lo cual ha mejorado notablemente la neuropatía, las lesiones dérmicas y el perfil hormonal.

Conclusión

El síndrome de POEMS es un síndrome paraneoplásico importante asociado con una neoplasia clonal de células plasmáticas. La realización del diagnóstico es un reto, pero con una buena historia clínica y exploración física, además de una valoración radiológica adecuada, la medición de los niveles de VEGF y el análisis cuidadoso de la médula ósea, se puede diferenciar este síndrome de otras condiciones. Existe una alta prevalencia de endocrinopatías en el síndrome de POEMS, por lo que hay que monitorizar y tratar los desórdenes hormonales presentados durante la enfermedad.

Bibliografía

1. Dispenzieri A. POEMS syndrome: update on diagnosis, risk-stratification, and management. *Am J Hematol.* 2012;87:805-14.
2. Dispenzieri A, Kyle R, Lacy M, et al. POEMS syndrome: definitions and long-term outcomes. *Blood.* 2003;101:2496-506.
3. Gherardi RK, Belec L, Soubrier M, et al. Overproduction of proinflammatory cytokines imbalanced by their antagonists in POEMS syndrome. *Blood.* 1996;87:1458-65.
4. D'Souza A, Hayman SR, Buadi F, et al. The utility of plasma vascular endothelial growth factor levels in the diagnosis and follow-up of patients with POEMS Syndrome. *Blood.* 2011;118:4663-5.
5. Gandhi G, Basu R, Dispenzieri A, Basu A, Montori V, Brennan M. Endocrinopathy in POEMS syndrome: The Mayo Clinic Experience. *Mayo Clin Proc.* 2007;82(7):836-42.
6. Humeniuk M, Gertz M, Lacy M, et al. Outcomes of patients with POEMS syndrome treated initially with radiation. *Blood.* 2013;122:68-73.
7. Dispenzieri A. How I treat POEMS syndrome. *Blood.* 2012;119:5650-8.
8. D'Souza A, Lacy M, Gertz M, et al. Long-term outcomes after autologous stem cell transplantation for patients with POEMS syndrome (osteosclerotic myeloma): a single-center experience. *Blood.* 2012;120:56-62.
9. Li J, Zhang W, Jiao L, et al. Combination of melphalan and dexamethasone for patients with newly diagnosed POEMS syndrome. *Blood.* 2011;117:6445-9.
10. Dispenzieri A. POEMS syndrome. *Blood Rev.* 2007;21:285-99.