

Necrólisis epidérmica tóxica (NET) y desarrollo de abscesos hepáticos

Andrés Domínguez-Borgúa, Itzel González, Lucero Morales, Francisco Manuel Martínez-Carrillo*
y Paul Palacios

Servicio de Medicina Interna, Hospital Regional de Tlalnepantla, ISSEMyM, Edo. de México

Resumen

La hipersensibilidad a los fármacos comúnmente se manifiesta en la piel. El síndrome de Stevens-Johnson y la NET son las entidades de mayor mortalidad generalmente asociadas a antibióticos y anticonvulsivantes. La NET se asocia a la hipersensibilidad por fármacos en el 80% de los casos y puede tener repercusiones sistémicas; se ha descrito afección hepática, pero no se ha reportado la aparición de abscesos hepáticos dentro de las lesiones. Se presenta el caso de una paciente con un desarrollo acelerado de múltiples abscesos hepáticos en el contexto de hipersensibilidad a lamotrigina, así como la discusión de sus probables etiologías y su manejo.

PALABRAS CLAVE: Necrólisis epidérmica tóxica. Farmacodermias. Abscesos hepáticos. Inmunoglobulina intravenosa.

Abstract

Pharmacologic hypersensitivities commonly express cutaneous manifestations, and the highest mortality is found in Stevens Johnson's syndrome and toxic epidermal necrolysis, mostly associated with antibiotics and anticonvulsive drugs. Toxic epidermal necrolysis is related in 80% of cases to pharmacologic hypersensitivity and systemic consequences may be found; hepatic injury has been described, but the finding of liver abscesses has not been reported among common injuries. The case of a patient with a rapid development of multiple liver abscesses in the clinical setting of hypersensitivity due to lamotrigine and the discussion of probable etiologies and management is presented. (Gac Med Mex. 2015;151:512-8)

Corresponding author: Francisco Manuel Martínez Carrillo, fmmc86@gmail.com

KEY WORDS: Toxic epidermal necrolysis. Drug hypersensitivity. Liver abscess. Intravenous immunoglobulin.

Introducción

La NET, también llamada síndrome de Lyell, es una farmacodermia severa con una incidencia baja (aproximadamente dos casos por millón), pero una alta mortalidad. Ocurre a todas las edades, en todas las razas y en ambos sexos¹. Aproximadamente el 80% de los casos

de NET son inducidos por fármacos, pero se han propuesto otras etiologías, como infecciones por *Mycoplasma* y *Klebsiella* spp, neoplasias y reacciones del injerto contra el huésped². Los fármacos con mayor riesgo para desarrollar NET son: sulfonamidas, aminopenicilinas, quinolonas, cefalosporinas, acetaminofeno, carbamazepina, lamotrigina, fenobarbital, fenitoína, oxicam, antiinflamatorios no esteroideos, alopurinol y corticosteroides³.

Correspondencia:

*Francisco Manuel Martínez Carrillo
Circuito Misioneros, 58
Ciudad Satélite, C.P. 53100, Naucalpan de Juárez, Edo. de México
E-mail: fmmc86@gmail.com

Fecha de recepción en versión modificada: 27-09-2014

Fecha de aceptación: 07-10-2014

Por su parte, los abscesos hepáticos presentan una incidencia del 0.5-0.8% en la población general⁴. En EE.UU. la incidencia anual de hospitalización por absceso hepático piógeno es de 3.59 por cada 100,000 habitantes, con mayor incidencia entre los hombres; el riesgo incrementa con la edad, y el grupo de mayor riesgo en este estudio es el de 65-84 años de edad. La mortalidad en pacientes hospitalizados por absceso hepático piógeno fue del 5.6%, con una incidencia del 0.17-0.24 por cada 100,000 habitantes. Los factores que han sido asociados a mayor mortalidad son: edad mayor a 65 años, sepsis, comorbilidades como cirrosis, enfermedad renal crónica y cáncer⁵.

En relación con la etiología, los abscesos piógenos representan las tres cuartas partes de los abscesos hepáticos en países desarrollados. Sin embargo, los abscesos hepáticos de origen amebiano son la causa más común a nivel mundial. La mayoría de los pacientes con absceso hepático piógeno tienen infección polimicrobiana, y usualmente se aíslan microorganismos gramnegativos aerobios y anaerobios. La mayoría de los microorganismos se originan en el intestino, y los gérmenes más comunes son: *Escherichia coli*, *Klebsiella pneumoniae*, bacteroides, enterococos, anaerobios y algunos estreptococos microaerófilos. Algunas especies de estafilococos, estreptococos hemolíticos y *Streptococcus milleri* están presentes usualmente si la infección primaria es por endocarditis bacteriana o sepsis de foco dental. En pacientes con algún inmunocompromiso, como pacientes con SIDA, en tratamiento con quimioterapia y pacientes postrasplante se incrementa el riesgo de absceso por hongos y microorganismos oportunistas⁶.

A continuación, se revisa el caso de un paciente femenino sin factores predisponentes que cursa con reacción de hipersensibilidad farmacológica a lamotrigina y posteriormente presenta de forma acelerada múltiples abscesos hepáticos.

Presentación del caso

Se trata de un paciente femenino de 55 años de edad con los siguientes antecedentes de importancia: hipertensión arterial sistémica de cinco años de diagnóstico en tratamiento con enalapril y síndrome depresivo de evolución no especificada en manejo con bromacepam y recientemente se agrega lamotrigina.

La paciente inicia su padecimiento una semana antes de su ingreso con odinofagia y fiebre no cuantificada,

por lo que se le da un manejo con ampicilina y diclofenaco. Tres días después nota que tiene lesiones de tipo «roncha» en las extremidades y el abdomen con una diseminación progresiva. Se agregan astenia, adinamia, fiebre y ámpulas localizadas en las plantas de los pies, motivo por el cual decide acudir al Servicio de Urgencias, donde ingresa con los signos vitales estables, una temperatura de 38 °C, lesiones vesiculosas que contienen un líquido seroso, dolorosas a la palpación, de predominio en la región metatarsiana de las plantas de los pies, con un diámetro mayor de 6 cm, y lesiones eritematosas en la cara anterior del tórax, la frente y los antebrazos con formación vesículas serosas menores de 5 mm, con sensación urente al tacto y referidas como de nueva aparición, además de descarga purulenta en ambas conjuntivas y eritema conjuntival, faringe eritematosa e hipertrofia amigdalina de grado II; no hay más alteraciones en la exploración. Los datos paraclínicos en el momento del ingreso son los siguientes: leucocitos: 10,000/mm³; hemoglobina: 12.7 g/dl; hematocrito: 38%; VCM: 92.5 fl; HCM: 30.9 pg; PQ: 169,000/mm³; glucosa: 155 mg/dl; urea: 23.5 mg/dl; BUN: 11 mg/dl; Cr: 0.6 mg/dl; Na: 131 mmol/l; K: 3.6 mmol/l; Cl: 96 mmol/l; bilirrubina total: 2.2 mg/dl; bilirrubina indirecta: 2.2 mg/dl; proteínas totales: 6.3 g/dl; albúmina: 2.9 g/dl; AST: 617 U/l; ALT: 1141 U/l; FA: 323 U/l; GGT: 522 U/l; gasometría arterial con pH 7.45; PCO₂: 24.2 mmHg; PO₂: 64.1 mmHg; SO₂ %: 94.4; FIO₂: 21%; HCO₃: 16.6; base(Ecf): -6.6 mmol/l, y PO₂/FIO₂: 305 mmHg. Debido a una alteración en las transaminasas se decide realizar un ultrasonido del hígado y las vías biliares, que reporta los siguientes hallazgos: hígado de ecogenicidad conservada con la vía biliar intra y extrahepática sin dilatación, con porta de 9 mm, colédoco de 4 mm, vesícula biliar con dimensiones de 76 x 34 mm, con pared de 2 mm; no se aprecia lodo ni litos; páncreas de ecogenicidad conservada, y ambos riñones sin ninguna alteración. Se decide el ingreso de la paciente a Medicina Interna con el diagnóstico de farmacodermia, conjuntivitis y faringoamigdalitis bacteriana. Se inicia un manejo con metilprednisolona, ranitidina, metamizol sódico, paracetamol, cloramfenicol (gotas oftálmicas) y levofloxacino, sin mejoría de las lesiones. Durante los siguientes dos días evoluciona con flictenas diseminadas, signo de Nikolsky positivo en los párpados, la frente, el cuello, los hombros y los tobillos, y erosiones exudativas dolorosas de predominio en el tórax posterior y los miembros inferiores. Se realiza una biopsia de la piel del muslo con afección vesiculosa activa (Fig. 1). Se decide ingresar a la

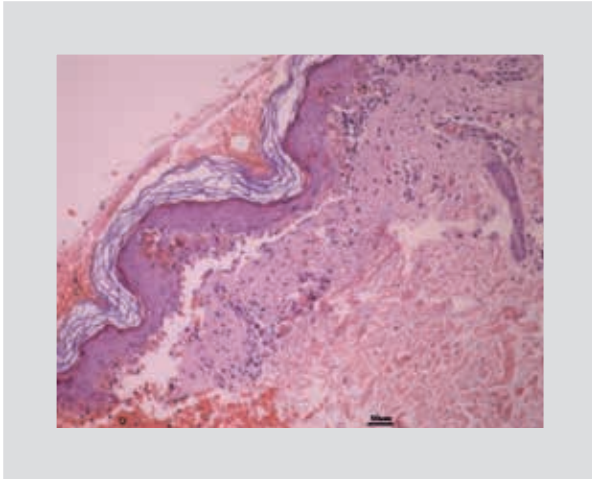


Figura 1. Biopsia del muslo derecho. Se observa un fragmento de piel en que la capa córnea de la epidermis presenta una queratinización amplia y aumentada, en forma de «red de casta» (ortoqueratosis). En el estrato espinoso hay varios queratinocitos en apoptosis (cuerpos de Civatte). La capa basal cuenta con células necróticas, y algunas presentan una vacuolización de su citoplasma, con separación de la dermis papilar, abundante material de aspecto necrótico, vasos sanguíneos con infiltrado inflamatorio linfocitario y escasas células plasmáticas. (Créditos: Dra. Citlali Pasillas Bravo, Dr. Erick Abraham Contreras López, Dra. Nayeli Belem Gabiño López. Patólogos de H&E Diagnóstico).

paciente a la Unidad de Cuidados Intensivos con el diagnóstico de NET, con una superficie corporal afectada calculada del 40%, SCORTEN en el momento del ingreso de cuatro puntos y una mortalidad calculada del 58%. Se inicia un manejo con inmunoglobulina intravenosa: dosis de 1 g/kg/día durante tres días para una dosis total de 3 g/kg. Las lesiones dérmicas disminuyen y hay una mejoría de la sintomatología; la paciente refiere distensión abdominal, y el segundo día de tratamiento presenta leucopenia con neutropenia moderada.

Al cuarto día de estancia presenta una respuesta inflamatoria sistémica con fiebre mayor a 38 °C, incremento de leucocitos, tos no productiva, dolor en el hipocondrio derecho y sensación de plenitud posprandial temprana. La radiografía de tórax muestra una elevación del hemidiafragma derecho, sin evidencia de consolidación, y el USG abdominal con rastreo hepático manifiesta imágenes redondas, heterogéneas, de bordes definidos, sin vascularidad, a la aplicación del Doppler color; la mayor tiene unas dimensiones de 67 x 61 mm y la menor, de 38 x 26 mm, y están situadas principalmente en el lóbulo hepático derecho, la mayor adyacente a la vena porta. Posteriormente, se realiza una tomografía toracoabdominal contrastada que reporta múltiples imágenes

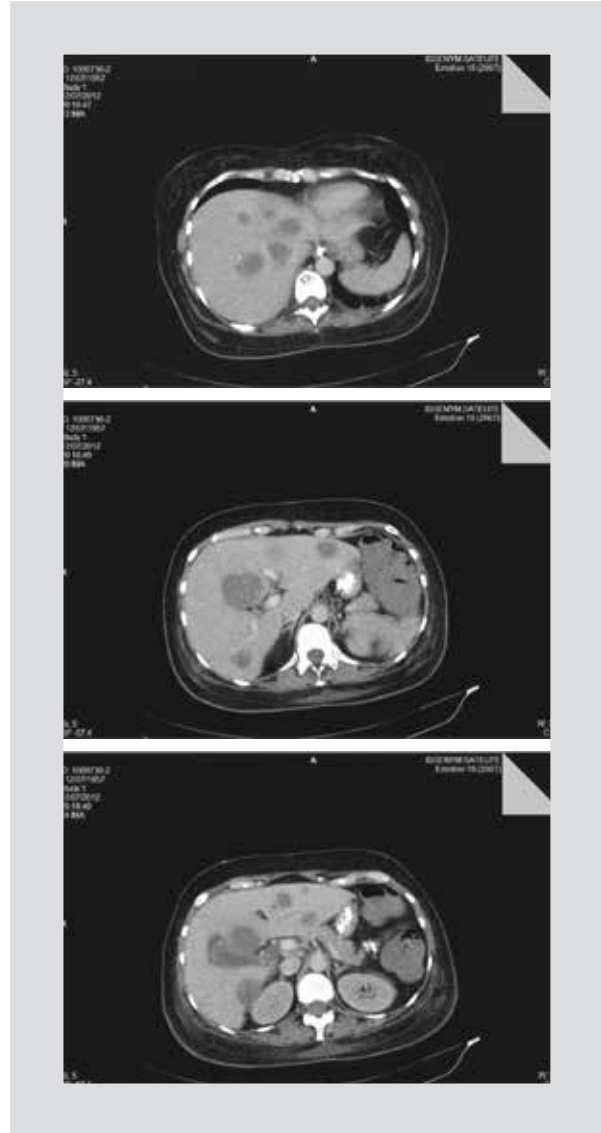

Figura 2. Tomografía contrastada del abdomen. Aparecen lesiones hipodensas redondeadas intrahepáticas en relación con múltiples abscesos hepáticos.

redondeadas, hipodensas en la glándula hepática, de 3.5 x 4.5 cm la de mayor tamaño y compatibles con abscesos hepáticos múltiples (Fig. 2).

Se inicia la antibioticoterapia con meropenem, metronidazol y vancomicina durante siete días y la paciente persiste con una respuesta inflamatoria sistémica, leucocitosis neutrofílica, fiebre y taquicardia, por lo que se realiza un drenaje percutáneo con el que se obtiene material hematopurulento; los cultivos bacterianos se reportan como negativos. La respuesta inflamatoria cede con el drenaje percutáneo y la continuación de los antibióticos durante 21 días. Como hay una mejoría del estado general, remiten los datos de

respuesta inflamatoria, la paciente tolera la vía oral y mejoran las pruebas de funcionamiento hepático, se decide egresarla de la terapia intensiva.

La paciente cursa con estabilidad hemodinámica, sin recidiva de respuesta inflamatoria sistémica en el piso de Medicina Interna, pero se encuentra un foco neumónico nosocomial, por lo cual se continúa con el carbapenémico hasta obtener el resultado del cultivo de expectoración y es manejada con ceftriaxona. Los catéteres de drenaje hepático percutáneo se retiran al no obtener un gasto mayor a 10 cc/día. La paciente cursa con mejoría y es egresada a su domicilio. En las pruebas serológicas se realiza el protocolo de estudio para determinar la etiología con reacción en cadena de polimerasa (PCR) para *Entamoeba histolytica* positivo.

Discusión

La lamotrigina es un medicamento anticonvulsivante aromático que actúa bloqueando los canales de sodio voltaje dependiente y produce la inhibición de la liberación del glutamato. Su vida media es de 25-30 h y se metaboliza en el hígado, excretándose principalmente por la orina como N-glucurónico. Su efecto adverso más común es el *rash*, más frecuente en la edad pediátrica. Se ha observado que dosis iniciales altas representan un factor de riesgo para desarrollar NET⁷.

En cuanto a los mecanismos fisiopatológicos de la NET, la apoptosis de los queratinocitos se produce mediante los productos de las granzimas, el factor de necrosis tumoral α y la vía común de las caspasas⁸. La sobreexpresión de los ligandos FAS induce la apoptosis por estas vías. Esta unión se puede bloquear selectivamente con anticuerpos monoclonales de tipo inmunoglobulina G^{8,9}.

Se cree que los leucocitos pueden perpetuar la apoptosis por ligandos de FAS, y se activa paralelamente una respuesta inmunitaria con una expansión de los clones de los linfocitos T CD8+ citotóxicos y la liberación de citosinas; se involucra también la participación del interferón γ en la producción de la apoptosis masiva de todas las capas de la epidermis^{2,8}. Los trastornos hidroelectrolíticos y la infección sistémica pueden inducir una falla multiorgánica, una tromboembolia pulmonar y una hemorragia gastrointestinal. Por ello, la NET constituye una emergencia terapéutica en el momento del diagnóstico¹⁰.

Dado que los síntomas iniciales son fiebre (generalmente, mayor de 39 °C), ardor en los ojos y disfgia,

Tabla 1. Escala de SCORTEN para la severidad de la NET

Variable	SCORTEN	Mortalidad predicha (%)
Edad > 40 años	0-1 puntos	3.2
Malignidad	2 puntos	12.1
Taquicardia (> 120/min)		
Superficie de descamación epidérmica inicial > 10%	3 puntos	35.3
Nitrógeno ureico > 27 mg/dl	4 puntos	58.3
Glucosa sérica > 250mg/dl		
Bicarbonato sérico < 20mEq/l	≥ 5 puntos	90

La presencia de un parámetro variable es valuada como 1; la ausencia equivale a 0 puntos. La suma del total de todas las variables de la escala predice el riesgo de mortalidad. (Adaptado de Bastuji-Garin)²⁶.

y pueden preceder a las manifestaciones cutáneas en 1-3 días, debe realizarse el diagnóstico con prontitud. Las lesiones cutáneas aparecen primero en el tronco, y se extienden hacia el cuello, la cara y las extremidades superiores proximales, las porciones distales de los brazos y las piernas. Las palmas y plantas pueden resultar respetadas o afectadas. Las lesiones comienzan como máculas eritematosas, y posteriormente aparece una necrosis y un desprendimiento de la epidermis que dejan erosiones exudativas, también llamados signo de Nikolsky^{1,4}. La mayoría de los pacientes presentan lesiones mucosas, incluyendo erosiones dolorosas orales y faríngeas, oculares y genitales³.

La extensión del compromiso cutáneo es uno de los factores pronósticos más importantes; así, se dice que una afección leve involucra un desprendimiento de la epidermis que puede ser leve (1-10% de la superficie corporal total [SCT]), moderado (10-30% de la SCT) o grave (> 30% de la SCT)^{1,3}. El SCORTEN es una escala de severidad de la enfermedad con siete parámetros que incluyen factores pronósticos como la edad y la superficie epitelial afectada. Una puntuación de 5 o más es compatible con una mortalidad mayor del 90%² (Tabla 1).

Los factores de mal pronóstico evidenciados mas comunmente son anemia y linfocitopenia; la presencia de neutropenia indica un pronóstico pobre³.

El diagnóstico definitivo se realiza con la biopsia cutánea; el examen histológico reporta epidermis necrótica, de forma temprana, necrosis con células intensamente eosinófilas en la epidermis, escaso infiltrado mononuclear en la dermis y, tardíamente, necrosis

extensa confluyente de toda la epidermis. Además, se observan ampollas subepidérmicas y un infiltrado inflamatorio que, dependiendo de su extensión, se relaciona con la mortalidad: si el infiltrado es leve, la mortalidad es del 27%; si es moderado, la mortalidad es del 53% y si es grave, la mortalidad es del 71%¹². Los estudios de laboratorio son inespecíficos para realizar el diagnóstico, pero resultan de gran ayuda para el pronóstico^{8,12}.

El diagnóstico diferencial principal es con Steven-Johnson, eritema multiforme ampolloso, dermatosis lineal por inmunoglobulina A, pénfigo paraneoplásico, pénfigoide ampolloso, síndrome estafilocócico de piel escaldada y otros, como la enfermedad aguda de injerto contra huésped, la pustulosis aguda exantemática generalizada y la enfermedad de Kawasaki⁹.

El tratamiento primario de la NET consiste principalmente en discontinuar la causa o el factor desencadenante y proceder al manejo en una unidad de quemados, si es necesario^{1,2,10}. Se han propuesto múltiples tratamientos para estos pacientes, como corticoides, pentoxifilina, ciclofosfamida y ciclosporina. El uso de corticoides se ha relacionado con mayor morbilidad por infección, sangrado de tubo digestivo y mayor estancia hospitalaria. La ciclosporina ha reportado una mortalidad del 0%, pero aparecen complicaciones sépticas^{2,13}. No se recomiendan los antibióticos profilácticos, porque aumentan la mortalidad y la resistencia bacteriana; se reservan como tratamiento para casos de sepsis¹.

Dentro de las medidas generales se incluyen las siguientes: aislamiento del paciente, ambiente cálido para evitar la hipotermia, acceso venoso en piel no comprometida para el control de líquidos y electrolitos, soporte nutricional entérico debido a que el paciente se encuentra en un estado catabólico y presenta mayores necesidades metabólicas, vendajes con vaselina en las zonas afectadas y asegurar la analgesia¹⁴.

La terapéutica con fármacos que bloquean la apoptosis de queratinocitos tiene un gran potencial para el tratamiento de la NET¹¹. La inmunoglobulina deriva de una mezcla de plasma de varios miles de donantes y está compuesta principalmente por inmunoglobulina G; contiene anticuerpos contra FAS, con lo que es capaz de bloquear la unión de Fas-FasL, inhibiendo la apoptosis, y podría ser de gran utilidad durante las fases precoces de la enfermedad^{11,15,16}.

La administración de este medicamento es controversial. Los autores que están a favor de esta intervención se basan en estudios descriptivos o

Tabla 2. Microorganismos causales de absceso hepático

Fuente de infección	Organismo común
Biliar	Microorganismos entéricos gramnegativos (enterococos)
Pélvica	<i>Bacteroides fragilis</i>
Otra fuente intraperitoneal	Microorganismos mixtos aerobios/ anaerobios (p. ej., <i>B. fragilis</i>) Usualmente un microorganismo único: estafilococos, estreptococos (incluido <i>S. milleri</i>)
Diseminación hematológica	<i>Candida</i> spp. Piógenos: <i>K. pneumoniae</i> (Asia)
Inmunocomprometidos	<i>Actinomyces</i> (raro)
Otros	Amibiano: <i>E. histolytica</i> (absceso amibiano) Otros parásitos: <i>Ascaris lumbricoides</i>

Modificado de Heneghan, et al.¹⁸.

comparativos con cohortes históricas. Uno de los más relevantes es el de Prins, et al., realizado con 48 pacientes que recibieron inmunoglobulina humana con una dosis promedio total de 2.7 g/kg durante un promedio de cuatro días, y se asoció con un rápido cese del desprendimiento de las mucosas en 43 de los 48 pacientes (90%)¹⁷.

Los efectos secundarios de la inmunoglobulina son moderados, y el más común es la cefalea; otros efectos son: fiebre, rinitis, mialgias, taquicardia, lumbalgia, dolor abdominal, erupción cutánea, náusea y vómito¹⁸. Otros efectos secundarios muy raros que se pueden presentar son: hipotensión, citopenias, enfermedad del suero, coagulación intravascular diseminada (CID), meningitis séptica, alopecia, lesión renal aguda, necrosis tubular, choque, infarto de miocardio, trombosis venosa profunda, síncope, síndrome de distrés respiratorio del adulto (SIRA) y en pacientes con historia de cefalea crónica puede aparecer meningitis. Sin embargo, considerando la seriedad de esta enfermedad y la baja toxicidad de la inmunoglobulina intravenosa, en comparación con los esteroides y otros tratamientos, es una de las mejores opciones de que se dispone actualmente^{19,20}.

Respecto al caso presentado, el cuadro cursó con un estado de inmunosupresión asociada a un ayuno prolongado, con la probable proliferación de patógenos y traslocación microbiana; también se encontró un cuadro de infección activa a nivel dérmico con deshidratación y afección severa de las barreras dérmicas,

por lo cual se evidenciaron posteriormente múltiples abscesos hepáticos.

Dentro de la etiología de los abscesos hepáticos la causa más común es bacteriana (Tabla 2); las bacterias pueden infectar el hígado por cuatro vías principales: biliar, portal, arterial o por contacto. Los abscesos de origen biliar representan más del 40% y tienen la particularidad de ser múltiples y comunicar con la vía biliar²¹. Los abscesos de origen portal representan el 15-20%, son secundarios a la sepsis de algún órgano abdominal que drena al sistema porta y pueden presentarse como complicaciones de apendicitis, diverticulitis, enfermedad de Crohn, cáncer de colon perforado, pancreatitis aguda, etc.⁶. Los abscesos de origen arterial representan el 5-15%; las causas más frecuentes son: tromboflebitis periféricas supuradas, endocarditis, infecciones pulmonares, urinarias, osteoarticulares, de origen otorrinolaringológico (ORL) o estomacales (estas últimas son menos frecuentes). Los abscesos por contacto son infrecuentes y pueden ocasionarse por pancreatitis, abscesos subfrénicos, úlceras perforadas o piocolecisto.

Esta condición se presenta clínicamente con dolor abdominal, fiebre oscilante (es el síntoma más común [77%]), diaforesis nocturna, vómito, anorexia, malestar general y pérdida de peso. En pacientes ancianos o con lesiones pequeñas el curso puede ser insidioso u oculto y pueden presentar la sintomatología de una infección primaria (apendicitis, diverticulitis, etc.) antes de desarrollar los síntomas del absceso hepático. En cambio, cuando los abscesos son múltiples, la presentación puede ser más aguda, como en el caso de nuestra paciente, que tuvo lugar al cuarto día del ingreso. Algunos pacientes pueden presentar tos o singulto por irritación diafragmática. Existe dolor a la palpación y a la percusión en el cuadrante superior derecho; se presenta ictericia en la última etapa, a menos que exista una colangitis supurativa; algunos pacientes se presentan con hepatomegalia y fiebre de origen desconocido. Los hallazgos de laboratorio incluyen leucocitosis (91%), anemia normocítica normocrómica (64%) y VSG elevada. Como hallazgo constante de laboratorio se ha reportado un incremento de PCR en el 100% de los casos, así como un incremento de la fosfatasa alcalina, hipoalbuminemia y transaminasas séricas en rangos marginalmente anormales^{4,6,21}.

Para el diagnóstico de absceso hepático, se prefiere el ultrasonido como herramienta inicial; tiene una sensibilidad del 85-95% y es capaz de identificar lesiones de más de 2 cm de diámetro. La tomografía

Tabla 3. Indicaciones para el drenaje de abscesos hepáticos

- No recomendado: múltiples abscesos pequeños que responden a los antibióticos (la obstrucción del conducto biliar debe ser excluida como causa y, en caso necesario, se debe realizar una colangiopancreatografía retrógrada endoscópica con colocación de *stent*)
- Drenaje por aspiración percutánea: abscesos < 6 cm
- Drenaje por catéter percutáneo: abscesos ≥ 6 cm
- Cirugía abierta:
 - Falla en el drenaje percutáneo
 - Abscesos de gran tamaño o multilobulados
 - Infección intraabdominal asociada que requiere un abordaje quirúrgico (p. ej., colelitiasis)

Modificado de Krige, et al.¹⁹.

computarizada tiene una sensibilidad del 95% y es capaz de detectar abscesos de hasta 0.5 cm de diámetro. El ultrasonido describe lesiones hipocogénicas con margen irregular; en la tomografía computarizada aparecen como lesiones lobuladas de baja densidad, pobremente definidas²².

En la actualidad, la combinación de antibioticoterapia y drenaje percutáneo es la principal forma de tratamiento, y reduce la mortalidad en índices que van del 5 al 30%²³. Sin embargo, una pequeña proporción de pacientes no responden de manera apropiada al manejo mínimamente invasivo y requieren un manejo quirúrgico abierto.

La antibioticoterapia de amplio espectro por vía parenteral debe basarse en la sospecha de un foco infeccioso durante 2-3 semanas o hasta obtener una respuesta clínica favorable. Posteriormente se complementará con antibioticoterapia oral durante 2-4 semanas o hasta que se demuestre la resolución clínica, bioquímica y radiológica del absceso. La evidencia sugiere que la terapia antimicrobiana usualmente no es suficiente para resolver abscesos, aun si son menores de 3 cm^{22,24,25}. Se recomienda utilizar como criterio para continuar el manejo únicamente con antibioticoterapia el hecho de encontrar un absceso menor de 6 cm, aunque otros autores recomiendan el drenaje de cualquier absceso mayor de 3 cm²⁵. Los criterios de drenaje percutáneo se describen en la tabla 3.

Bibliografía

1. French LE. Toxic epidermal necrolysis and Steven Johnson syndrome: our current understanding. *Allergol Int.* 2006;55(1):9-16.
2. Endorf FW, Cancio LC, Gibran NS. Toxic epidermal necrolysis clinical guidelines. *J Burn Care Res.* 2008;29(5):706-12.
3. Jean-Claude I, García DR. Necrólisis epidémica tóxica y síndrome de Stevens-Johnson: clasificación y actualidad terapéutica. *Actas Dermosifiliogr.* 2000;91:541-51.

4. Serati Shirazi Z, Inaloo S. Intravenous immunoglobulin in the treatment of lamotrigine- induced toxic epidermal necrolysis. *Iran J Allergy Asthma Immunol.* 2008;7(4):239-41.
5. Heneghan HM, Healy NA, Martin ST, et al. Modern management of pyogenic hepatic abscess: a case series and review of the literature. *BMC Res Notes.* 2011;4:80.
6. Krige JE, Beckingham IJ. ABC of diseases of liver, pancreas, and biliary system. *BMJ.* 2001;322(7285):537-40.
7. Widgerow AD. Toxic epidermal necrolysis - management issues and treatment options. *Int J Burns Trauma.* 2011;1(1):42-50.
8. Downey A, Jackson C, Harun N, Cooper A. Toxic epidermal necrolysis: review of pathogenesis and management. *J Am Acad Dermatol.* 2012;66(6):995-1003.
9. Schwartz RA, McDonough PH, Lee BW. Toxic epidermal necrolysis: Part II. Prognosis, sequelae, diagnosis, differential diagnosis, prevention, and treatment. *J Am Acad Dermatol.* 2013;69(2):187.e1-16; quiz 203-4.
10. Schwartz RA, McDonough PH, Lee BW. Toxic epidermal necrolysis: Part I. Introduction, history, classification, clinical features, systemic manifestations, etiology, and immunopathogenesis. *J Am Acad Dermatol.* 2013;69(2):173.e1-13; quiz 185-6.
11. Huang YC, Li YC, Chen TJ. The efficacy of intravenous immunoglobulin for the treatment of toxic epidermal necrolysis. *Br J Dermatol.* 2012;167(2):424-32.
12. Quinn AM, Brown K, Bonish BK, et al. Uncovering histologic criteria with prognostic significance in toxic epidermal necrolysis. *Arch Dermatol.* 2005;141(6):683-7.
13. Castelain F, Humbert P. Toxic epidermal necrolysis *Curr Drug Saf.* 2012;7(5):332-8.
14. Meddings L, Myers RP, Hubbard J, et al. A population-based study of pyogenic liver abscesses in the United States: incidence, mortality, and temporal trends. *Am J Gastroenterol.* 2010;105(1):117-24.
15. Molgó M, Carreño N, Hoyos-Bachiloglou R, Andresen M, González S. [Use of intravenous immunoglobulin for the treatment of toxic epidermal necrolysis and Stevens-Johnson/toxic epidermal necrolysis overlap syndrome. Review of 15 cases]. *Rev Med Chil.* 2009;137(3):383-9.
16. Laguna C, Martín B, Torrijos A, García-Melgares ML, Febrer I. Stevens-Johnson syndrome and toxic epidermal necrolysis. *Actas Dermosifiliogr.* 2006;97(3):177-85.
17. Prins C, Kedel FA, Padilla S, Et al. Treatment of toxic epidermal necrolysis with high-dose intravenous immunoglobulins: multicenter retrospective analysis of 48 consecutive cases. *Arch Dermatol.* 2003 Jan; 139(1):26-32.
18. Foster R, Suri A, Filate W, et al. Use of intravenous immune globulin in the ICU: a retrospective review of prescribing practices and patient outcomes. *Transfus Med.* 2010;20(6):403-8.
19. Sharma VK, Sethuraman G, Minz A. Stevens Johnson syndrome, toxic epidermal necrolysis and SJS-TEN overlap: a retrospective study of causative drugs and clinical outcome. *Indian J Dermatol Venereol Leprol.* 2008;74(3):238-40.
20. Viard I, Wehrli P, Bullani R, et al. Inhibition of toxic epidermal necrolysis by blockade of CD95 with human intravenous immunoglobulin. *Science.* 1998;282(5388):490-3.
21. Clements WD, Diamond T, McCrory DC, Rowlands BJ. Biliary drainage in obstructive jaundice: experimental and clinical aspects. *Br J Surg.* 1993;80(7):834-42.
22. Malik AA, Bari SU, Rouf KA, Wani KA. Pyogenic liver abscess: Changing patterns in approach. *World J Gastrointest Surg.* 2010;2(12):395-401.
23. Huang CJ, Pitt HA, Lipsett PA, et al. Pyogenic hepatic abscess. Changing trends over 42 years. *Ann Surg.* 1996;223(5):600-7; discussion 607-9.
24. Chung YF, Tan YM, Lui HF, et al. Management of pyogenic liver abscesses - percutaneous or open drainage? *Singapore Med J.* 2007;48(12):1158-65.
25. Hope WW, Vrochides DV, Newcomb WL, Mayo-Smith WW, Iannitti DA. Optimal treatment of hepatic abscess. *Am Surg.* 2008;74(2):178-82.
26. Malik AA, Bari SU, Rouf KA, Wani KA. Pyogenic liver abscess: Changing patterns in approach. *World J Gastrointest Surg* 2010;2(12): 395-401.