

## Síndrome de *pinch off*. Descripción de un caso y revisión de la literatura

Neisser Morales-Victorino\*, Félix Damas de los Santos, Mauricio Kuri-Ayache y Carlos López-Aguilar  
Instituto Nacional de Cardiología Ignacio Chávez, México, D.F., México

### Resumen

La instalación o cateterización venosa central es un procedimiento muy común en las áreas de emergencias médicas y unidades de cuidados intensivos. La ruptura del catéter central se ha descrito como una rara complicación en pacientes con catéteres subclavios permanentes. Presentamos el caso de una paciente con ruptura y embolización del catéter central secundaria a la compresión mecánica intermitente por la subclavía y la primera costilla (síndrome de pellizcamiento, Pinch Off Syndrome) y su resolución a través de un dispositivo percutáneo.

**PALABRAS CLAVE:** Dispositivos de acceso intravenoso. Embolización de catéter. Pellizcamiento. Catéter lazo.

### Abstract

Central venous catheterization is a common procedure in the emergency and intensive-care units. Rupture of the central catheter has been described as a rare complication in patients with permanent subclavian catheters. We report the case of a patient with rupture and central catheter and embolization secondary to intermittent mechanical compression by the subclavian and the first rib (pinch-off syndrome) and its resolution through a percutaneous device. (Gac Med Mex. 2015;151:529-32)

**Corresponding author:** Neisser Morales-Victorino, morales\_neisser@hotmail.com

**KEY WORDS:** Intravenous access device. Catheter embolization. Pinch-off. Snare catheter.

## Introducción

La instalación o cateterización venosa central es un procedimiento muy común en las áreas de emergencias médicas y unidades de cuidados intensivos. La inserción de un catéter dentro del espacio intravascular puede lograrse a través de punción directa con técnica de Seldinger guiado por visión ecográfica, o a través de una punción venosa periférica.

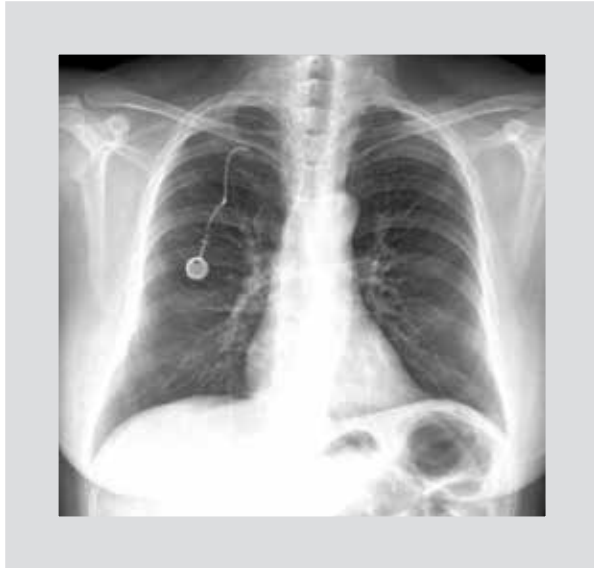Las indicaciones son variadas, entre ellas se encuentran la administración de soluciones hiperosmolares e hipertónicas, quimioterapia, antibióticos, fármacos vasoactivos. También se usa para realizar pruebas diagnósticas o procedimientos terapéuticos, como son la instalación de un catéter de arteria pulmonar (catéter de Swan-Ganz). Las indicaciones específicas son de monitoreo hemodinámico invasivo, monitorización de presión venosa central, la revisión de presiones de arteria pulmonar y presión de oclusión de

### Correspondencia:

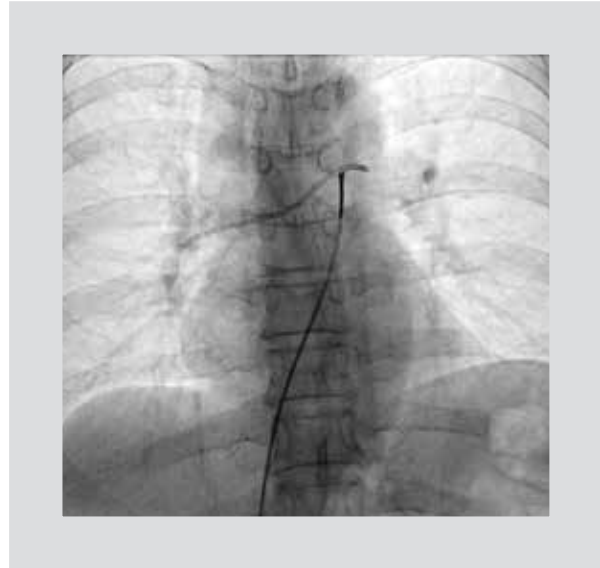\*Neisser Morales-Victorino  
Instituto Nacional de Cardiología Ignacio Chávez  
Juan Badiano, 1  
Col. Sección XVI. Del. Tlalpan, C.P. 14080, México D.F., México  
E-mail: morales\_neisser@hotmail.com

Fecha de recepción en versión modificada: 29-08-2014

Fecha de aceptación: 28-12-2014



**Figura 1.** Radiografía de tórax posteroanterior en la que se observa el catéter ocupando las ramas pulmonares derecha, izquierda y el tronco pulmonar.



**Figura 2.** Imagen fluoroscópica de la fijación del fragmento del catéter con el catéter lazo.

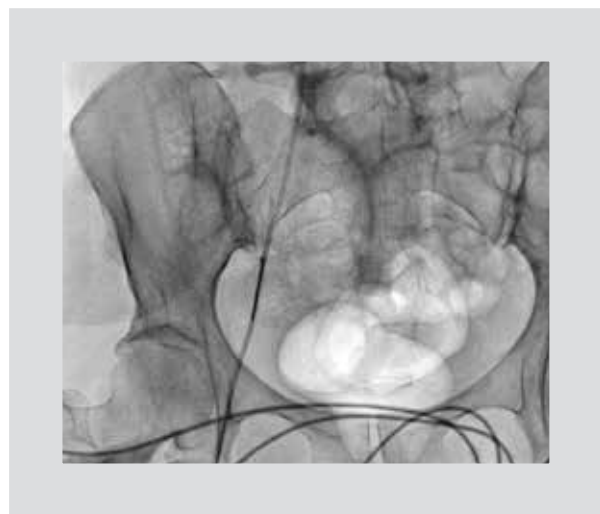
arteria pulmonar; los estudios diagnósticos tipo cateterismo cardíaco, arteriografía, angioplastia, biopsias y manejo de procedimientos terapéuticos por radiología intervencionista, como embolizaciones selectivas, biopsias e instalación de *shunt* porto-sistémico tipo TIPS, a nivel hepático.

El acceso venoso subclavio tiene menor probabilidad de infección relacionada a catéter que el acceso yugular interno y femoral<sup>1,2</sup>; sin embargo, la ruta subclavia se ha asociado con complicaciones mecánicas importantes como la punción arterial (3.1-4.9%), hematoma (1.2-2.1%), neumotórax (1.5-3.1%) y hemotórax (0.4-0.6%)<sup>1</sup>.

## Descripción del caso

Mujer de 61 años de edad con antecedentes de dislipidemia, osteoartritis, con diagnóstico reciente de cáncer de mama (adenocarcinoma ductal Her-2-Neu positivo) 3 meses previos a su ingreso, a quien se colocó catéter puerto para aplicación de quimioterapia, sin complicaciones. En sus visitas subsecuentes para la aplicación de quimioterapia, presentó disfunción de catéter que corregía con la elevación del brazo derecho. En su última visita se constató mayor disfunción del catéter sin corrección con la posición, por lo que se realizó una radiografía de tórax documentando fractura y embolización del extremo distal del catéter a nivel de la bifurcación de la arteria pulmonar (Fig. 1), hallazgo compatible con un síndrome de pellizcamiento

(*pinch off*), por lo que fue enviada al Instituto Nacional de Cardiología para extracción del catéter por intervencionismo periférico. En su evaluación en urgencias: asintomática, hemodinámicamente estable, con exploración cardiovascular normal. Se llevó a sala de hemodinámica y, con la utilización de un catéter lazo, se logró la fijación (Fig. 2) y extracción del catéter migrado a través de un acceso femoral (Fig. 3) sin ninguna complicación; la paciente fue egresada 12 horas más tarde para continuar con la quimioterapia y planificar una nueva colocación de catéter puerto.



**Figura 3.** Extracción del fragmento del catéter a través del acceso venoso femoral con el catéter lazo.

## Revisión

La ruptura del catéter central se ha descrito como una rara complicación en pacientes con catéteres subclavios permanentes<sup>3,4</sup>. La porción distal del catéter puede embolizar al corazón y causar complicaciones como arritmias, endocarditis, perforación del corazón y embolismo pulmonar.

La transección de un catéter central puede ser causada por defectos del catéter, por trauma del catéter en el momento de la inserción o retiro, o por daño condicionado con la aguja en el momento de la inserción de un segundo catéter en el mismo sitio.

La transección del catéter venoso central también puede deberse a la compresión en el sitio de inserción del catéter en el área costoclavicular (canal cervicoaxilar)<sup>5,6</sup>; esta área está limitada anteriormente por la clavícula, el músculo subclavio y el ligamento costocoracoideo, el borde posterior está limitado por la primera costilla y el ligamento escaleno.

Una mala posición del catéter que atraviese a través de este espacio por fuera de la vena subclavia antes de incidir el vaso medialmente puede condicionar compresión del catéter. Una inserción más lateral del catéter en la vena subclavia, donde el ángulo entre la clavícula y la primera costilla es más amplio, minimiza la compresión del catéter.

La compresión mecánica intermitente del catéter se llama síndrome de pellizcamiento (*Pinch Off Syndrome*)<sup>5,7,8</sup>. Este síndrome de *pinch off* puede ser reconocido en la radiografía de tórax al observar un adelgazamiento de la luz del catéter a través de su paso entre la clavícula y la primera costilla. Hinke, et al.<sup>6</sup> desarrollaron una escala basada en la distorsión radiográfica del catéter:

- Grado 0, el catéter sigue un trayecto a través de la región de la clavícula y la primera costilla sin adelgazamiento.
- Grado 1, el catéter muestra algún grado de flexión o desviación pero sin estrechamiento luminal.
- Grado 2, el catéter muestra cierto grado de estrechamiento de la luz al pasar por debajo de la clavícula (verdadero signo de pinzamiento).
- Grado 3, el catéter se encuentra seccionado entre la primera costilla y la clavícula con embolización de la porción distal del catéter<sup>5</sup>.

Los sitios más comunes de embolización de los fragmentos del catéter son la arteria pulmonar (35%), aurícula derecha (27.6%), ventrículo derecho (22%) y vena cava superior o venas periféricas (15.4%)<sup>9</sup>.

Los primeros síntomas relacionados con la compresión del catéter y la transección del mismo son una resistencia intermitente al paso de soluciones, estado hemodinámico variable en pacientes con inotrópicos por el paso variable de medicamentos, edema en la región anterior del tórax cercana al sitio de inserción del catéter, extrasístoles ventriculares frecuentes en caso de embolización del catéter al corazón<sup>7,8</sup>; las complicaciones incluyen arritmias, endocarditis, perforación de ventrículo derecho embolia pulmonar.

En una serie publicada por Serov, et al.<sup>9</sup>, (215 casos) los signos clínicos de fractura y embolización del catéter incluyeron mal funcionamiento del catéter (56.3%), arritmias (13%), síntomas pulmonares (4.7%), sepsis (1.8%), pero el 24.2% de los casos fueron asintomáticos.

La mortalidad asociada a la fractura y embolización de catéter distal fue reportada entre el 28 al 57% de los casos (entre 1950 y 1980) donde los materiales de los catéteres fueron distintos; en la serie de Serov, et al. se reportó una mortalidad del 1.8%<sup>9</sup>.

La ocurrencia del síndrome de *Pinch off* puede ser muy temprana (meses) o tardía (años). En una serie de casos descrita por Mirza, et al.<sup>10</sup>, de los 112 casos reportados, el tiempo promedio de ocurrencia del síndrome fue de 5.3 meses con un rango de hasta 60 meses.

El uso del ultrasonido como guía para la colocación de accesos venosos centrales ha mostrado ser una herramienta eficaz con una menor tasa de complicaciones comparada con el método por referencias<sup>11</sup>.

La mayoría de los fragmentos de catéteres son extraídos mediante técnicas de intervención percutánea, a través de la vena femoral. Este abordaje fue descrito desde 1962, y representa la técnica «estándar de oro» para el retiro de cuerpos extraños en el sistema venoso<sup>12</sup>. Una pequeña proporción de los casos (4.2%) no pueden ser removidos por intervencionismo, porque los fragmentos se adhieren a la pared del vaso, por lo que requieren cirugía<sup>9</sup>.

El catéter lazo puede ser usado tanto en intervencionismo cardiológico, como en neurointervencionismo y radiología. Su diseño de doble plano permite la captura y recuperación de objetos con mayor seguridad y rapidez, además el tamaño del lazo es variable para adaptarlo perfectamente al tamaño del objeto a recuperar. Cuenta con una cobertura en hilo de platino para una excelente radiopacidad y resistencia a la tracción, lo que además le permite mayor torque, permitiendo girar libremente el lazo para mejorar el posicionamiento.

Existen algunos otros sistemas que involucran múltiples lazos como el sistema de lazo endovascular EN Snare® (*Endovascular Snare System/Merit Medical Systems*) diseñado con tres lazos entrelazados (nitinol, lo que le confiere flexibilidad, resistencia a los pliegues y control del torque) para extraer y manipular objetos extraños en el cuerpo, y del que existe una diversidad de tamaños desde 2 mm hasta 45 mm.

## Conclusiones

El síndrome de *pinch off* que condiciona transección y embolización del catéter subclavio es una alteración rara, no sospechada como causa de disfunción por el clínico, y que puede poner en riesgo la vida del paciente. El uso del ultrasonido para guiar las punciones es una herramienta eficaz, que disminuye la tasa de complicaciones mecánicas. La intervención percutánea por abordaje femoral con utilización de un catéter de un solo lazo o múltiple es la técnica considerada «estándar de oro» para la recuperación de cuerpos extraños en el sistema venoso.

## Bibliografía

1. McGee DC, Gould MK. Preventing complications of central venous catheterization. *New Engl J Med*. 2003;348:1123-33.
2. Polderman KH, Girbes ARJ. Central venous catheter use. Part 2: infectious complications. *Intensive Care Med*. 2002;28:18-28.
3. Nostdahl T, Waagsbo NA. Costoclavicular pinching: a complication of long-term central venous catheters. *Acta Anaesthesiol Scand*. 2004;42:872-5.
4. Mirza B, Vanek VW, Kupensky DT. Pinch-off syndrome: case report and collective review of the literature. *Am Surg*. 2004;70:635-44.
5. Aitken DR, Minton JP. The 'pinch-off sign': a warning of impending problems with permanent subclavian catheters. *Am J Surg*. 1984;148:633-6.
6. Hinke DH, Zandt-Stastny DA, Goodman LR, et al. Pinch-off syndrome: a complication of implantable subclavian venous access devices. *Radiology*. 1990;177:353-6.
7. Andris DA, Krzywda EA, Schulte W, et al. Pinch-off syndrome: a rare etiology for central venous catheter occlusion. *J Parenter Enteral Nutr* 1994;18:531-3.
8. Koller M, Papa MZ, Zwieg A, et al. Spontaneous leak and transection of permanent subclavian catheters. *J Surg Oncol*. 1998;68:166-8.
9. Surov A, Wienke A, Carter JM, et al. Intravascular embolization of venous catheter –causes, clinical signs, and management: a systematic review. *JPEN J Parenter Enteral Nutr*. 2009;33:677-85.
10. Mirza B, Vanek VW, Kupensky DT. Pinch-off syndrome: case report and collective review of the literature. *Am Surg*. 2004;70:635-8.
11. Fragou M, Gravvanis A, Dimitriou V, et al. Real-time ultrasound-guided subclavian vein cannulation versus the landmark method in critical care patients: a prospective randomised study. *Crit Care Med*. 2011;39:1607-12.
12. Thomas J, Sinclair-Smith B, Bloomfield D, et al. Nonsurgical retrieval of a broken segment of steel spring guide from right atrium and inferior vena cava. *Circulation*. 1964;30:106-8.