

Adenoma trabecular hialinizante (ATH) de tiroides: reporte de dos casos

Alejandro Román-González^{1*}, Carlos Simón-Duque², Juan Camilo-Pérez³ y Alejandro Vélez-Hoyo⁴

¹Medicina Interna, Hospital Universitario San Vicente Fundación. Fellow Endocrinología. Grupo de Endocrinología y Metabolismo, Universidad de Antioquia; ²Hospital Pablo Tobón Uribe; ³Hospital Pablo Tobón Uribe y Dinámica IPS; ⁴Hospital Pablo Tobón Uribe y Dinámica IPS; Universidad Pontificia Bolivariana y Endocrinología y Metabolismo, Universidad de Antioquia. Medellín, Colombia.

Resumen

El ATH es una lesión infrecuente de la tiroides. Existe controversia en la literatura mundial acerca del nombre correcto para esta enfermedad. Carney ha defendido a ultranza el carácter benigno de esta condición y, por ello, la continúa llamando adenoma, pero la Organización Mundial de la Salud la denomina tumor por su potencial de malignidad y otros la califican como una variante del carcinoma papilar basándose en la presencia de rearrreglos reorganizado durante la transfección/carcinoma papilar de tiroides (RET/PTC). En América Latina son pocos los casos reportados. Presentamos dos casos de ATH. El primero corresponde a una mujer de 40 años con un nódulo de 3 x 3 cm; la inmunohistoquímica fue positiva para tiroglobulina y negativa para calcitonina, citoqueratina 19 (CK-19) y cromogranina. El segundo caso es una mujer de 36 años con un nódulo de 4 x 4 cm y un patrón de inmunohistoquímica idéntico al del caso inicial. El ATH es una enfermedad benigna fácilmente confundible con el carcinoma papilar o medular de tiroides. El conocimiento de esta entidad permite una mejor clasificación y manejo de las lesiones de tiroides.

PALABRAS CLAVE: Nódulo tiroideo. Neoplasias tiroideas. Patología.

Abstract

The hyalinizing trabecular adenoma is a rare lesion of the thyroid. There is controversy in the literature about the correct name for this disease. Dr. Carney defended the benign nature of this condition and therefore continues calling it adenoma, the World Health Organization calls for the potential of tumor malignancy, and others qualify it as a variant of papillary carcinoma based on the presence of rearranged in transformation/papillary thyroid carcinoma (RET/PTC) rearrangements. In Latin America there are few reported cases. Two cases of hyalinizing trabecular adenoma are reported. The first is a 40-year-old woman with a thyroid nodule of 3 x 3 cm. The immunohistochemistry was positive for thyroglobulin and calcitonin and negative for cytokeratin 19 and chromogranin. The second case is a 36-year-old patient with a thyroid nodule of 4 x 4 cm with an immunohistochemical pattern identical to the first case. Trabecular hyalinizing adenoma is a benign disease, easily confused with papillary or medullary thyroid carcinoma. Awareness of this entity will allow a better classification and management of thyroid conditions. (Gac Med Mex. 2016;152:111-5)

Corresponding author: Alejandro Román González, alejoroman@gmail.com

KEY WORDS: Thyroid nodule. Thyroid neoplasm. Pathology. Adenoma. Thyroid carcinoma.

Correspondencia:

*Alejandro Román González
Oficina de Endocrinología y Diabetes
Hospital Universitario San Vicente Fundación
Carrera, 93, n.º 50-91
Medellín, Antioquia, Colombia
E-mail: alejoroman@gmail.com

Fecha de recepción en versión modificada: 04-05-2015

Fecha de aceptación: 06-06-2015

Introducción

En 1987, Carney, et al. describieron 11 tumores trabeculares hialinizantes que simulaban el carcinoma papilar o medular de tiroides y los designaron como adenomas basándose en su conducta benigna¹. Sin embargo, se ha propuesto que el adenoma de Carney lleve el nombre de tumor o neoplasia por el riesgo de metástasis y el comportamiento invasivo en algunos casos; incluso se ha designado como un tipo de carcinoma papilar de tiroides basándose en la presencia de rearrreglos RET/PTC². A pesar de esto, la serie más grande hasta la fecha, con 119 adenomas trabeculares con un seguimiento prolongado durante 20 años, demostró que sólo un paciente presentó compromiso metastásico, un caso que pareció deberse a un carcinoma folicular de tiroides con componente trabecular, y no a un adenoma trabecular³. Ahora bien, Carney ha insistido en que el nombre adecuado para esta enfermedad rara es ATH. Aunque es infrecuente encontrar esta lesión en la práctica clínica usual, su comportamiento benigno sugiere un manejo conservador, por lo que es esencial que el clínico esté al tanto de la enfermedad y que el patólogo conozca sus características para no confundirlo con el carcinoma papilar o medular de tiroides. Se presentan dos casos acorde a las guías CARE⁴ para reportes de casos con una revisión del tema, buscando cubrir la ausencia de reportes en este tópico en América Latina.

Reporte de casos

Caso 1

Se trata de un paciente de 40 años de edad de sexo femenino con una historia de larga data de nódulo tiroideo. La ecografía mostraba áreas hipoeoicas con un nódulo de 3 x 3 cm de tamaño. La biopsia por aspiración con aguja fina fue informada como carcinoma papilar. Se realizó una hemitiroidectomía derecha, que identificó un nódulo de color crema y consistencia firme de 3 x 3 cm. Microscópicamente se componía de trabéculas, células alargadas con inclusiones nucleares, áreas hialinizadas y patrón trabecular con cápsula fibrosa delgada alrededor. La inmunohistoquímica fue positiva para tiroglobulina y negativa para calcitonina, cromogranina y CK-19. El diagnóstico final de la revisión fue de ATH (Fig. 1).

Caso 2

Se trata de un paciente de 36 años de edad de género femenino, con biopsia remitida para revisión e

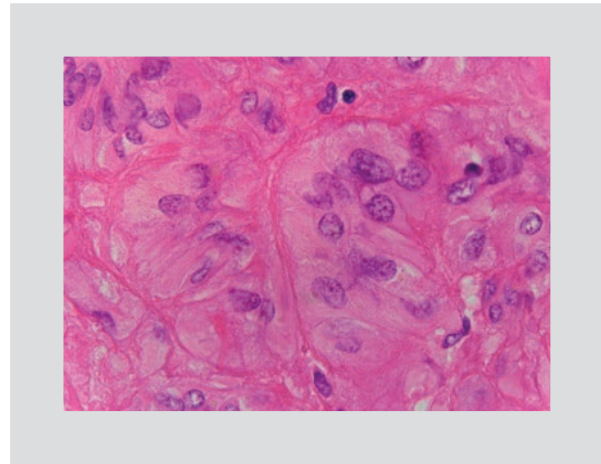


Figura 1. Caso 1: micrografía del ATH con tinción con hematoxilina y eosina (40 x).

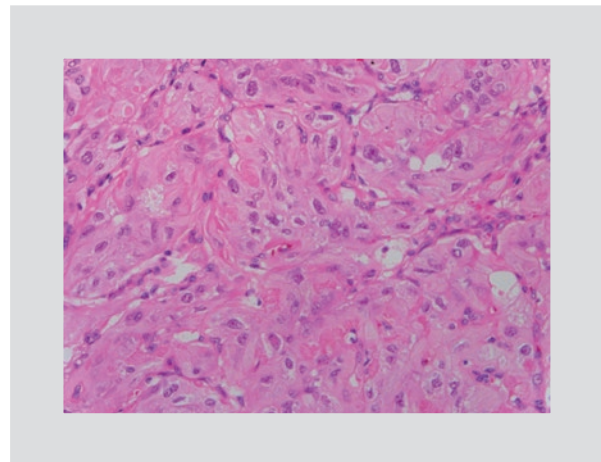


Figura 2. Caso 2: micrografía del ATH con coloración de hematoxilina y eosina (10 x).

inmunohistoquímica con diagnóstico de ATH de Carney versus carcinoma medular. Se encontró una tiroides con un nódulo de 4 x 4 cm con trabéculas, células alargadas con cuerpos amarillos, áreas hialinizadas y patrón trabecular; la inmunohistoquímica fue positiva para tiroglobulina y negativa para calcitonina y CK-19. El diagnóstico final fue de ATH (Fig. 2).

Discusión

El ATH de tiroides es una lesión infrecuente: se estima que representa el 0.44-1.3% de todas las neoplasias tiroideas⁵⁻⁷. En 2008, Carney¹ actualizó su reporte inicial de 11 ATH con 119 casos³, y en ese mismo año presentó una revisión⁸ explicando tres reportes iniciales (de 1907, 1922 y 1982) de otros autores, casos desconocidos por él en el momento de su publicación

inicial. El comportamiento biológico del ATH es controversial, dado que algunos autores apoyan que se trata de una variante del carcinoma papilar y otros sugieren que es un tumor benigno por el comportamiento no invasivo que presenta en la mayoría de los casos, tal como ha sido reportado por Carney en su serie de más de 119 pacientes sin evidencia de metástasis³. Definir si se trata o no de un cáncer es esencial, debido a la diferencia de manejo que debe hacerse: un adenoma puede ser tratado de forma conservadora y el carcinoma requiere un manejo quirúrgico y con yodo radiactivo acorde a la estratificación del riesgo del paciente⁹.

La mayoría de los ATH se presentan en mujeres de edad media, con una relación mujer: hombre de 6:1^{1,5}. Clínicamente se descubre como un nódulo solitario asintomático o como parte de un bocio multinodular⁷. Los hallazgos ecográficos descritos de este tumor son similares a los de las neoplasias foliculares, usualmente son nódulos sólidos, ovalados o redondeados, bien definidos, hipoeoicos, con halo presente y sin microcalcificaciones¹⁰. Usualmente estos hallazgos no son altamente sugestivos de malignidad¹¹, y el tamaño promedio es de 2.5 cm⁵. La etiología del ATH es desconocida y no se ha asociado con antecedentes de exposición a radiación de la cabeza y el cuello¹². Se ha descrito asociado a la tiroiditis de Hashimoto, pero sin certeza de una relación causal o esporádica^{3,12}.

En la microscopia se observa una neoplasia con trabéculas con acumulación de material hialinizado¹³. El núcleo es redondeado con algunas seudoinclusiones y pueden verse cuerpos de Psammoma. En la inmunohistoquímica los tumores son positivos para tiroglobulina, *transcription termination factor 1* (TTF-1) y citoqueratinas, excepto para la CK-19, que es negativa o mínima en comparación con el carcinoma papilar de tiroides, que es fuertemente positivo para este marcador^{1,14}; sin embargo, otros autores han encontrado positividad para CK-19¹⁵. Algunos autores proponen que, si hay positividad para CK-19, no se trata de un ATH, sino de alguna variante de carcinoma papilar^{6,16}. Debe recordarse que en la descripción inicial de Carney, et al. estas neoplasias eran negativas para CK-19¹; por ende, *stricto sensu* el ATH debe ser negativo para CK-19. Estos tumores no expresan calcitonina¹⁷ y la tinción con rojo Congo es negativa. La expresión de galectina 3 es negativa o débilmente positiva en la mayoría de los ATH (60%); en aquellos casos en que es positiva, es difusa y de predominio citoplasmático¹⁸. El comportamiento

biológico de los ATH positivos para la galectina 3 no parece ser agresivo¹⁸. Adicionalmente, el ATH presenta reactividad citoplasmática y en la membrana celular con el anticuerpo *methylation-inhibited binding protein 1* (MIB-1)¹⁹ dirigido contra el Ki-67^{20,21}, hallazgo que permitiría diferenciarlo del carcinoma papilar de tiroides²².

Dadas las similitudes histológicas con el carcinoma papilar de tiroides, se han realizado varios estudios con genética molecular con el fin de esclarecer la biología tumoral del ATH^{2,13,17,23-29}. En pacientes con carcinoma papilar de tiroides se ha encontrado una prevalencia variable (hasta del 50%) de rearrreglos somáticos del protooncogén *rearranged during transfection* (RET)², por lo que este hallazgo en un ATH sería compatible con una variante de carcinoma papilar. Uno de los estudios iniciales evaluó la presencia de rearrreglos RET/PTC²⁸ en 14 ATH por RT-PCR o inmunohistoquímica. El 28.6% de los ATH expresaban rearrreglos RET/PTC, aunque uno de los casos fue sólo por inmunohistoquímica, y no por RT-PCR; en dos casos positivos por inmunohistoquímica la positividad fue focal, y en un caso adicional con un tumor mixto ATH/carcinoma papilar se encontró positividad para RET/PTC por reacción en cadena de la polimerasa en tiempo real (RT-PCR) e inmunohistoquímica sólo en el componente papilar²⁸. En otro estudio la presencia de rearrreglos RET/PTC fue del 47%²⁴. Sin embargo, la presencia de rearrreglos RET/PTC no es específica del carcinoma papilar de tiroides, pues ha sido descrita en condiciones benignas como la tiroiditis de Hashimoto³⁰, por lo que no se puede afirmar con certeza que la presencia de estos rearrreglos sea prueba de carcinoma papilar de tiroides.

Por otro lado, la búsqueda de mutaciones para BRAF (V600E), presente en el 29-83% de los pacientes con carcinoma papilar y central en la patogénesis de esta neoplasia, ha sido negativa^{17,23,25,31,32}. Tampoco se han encontrado mutaciones en RAS^{24,29,31}. Adicionalmente, en un estudio multicéntrico para la validación del diagnóstico molecular prequirúrgico del nódulo tiroideo con una prueba de expresión de 167 genes (Afirma®), se encontraron dos casos de ATH³³, y su perfil molecular fue indicativo de benignidad.

En Latinoamérica son pocos los reportes de casos o estudios de esta entidad. En una búsqueda realizada en Scielo, Medline y Google Académico se encontró un reporte de Argentina³⁴ y otro de Colombia³⁵. Existe otro reporte argentino que está publicado en la página web de la Sociedad Argentina

Tabla 1. Diferencias entre el carcinoma papilar, el medular y el ATH

	Carcinoma papilar	Carcinoma medular	ATH
Principales hallazgos patológicos	Pseudoinclusiones nucleares, estructuras papilares, cuerpos de Psammoma, hendiduras nucleares en grano de café, núcleos en vidrio esmerilado	Citoplasma granular con núcleos redondos u ovales con cromatina punteada. Depósitos prominentes de amiloide en el estroma	Trabéculas, células alargadas con inclusiones nucleares, áreas hialinizadas y patrón trabecular con cápsula fibrosa delgada alrededor; galectina 3 (-); CK-19 (-)
Cambios genéticos	BRAF ^{V600E} , RAS, RET/PTC	RET	RET/PTC
Características clínicas	Más frecuente en mujeres. Nódulo tiroideo. Sobrevida a los 25 años: 95%	Nódulo tiroideo. Sobrevida a los 25 años: 79%. Esporádico: 80%. Hereditario: 20% (MEN2)	Más frecuente en mujeres. Nódulo tiroideo de comportamiento benigno. No hay datos a largo plazo de sobrevida
Tratamiento	- Tiroidectomía total en lesiones mayores de 1 cm - Yodo radiactivo en pacientes de riesgo alto e intermedio según las características clínicas	Tiroidectomía más vaciamiento central	Observación o lobectomía
Seguimiento paraclínico	Tiroglobulina y ecografía de tiroides	Calcitonina, antígeno carcinoembrionario. Imágenes según el compromiso local o distante	Ecografía

MEN2: neoplasia endocrina múltiple.

de Citología³⁶. Es posible que en nuestro medio el ATH sea poco reconocido o que su frecuencia sea más baja de lo reportado. Es necesario realizar estudios multicéntricos para conocer las características epidemiológicas de esta neoplasia en nuestra región y las diferencias con el resto del mundo.

Dado que la mayoría de reportes indican un mínimo potencial de malignidad, el manejo debe ser conservador, con hemitiroidectomía, sin necesidad de uso de yodo radiactivo o supresión de la tirotrópina, o con vigilancia clínica y ecográfica si el tumor se ha diagnosticado por aspiración con aguja fina. Se requiere una educación médica continua en el campo de la tiroidología para un mayor reconocimiento de este tumor, de su condición benigna y de lo fácilmente confundible que es con un carcinoma papilar o medular (Tabla 1) de tiroides, si no se es consciente de su existencia, y, en consecuencia, para realizar un manejo acorde a su benignidad.

Bibliografía

1. Carney JA, Ryan J, Goellner JR. Hyalinizing trabecular adenoma of the thyroid gland. *Am J Surg Pathol.* 1987;11(8):583-91.
2. Nikiforov YE. RET/PTC rearrangement in thyroid tumors. *Endocr Pathol.* 2002;13(1):3-16.

3. Carney JA, Hirokawa M, Lloyd RV, Papotti M, Sebo TJ. Hyalinizing trabecular tumors of the thyroid gland are almost all benign. *Am J Surg Pathol.* 2008;32(12):1877-89.
4. Gagnier JJ, Kienle G, Altman DG, et al. The CARE guidelines: consensus-based clinical case report guideline development. *J Clin Epidemiol.* 2014;67(1):46-51.
5. Thompson LD. Hyalinizing trabecular adenoma of the thyroid gland. *Ear Nose Throat J.* 2011;90(9):416-7.
6. Galgano MT, Mills SE, Stelow EB. Hyalinizing trabecular adenoma of the thyroid revisited: a histologic and immunohistochemical study of thyroid lesions with prominent trabecular architecture and sclerosis. *Am J Surg Pathol.* 2006;30(10):1269-73.
7. Evenson A, Mowschenson P, Wang H, et al. Hyalinizing trabecular adenoma--an uncommon thyroid tumor frequently misdiagnosed as papillary or medullary thyroid carcinoma. *Am J Surg.* 2007;193(6):707-12.
8. Carney JA. Hyalinizing trabecular tumors of the thyroid gland: quadruply described but not by the discoverer. *Am J Surg Pathol.* 2008;32(4):622-34.
9. Bishop JA, Ali SZ. Hyalinizing trabecular adenoma of the thyroid gland. *Diagn Cytopathol.* 2011;39(4):306-10.
10. Lee S, Han BK, Ko EY, Oh YL, Choe JH, Shin JH. The ultrasonography features of hyalinizing trabecular tumor of the thyroid are more consistent with its benign behavior than cytology or frozen section readings. *Thyroid.* 2011;21(3):253-9.
11. Choi WJ, Baek JH, Ha EJ, et al. The ultrasonography features of hyalinizing trabecular tumor of the thyroid gland and the role of fine needle aspiration cytology and core needle biopsy in its diagnosis. *Acta Radiol.* 2015;56(9):1113-8.
12. Ünlütürk U, Karaveli G, Sak SD, Erdoğan MF. Hyalinizing trabecular tumor in a background of lymphocytic thyroiditis: a challenging neoplasm of the thyroid. *Endocr Pract.* 2011;17(6):e140-3.
13. Smith NR, Bullock MJ, Hart RD, Trites JR, Taylor SM. Hyalinizing trabecular tumour: review and new insights into the molecular biology. *J Otolaryngol Head Neck Surg.* 2012;41(1):30-4.
14. Hirokawa M, Carney JA, Ohtsuki Y. Hyalinizing trabecular adenoma and papillary carcinoma of the thyroid gland express different cytokeratin patterns. *Am J Surg Pathol.* 2000;24(6):877-81.
15. Fonseca E, Nesland JM, Sobrinho-Simões M. Expression of stratified epithelial-type cytokeratins in hyalinizing trabecular adenomas supports

- their relationship with papillary carcinomas of the thyroid. *Histopathology*. 1997;31(4):330-5.
16. Lee S, Hong S, Koo JS. Immunohistochemical subclassification of thyroid tumors with a prominent hyalinizing trabecular pattern. *APMIS*. 2011; 119(8):529-36.
 17. Kim T, Oh YL, Kim KM, Shin JH. Diagnostic dilemmas of hyalinizing trabecular tumours on fine needle aspiration cytology: a study of seven cases with BRAF mutation analysis. *Cytopathology*. 2011;22(6):407-13.
 18. Gaffney RL, Carney JA, Sebo TJ, et al. Galectin-3 expression in hyalinizing trabecular tumors of the thyroid gland. *Am J Surg Pathol*. 2003;27(4):494-8.
 19. Leonardo E, Volante M, Barbareschi M, et al. Cell membrane reactivity of MIB-1 antibody to Ki67 in human tumors: fact or artifact? *Appl Immunohistochem Mol Morphol*. 2007;15(2):220-3.
 20. Hirokawa M, Carney JA. Cell membrane and cytoplasmic staining for MIB-1 in hyalinizing trabecular adenoma of the thyroid gland. *Am J Surg Pathol*. 2000;24(4):575-8.
 21. Casey MB, Sebo TJ, Carney JA. Hyalinizing trabecular adenoma of the thyroid gland identification through MIB-1 staining of fine-needle aspiration biopsy smears. *Am J Clin Pathol*. 2004;122(4):506-10.
 22. Bakula-Zalewska E, Cameron R, Gałczyński JP, Domanski HA. Hyaline matrix in hyalinizing trabecular tumor: Findings in fine-needle aspiration smears. *Diagn Cytopathol*. 2015;43(9):710-3.
 23. Sheu SY, Vogel E, Worm K, Grabellus F, Schwertheim S, Schmid KW. Hyalinizing trabecular tumour of the thyroid-differential expression of distinct miRNAs compared with papillary thyroid carcinoma. *Histopathology*. 2010;56(5):632-40.
 24. Salvatore G, Chiappetta G, Nikiforov YE, et al. Molecular profile of hyalinizing trabecular tumours of the thyroid: high prevalence of RET/PTC rearrangements and absence of B-raf and N-ras point mutations. *Eur J Cancer*. 2005;41(5):816-21.
 25. Nakamura N, Carney JA, Jin L, et al. RASSF1A and NRE1A methylation and BRAFV600E mutations in thyroid tumors. *Lab Invest*. 2005; 85(9):1065-75.
 26. Trovisco V, Vieira de Castro I, Soares P, et al. BRAF mutations are associated with some histological types of papillary thyroid carcinoma. *J Pathol*. 2004;202(2):247-51.
 27. Lloyd RV. Hyalinizing trabecular tumors of the thyroid: a variant of papillary carcinoma? *Adv Anat Pathol*. 2002;9(1):7-11.
 28. Papotti M, Volante M, Giuliano A, et al. RET/PTC activation in hyalinizing trabecular tumors of the thyroid. *Am J Surg Pathol*. 2000;24(12):1615-21.
 29. Capella G, Matias-Guiu X, Ampudia X, de Leiva A, Perucho M, Prat J. Ras oncogene mutations in thyroid tumors: polymerase chain reaction-restriction-fragment-length polymorphism analysis from paraffin-embedded tissues. *Diagn Mol Pathol*. 1996;5(1):45-52.
 30. Rhoden KJ, Unger K, Salvatore G, et al. RET/papillary thyroid cancer rearrangement in nonneoplastic thyrocytes: follicular cells of Hashimoto's thyroiditis share low-level recombination events with a subset of papillary carcinoma. *J Clin Endocrinol Metab*. 2006;91(6):2414-23.
 31. Hunt JL. Unusual thyroid tumors: a review of pathologic and molecular diagnosis. *Expert Rev Mol Diagn*. 2005;5(5):725-34.
 32. Nosé V, Volante M, Papotti M. Hyalinizing trabecular tumor of the thyroid: an update. *Endocr Pathol*. 2008;19(1):1-8.
 33. Alexander EK, Kennedy GC, Baloch ZW, et al. Preoperative Diagnosis of Benign Thyroid Nodules with Indeterminate Cytology. *N Engl J Med*. 2012;367(8):705-15.
 34. Brunás O, González García M, Sarancone S, Novelli JL. Adenoma trabecular hialinizante: un tumor poco frecuente de la glándula tiroides. *Glánd Tir Paratir*. 2005;14:35-8.
 35. Díaz Acosta JC, Forero Porras PL, Guarín Supelano DAs, Alarcón Tarazona ML, Rangel Cantillo D. Tumor trabecular hialinizante de glándula tiroides: un reto diagnóstico, a propósito de un caso. *Revista de la Universidad Industrial de Santander*. 2014;46(2):189-93.
 36. Rizzolo M, Capriata E. Casos. Junio de 2012: Adenoma Trabecular Hialinizante de Glándula Tiroides. 2012. [Internet] Consultado el 20 de abril de 2015. Disponible en: <http://sociedaddecitologia.org.ar/sac/casos-junio-de-2012-adenoma-trabecular-hialinizante-de-glandula-tiroides/>