

# Mucormicosis rinoorbitaria. Estudio de cohorte de su tratamiento de acuerdo a la extensión de la enfermedad y reversión de su fisiopatología

Héctor Manuel Prado-Calleros<sup>1\*</sup>, Germán Fajardo-Dolci<sup>2</sup>, Olga Plowes-Hernández<sup>1</sup>  
y Carlos Jiménez-Gutiérrez<sup>3</sup>

<sup>1</sup>División de Otorrinolaringología, Hospital General Dr. Manuel Gea González; <sup>2</sup>Unidad de Educación, Investigación y Políticas de Salud, IMSS;

<sup>3</sup>División de Investigación, Hospital General Dr. Manuel Gea González. Ciudad de México, México

## Resumen

La mucormicosis es una infección micótica oportunista y letal descrita en pacientes inmunocomprometidos. Se realizó un estudio de cohorte para comparar la evolución del grupo de pacientes con mucormicosis rinoorbitaria, en el que se instituyó un protocolo terapéutico en el que sistemáticamente se expone la fosa pterigomaxilar y se realiza o no exenteración orbitaria en base a la extensión de la infección al ápex orbitario o a la fisura orbitaria, con un grupo histórico en el que no se aplicaban estos criterios. Se incluyeron 15 casos: ocho en el grupo A histórico y siete en el grupo B de estudio. Se realizó tratamiento médico con control de la enfermedad subyacente, anfotericina B, heparina de bajo peso molecular, tratamiento quirúrgico mediante desbridación extensa incluyendo etmoidectomía endoscópica y exploración de la fosa pterigomaxilar, realizándose además exenteración orbitaria sólo a los pacientes que presentaron síndrome de ápex orbitario en el grupo B. En el grupo A hubo una mortalidad del 50%, mientras que en el grupo B todos los pacientes obtuvieron curación clínica; sin embargo, los dos pacientes con enfermedades hematológicas fallecieron por complicaciones no relacionadas. Con la estandarización de un protocolo diagnóstico y terapéutico se pueden obtener buenos resultados en la curación y sobrevida de la mucormicosis.

**PALABRAS CLAVE:** Mucormicosis. Diagnóstico. Cirugía.

## Abstract

Mucormycosis is a lethal opportunistic fungal infection, described mostly in immunocompromised patients. A comparative cohort study was conducted to compare the evolution of the study group patients with rhino-orbital mucormycosis, in which a therapeutic protocol was instituted, in which the pterygomaxillary fossa is systematically surgically approached and orbital exenteration is performed or not based on the spreading of the infection to the orbital apex or the orbital fissure, with a historical group where these criteria were not applied. Fifteen cases were included, eight in historic group A and seven in the study group B. Medical treatment was provided with control of the underlying disease (amphotericin B and low molecular weight heparin) as well as surgical treatment with extensive debridement including endoscopic ethmoidectomy and exploration of the pterygomaxillary fossa, also performing orbital exenteration only in patients who presented orbital apex

### Correspondencia:

\*Héctor Manuel Prado-Calleros  
Durango, 49-801  
Col. Roma, Del. Cuauhtémoc  
C.P. 06700, Ciudad de México, México  
E-mail: hmpradoc@hotmail.com

Fecha de recepción: 19-09-2015

Fecha de aceptación: 20-02-2016

*syndrome in group B. In group A, there was a mortality rate of 50%, in group B all patients were clinical cured; however, the two patients with hematologic diseases died of complications not related to the fungal infection. With the standardization of a diagnostic and therapeutic protocol, good results in healing and survival of patients can be obtained. (Gac Med Mex. 2016;152:770-82)*

**Corresponding author:** Héctor Manuel Prado-Calleros, hmpradoc@hotmail.com

**KEY WORDS:** *Diagnosis. Mucormycosis. Surgery.*

## Introducción

La mucormicosis rinoorbitocerebral es una infección oportunista y altamente letal; es la forma clínica más común de la enfermedad. Aunque es relativamente rara, su incidencia se ha incrementado<sup>1,2</sup>.

Es una infección aguda causada por hongos saprófitos de la clase Zygomycetos del orden mucorales, que incluye *Rhizopus* como causa más común, seguida de *Rhizomucor* (*Mucor*) y otras especies<sup>1,3</sup>.

Afecta típicamente a pacientes inmunocomprometidos en el 90% de los casos, encontrándose en particular en pacientes con diabetes *mellitus* descompensada por cetoadicidosis, en neoplasias hematológicas malignas como leucemia, en postrasplantados y en otros casos con neutropenia. Generalmente afecta a pacientes adultos, con ligera predisposición al sexo masculino<sup>1-3</sup>.

Su fisiopatología está relacionada con factores de virulencia de los microorganismos y con factores de inmunidad del huésped en un determinado microambiente. Los mucorales tienen propensión a diseminarse a través de los tejidos, con alta afinidad por las arterias, causando daño endotelial extenso, que resulta en trombosis arterial con isquemia y necrosis de los tejidos circundantes; la condición acidótica del huésped favorece su crecimiento<sup>3-5</sup>.

La enfermedad comienza en la cavidad nasal y se extiende rápidamente a los senos paranasales, continuando su progresión por extensión directa o hematogena a otras estructuras por varias rutas, particularmente por invasión a través de la fisura pterigomaxilar, donde se localizan nervios y vasos sanguíneos importantes para la irrigación nasosinusal, hacia el paladar y a órbita a través de la fisura orbitaria; la extensión hacia el seno cavernoso y cerebro es vía el ápex orbitario<sup>4,5</sup>.

Posterior a la invasión a la fosa pterigopalatina y a la fisura orbitaria inferior, ocurre trombosis vascular regional, que resulta en edema de los párpados, quemosis y proptosis; la oftalmoplejia puede suceder secundaria a infiltración a órbita a través de la fisura

orbitaria superior, y la infección en este momento se extiende rápidamente hacia el espacio retrobulbar y ápex orbitario; la invasión al nervio óptico y/o trombosis de la arteria retiniana resultan en pérdida irreversible de la agudeza visual, con potencial trombosis del seno cavernoso, lo que justifica el tratamiento temprano para limitar su extensión intracraneal<sup>4</sup>.

El cuadro clínico incluye signos y síntomas progresivos nasales y orbitarios unilaterales, dolor facial y fiebre; se puede observar rinorrea, con aparición subsecuente de áreas necróticas en la mucosa nasal y tejidos adyacentes. La necrosis nasosinusal y facial es debida a trombosis de las ramas de la arteria esfenopalatina en la fosa pterigopalatina<sup>4,5</sup>.

El involucramiento a órbita se encuentra en un 66-100% de los casos; el grado de oftalmoplejia generalmente se correlaciona con la severidad de la inflamación orbitaria<sup>4</sup>.

El diagnóstico se confirma con estudio histopatológico al evidenciar las hifas gruesas no septadas de ángulos rectos; el cultivo es de utilidad para determinar el tipo de infección micótica o sobreagregada y guiar la terapéutica empleada<sup>4</sup>.

El protocolo diagnóstico debe incluir estudios de imagen para caracterizar la lesión y determinar la extensión de la enfermedad. La tomografía computarizada es poco específica, pero puede demostrar el compromiso sinusal; la resonancia magnética tiene mayor sensibilidad diagnóstica, ya que característicamente las infecciones micóticas se observan hipointensas tanto en secuencias T1 como en T2<sup>5</sup>.

El tratamiento de la mucormicosis rinoorbitocerebral requiere de la combinación de tratamiento quirúrgico, terapia médica con anfotericina B, así como de la reversión del estado cetoadicótico o de inmunosupresión<sup>2</sup>.

El desbridamiento quirúrgico agresivo es un elemento fundamental del tratamiento que incrementa considerablemente la sobrevida, y es indispensable para remover tejido necrótico, reducir la concentración de esporas fúngicas y facilitar la acción de los antifúngicos<sup>5</sup>.

La excentración orbitaria parece mejorar la supervivencia en pacientes con compromiso orbitario progresivo; sin embargo, existe controversia respecto a las indicaciones para realizar este procedimiento y su influencia en la progresión de la enfermedad<sup>4</sup>.

La tasa de mortalidad actualmente oscila entre el 35 y 40% a pesar de tratamiento oportuno, dependiendo de la enfermedad subyacente y otras variables. En pacientes con enfermedad hematológica o postrasplantados, la mortalidad se incrementa hasta en un 65-90%; otros indicadores de mal pronóstico son necrosis cutánea o del paladar, enfermedad bilateral, extensión intracraneal y retraso en el inicio del tratamiento<sup>1,3</sup>.

## Material y métodos

El objetivo era comparar la evolución del grupo de estudio de pacientes con mucormicosis rinoorbitaria, en el que se instituyó un protocolo terapéutico en el que sistemáticamente se expone la fosa pterigomaxilar y se realiza exenteración orbitaria si hay extensión de la infección hacia el ápex orbitario, o no se realiza exenteración si su extensión está limitada a la fisura orbitaria, contra un grupo histórico en el que no se aplicaban estos criterios.

Se realizó un estudio de cohorte, comparativo, entre el grupo de estudio y un grupo histórico. Se evaluaron los casos de pacientes con diagnóstico histológico confirmado de mucormicosis rinoorbitaria invasiva atendidos en el Hospital General Dr. Manuel Gea González en la División de Otorrinolaringología y Cirugía de Cabeza y Cuello: el grupo A, de un primer periodo histórico (tratados en el periodo comprendido desde enero de 2008 hasta diciembre de 2012), y el grupo B, de estudio (tratados en el periodo comprendido desde enero de 2013 hasta diciembre de 2014).

En el momento de su ingreso, se realizó a todos los pacientes como protocolo diagnóstico valoración otorrinolaringológica, incluyendo endoscopia nasal, evaluación oftalmológica, tomografía contrastada, resonancia magnética, así como impronta de frotis directo de la mucosa, biopsia de la mucosa nasosinusal y cultivo para corroborar el diagnóstico.

En ambos grupos, en base a los hallazgos clínicos y de imagen, se clasificaron los pacientes en los siguientes grupos: a) aquéllos con afección orbitaria limitada a la fisura orbitaria (síndrome de fisura orbitaria) y b) aquéllos con afección orbitaria extendida al ápex orbitario (síndrome de ápex orbitario) con o sin trombosis del seno cavernoso (extensión intracraneal).

A todos los pacientes se les proporcionó el mismo manejo médico, que incluía control metabólico/hematológico, antimicótico sistémico (anfotericina B a dosis de 1-1.5 mg/kg/día), irrigaciones nasales cada 8 h con anfotericina B 50 mg/500 ml de solución fisiológica y enoxaparina 1 mg/kg/día (excepto a los pacientes con enfermedades hematológicas y a los del grupo histórico).

A todos los pacientes se les realizó desbridamiento quirúrgico mediante cirugía endoscópica de nariz y senos paranasales o cirugía combinada endoscópica y externa, antes de las 24 h de su ingreso. A los pacientes del grupo histórico (grupo A) se les realizó desbridación del tejido necrótico, con exenteración orbitaria si presentaban cualquier tipo de involucramiento orbitario y maxilectomía radical en los casos de afección extensa maxilar o a paladar. A los pacientes del grupo B de estudio se les realizó desbridación de la fosa pterigomaxilar mediante remoción endoscópica de la pared posterior del seno maxilar; a aquéllos sin afección oftalmológica o limitada a la fisura orbitaria superior (grupo B1) no se les realizó exenteración orbitaria, mientras que a los pacientes con afección oftalmológica extendida al ápex orbitario (grupo B2) se les realizó exenteración orbitaria en conjunto con el Servicio de Oculoplástica.

De todos los pacientes se obtuvo consentimiento informado para el tratamiento. Los resultados se presentan con estadística descriptiva.

## Resultados

### Datos demográficos

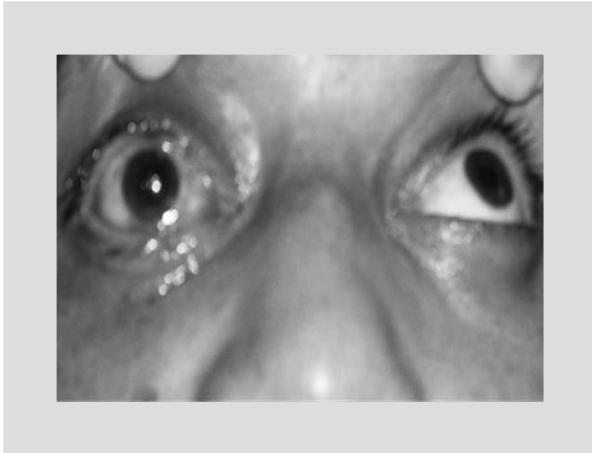
El grupo histórico A consistió en ocho pacientes (cuatro hombres y cuatro mujeres), con edades comprendidas entre 18 y 78 años (edad media de 48 años).

El grupo de estudio B consistió en siete pacientes adultos (cuatro hombres y tres mujeres [relación de 1.5:1]) con edades comprendidas entre 23 y 74 años (edad media de 52 años).

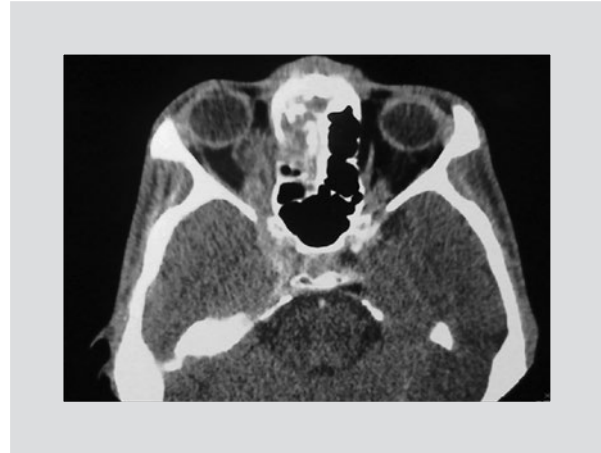
### Presentación clínica

Del grupo A histórico todos los pacientes presentaron alguna comorbilidad determinante de inmunosupresión en el momento del diagnóstico: diabetes *mellitus* (debut o mal controlada) en 7/8 (87.5%) de los pacientes o enfermedad hematológica en 1/8 (12.5%).

Del grupo B de estudio todos los pacientes presentaron alguna comorbilidad determinante de inmunosupresión en el momento del diagnóstico: diabetes



**Figura 1.** Síndrome de ápex orbitario, con quemosis, midriasis, oftalmoplejia y ceguera.



**Figura 2.** Tomografía axial computarizada en la que se observa ocupación del seno etmoidal, ápex orbitario y extensión hacia el seno cavernoso derecho por mucormicosis.

*mellitus* (debut o mal controlada en 5/7 (71.4%) de los pacientes o enfermedad hematológica en 2/7 (28.6%).

El tiempo transcurrido desde el inicio de la sintomatología hasta que los pacientes buscaron atención médica o se estableciera el diagnóstico fue de 4-30 días, con una media de 22.8 días, similar en ambos grupos.

Todos los pacientes del grupo A histórico cursaron con afección rinoorbitaria unilateral; el 50% se presentó clínicamente con sintomatología oftalmológica (proptosis, oftalmoplejia), el 37.5% con sintomatología nasosinusal y el 12.5% con fiebre.

En el grupo B de estudio todos los pacientes cursaron con afección rinoorbitaria en el momento de su presentación, todos unilateral: cuatro casos izquierdos (57%) y tres casos derechos (43%). Cinco pacientes (71.4%) debutaron con sintomatología oftalmológica (proptosis, oftalmoplejia, ceguera); en dos pacientes (29%) la manifestación inicial fue fiebre persistente. Sólo un paciente presentó sintomatología nasosinusal (14%). Tres de los pacientes cursaron con desorientación/alteraciones del estado de alerta. Dos de los pacientes presentaron también parálisis facial periférica (29%).

En el grupo A se encontró necrosis mucosa o de la piel facial en el 100% de los casos; en el grupo B la endoscopia nasal mostró franca necrosis mucosa caracterizada por costras negruzcas en 4/7 (57%) y palidez/decoloración de la mucosa en 3/7 (43%) pacientes, siendo en ellos determinante la sospecha clínica.

En todas las improntas o biopsias de la mucosa nasosinusal que se tomaron, el examen para hongos reportó hifas anchas compatibles con *Mucor*. En el

cultivo para hongos creció *Rhizomucor* en 13/15 (86.6%), *Rhizopus* en 1/15 (6.6%) del grupo B y *aspergilosis* invasiva en 1/15 (6.6%) de los pacientes del grupo A.

### **Extensión de la enfermedad**

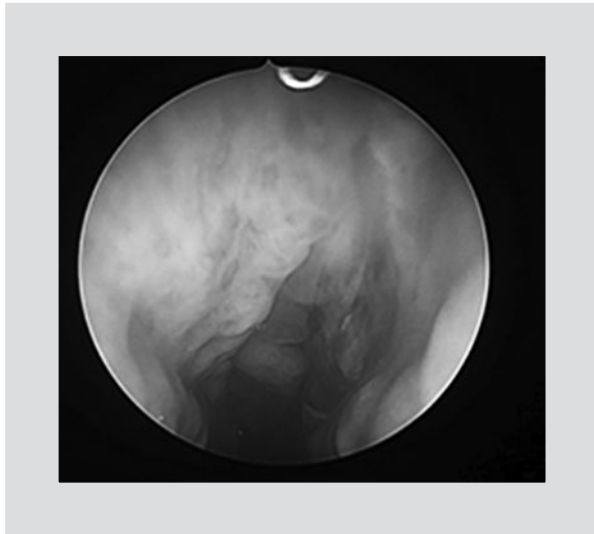
Todos los pacientes del grupo A histórico cursaron con afección rinoorbitaria unilateral: 4/8 con síndrome de fisura orbitaria (50%) y 4/8 con síndrome de ápex orbitario (50%).

En el grupo B, la extensión de la enfermedad a la órbita consistió en síndrome de fisura orbitaria en cuatro pacientes (57%, grupo B1) y síndrome de ápex orbitario en tres pacientes (43%, grupo B2) (Fig. 1).

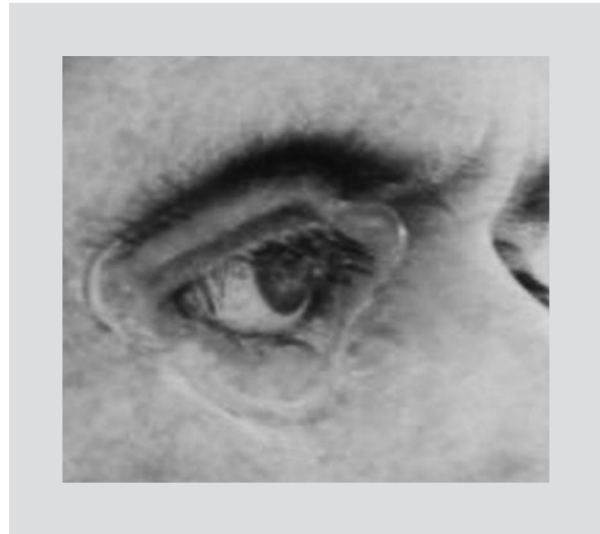Todos los pacientes presentaron en los estudios de imagen involucramiento sinusal. Los hallazgos más frecuentes reportados en la tomografía de cráneo fueron engrosamiento de mucosa y ocupación parcial unilateral por densidad de tejidos blandos de senos paranasales. Los senos paranasales más afectados fueron, en orden decreciente: seno maxilar (100%), etmoides anterior (87%), etmoides posterior (53%), seno esfenoidal (26.5%) y seno frontal (13%).

En los cortes axiales de las tomografías se observó que en el 100% de los casos hubo afección de la fosa pterigomaxilar, mientras que en 3/15 de los casos (20%) también hubo diseminación hacia la fosa infra-temporal (Fig. 2).

En 14/15 pacientes también se evidenció por tomografía engrosamiento de tejidos blandos faciales u orbitarios.



**Figura 3.** Cirugía endoscópica en la que se observa necrosis en pared lateral nasal.



**Figura 4.** Prótesis ocular.

En la resonancia magnética de todos los pacientes se observaron hipointensidades en los senos paranasales y tejidos afectados en las secuencias T2; se identificó trombosis de seno cavernoso en siete pacientes (46.6%), los mismos que cursaban con alteraciones del estado de alerta y síndrome de ápex orbitario.

### **Tratamiento quirúrgico y tipo de cirugía realizada**

A los pacientes del grupo A se les realizó desbridación quirúrgica de los tejidos necróticos, con etmoidectomía y/o esfenoidotomía endoscópica, maxilectomía radical externa a 3/8, maxilectomía medial endoscópica a 1/8 y exenteración orbitaria a 4/8 (50%): a dos pacientes con síndrome de ápex orbitario y a otros dos pacientes con síndrome de fisura orbitaria.

En el grupo B a todos los pacientes se les realizó desbridación quirúrgica de los tejidos necróticos, mediante etmoidectomía y/o esfenoidotomía endoscópica, con maxilectomía medial endoscópica, y remoción de la pared posterior del seno maxilar para exploración de la fosa pterigomaxilar; a 5/7 pacientes se les realizó también abordaje sublabial para desbridación del seno maxilar (Fig. 3).

Un paciente del grupo B con extensión amplia hacia la fosa infratemporal requirió de abordaje combinado externo por rinotomía lateral más cirugía endoscópica de nariz y senos paranasales. A un paciente del grupo B se le realizó desbridación y resección quirúrgica

parcial de paladar duro y blando por extensión de la infección a esta área.

En el grupo B, a tres pacientes que cursaron con trombosis de seno cavernoso y en quienes se integró síndrome de ápex orbitario (grupo B2) se les realizó, además, exenteración orbitaria en conjunto con el Servicio de Oculoplástica de la División de Oftalmología de nuestro hospital.

Cuatro pacientes (57%) del grupo B requirieron de una segunda intervención quirúrgica en quirófano, ampliando los márgenes de la desbridación de tejidos necróticos por vía endoscópica. A todos los pacientes se les realizaron desbridaciones postoperatorias en el consultorio.

A los pacientes en quienes se les realizó exenteración, una vez que cicatrizaron los tejidos, les fue adaptada una prótesis ocular (Fig. 4).

Los especímenes quirúrgicos obtenidos durante los procedimientos fueron enviados al Servicio de Patología; en el 100% de los pacientes se confirmó el diagnóstico de micosis invasiva.

### **Tratamiento médico**

Del grupo A, todos los pacientes fueron tratados con anfotericina B a dosis de 1 mg/kg, suspendiéndose el tratamiento al acumular 2 g.

En el grupo B, todos los pacientes fueron tratados con anfotericina B en dosis de 1-1.5 mg/kg. La dosis acumulada de anfotericina B varió de 2.165 a 4.540 g, con un promedio de 2.972 g. La duración del tratamiento

**Tabla 1. Evolución según extensión de enfermedad y tratamiento (grupo A)**

| n | Comorbilidad                    | Extensión de la enfermedad   | Tratamiento quirúrgico                                     | Exenteración orbitaria | Curación de la mucormicosis | Muerte relacionada con la enfermedad | Muerte intrahospitalaria no relacionada con la enfermedad |
|---|---------------------------------|------------------------------|--|------------------------|-----------------------------|--------------------------------------|---|
| 1 | Diabetes <i>mellitus</i> tipo 1 | Síndrome de fisura orbitaria | Maxilectomía   | Sí                     | Sí                          | No                                   | No  |
| 2 | Diabetes <i>mellitus</i> tipo 2 | Síndrome de ápex orbitario   | Etmoidectomía y resección extensa de tejidos nasales       | No                     | No                          | Sí                                   | –   |
| 3 | Diabetes <i>mellitus</i> tipo 2 | Síndrome de fisura orbitaria | Maxilectomía   | No                     | Sí                          | No                                   | No  |
| 4 | Diabetes <i>mellitus</i> tipo 2 | Síndrome de fisura orbitaria | Etmoidectomía endoscópica                                  | Sí                     | No                          | Sí                                   | –   |
| 5 | Diabetes <i>mellitus</i> tipo 2 | Síndrome de ápex orbitario   | Etmoidectomía  | Sí                     | No                          | Sí                                   | –   |
| 6 | Diabetes <i>mellitus</i> tipo 2 | Síndrome de ápex orbitario   | Maxilectomía   | Sí                     | Sí                          | No                                   | No  |
| 7 | Leucemia aguda                  | Síndrome de fisura orbitaria | Etmoidectomía endoscópica, maxilectomía medial endoscópica | No                     | Sí                          | No                                   | No  |
| 8 | Diabetes <i>mellitus</i> tipo 2 | Síndrome de ápex orbitario   | Etmoidectomía, esfenoidotomía endoscópica                  | No                     | No                          | Sí                                   | –   |

antimicótico se determinó en base a la presencia o ausencia de necrosis y los resultados de las biopsias tomadas en consultorio, suspendiéndose el tratamiento al no identificar necrosis ni hifas en los tejidos.

Tres de los pacientes diabéticos presentaron sobrecolonización bacteriana nasal y de tejidos blandos, cultivándose bacterias gramnegativas como *Acinetobacter baumannii* cómplex multirresistente, por lo que se agregó por parte del Servicio de Infectología manejo con antibióticos (cefalosporinas y carbapenémicos).

En ambos grupos, los pacientes diabéticos recibieron insulina para el control metabólico, mientras que los pacientes con enfermedades hematológicas recibieron tratamiento quimioterapéutico.

El tiempo de hospitalización de los pacientes, incluyendo su estancia en la Unidad de Terapia Intensiva, fue de 32 a 54 días, con una media de 40 días, similar en ambos grupos.

### **Complicaciones del tratamiento**

La incidencia y severidad de los efectos adversos reportados en nuestros pacientes fue: fiebre en cuatro pacientes (26%) posterior a la administración de anfotericina B, pudiéndose controlar con antipiréticos (dos pacientes del grupo A y dos pacientes del grupo B); se observó también elevación transitoria de azoados.

### **Evolución**

En el grupo A hubo una mortalidad del 50% relacionada con la enfermedad; destacar que los pacientes con síndrome de ápex a quienes no se les realizó exenteración no sobrevivieron, y sobrevivieron el 50% a los que sí se les realizó (Tabla 1).

Con tendencia a curación en los pacientes en los que se les realizó maxilectomía (Tabla 2).

En todos los pacientes tratados del grupo de estudio B (grupo B1 100% y grupo B2 100%) se logró la

Tabla 2. Curación con o sin maxilectomía (grupo A)

| Grupo | Tratamiento quirúrgico   | Curación de la mucormicosis | Muerte relacionada con la enfermedad | Mortalidad general |
|-------|--|-----------------------------|--------------------------------------|--------------------|
| A     | Maxilectomía externa o endoscópica con o sin exenteración orbitaria  | 4/4 (100%)                  | 0%                                   | 4/8 (50%)          |
|       | Etmoidectomía externa o endoscópica con o sin exenteración orbitaria | 0/4 (0%)                    | 4/4 (100%)                           |                    |

curación clínica y bacteriológica de la mucormicosis. En este grupo no hubo mortalidad directa relacionada con la mucormicosis. Es de destacar el manejo quirúrgico diferenciado de la órbita. Los cinco pacientes con diabetes *mellitus* sobrevivieron libres de enfermedad. Los dos pacientes con enfermedades hematológicas fallecieron semanas después de finalizar el tratamiento por otras causas no relacionadas con la micosis (Tablas 3 y 4).

Los pacientes exenterados fueron rehabilitados con prótesis oculares.

## Discusión

En estos últimos años hemos observado un incremento en la incidencia de casos de mucormicosis, lo que ha sido reconocido por otros autores, y crea la necesidad de establecer un protocolo diagnóstico terapéutico estandarizado. Nuestro grupo implementó el actualmente empleado desde hace dos años, después de analizar la experiencia previa propia y la publicada por otros autores, para tratar de revertir los aspectos fisiopatológicos de esta letal enfermedad. Los cambios más importantes en el protocolo fueron la selección de los pacientes en los que se realiza exenteración y la realización de maxilectomía endoscópica con resección de la pared posterior de seno maxilar en lugar de maxilectomía radical externa, que habíamos observado como factor pronóstico favorable, lo que permitió continuar removiendo un reservorio principal de la infección, pero reduciendo la morbilidad asociada al tratamiento quirúrgico y aumentando la sobrevida de los pacientes<sup>1-3</sup>.

En nuestra serie, 87.5% pacientes del grupo A y 71% de los pacientes del grupo B tuvieron diabetes *mellitus* tipo 2 descompensada con cetoacidosis como factor de inmunocompromiso, y neutropenia por alguna enfermedad hematológica en 12.5% del

grupo A y 29% del grupo B; similar a nuestra casuística, la Zygomycosis en su forma rinoorbitocerebral es más frecuentemente observada en pacientes con diabetes, mientras que la forma pulmonar es más frecuentemente observada en pacientes con neoplasias hematológicas<sup>1,6</sup>.

En pacientes con enfermedades hematológicas, la mucormicosis constituye la tercera causa de micosis invasiva, después de candidiasis y aspergilosis; de nuestros casos, en sólo uno de los pacientes del grupo A se identificó aspergilosis invasiva; este conocimiento es de utilidad para la selección del antimicótico.

En pacientes con enfermedades hematológicas y mucormicosis predominan los casos de leucemia mieloide aguda, siendo la neutropenia uno de los principales factores de riesgo para el desarrollo de esta infección, y que es de difícil reversión. En el periodo estudiado, de nuestros casos, en el grupo A, un paciente presentó leucemia aguda y en el grupo B un paciente presentó leucemia aguda y otro anemia aplásica<sup>6,7</sup>.

La presentación clínica de rinosinusitis aguda fúngica invasiva es poco específica, con frecuente retraso del diagnóstico; en nuestros casos, tanto en el grupo A como en el grupo B predominaron los síntomas y signos oculares en pacientes con diabetes, y la fiebre en casos de enfermedades hematológicas subyacentes, por lo que consideramos que en todo paciente inmunosuprimido con síntomas oculares de rápida instauración o fiebre persistente debe sospecharse y descartarse mucormicosis. La sospecha clínica, el diagnóstico y el tratamiento temprano pueden mejorar la sobrevida del paciente<sup>2,4,7</sup>.

En la mitad de los casos del grupo B en que se diagnosticó la enfermedad en etapas tempranas se observó por endoscopia sólo palidez de la mucosa o

Tabla 3. Evolución según extensión de la enfermedad y tratamiento (grupo B)

| n | Comorbilidad                              | Extensión de la enfermedad            | Tratamiento quirúrgico  | Exenteración orbitaria | Curación de la mucormicosis | Muerte relacionada con la enfermedad | Muerte intrahospitalaria no relacionada con la enfermedad |
|---|---|---------------------------------------|---|------------------------|-----------------------------|--------------------------------------|---|
| 1 | Diabetes mellitus tipo 2<br>Cetoacidosis  | Síndrome de fisura orbitaria superior | Endoscópico + sublabial*<br>+ exploración pterigomaxilar        | No                     | Sí                          | No                                   | No  |
| 2 | Diabetes mellitus tipo 2                  | Síndrome de ápex orbitario            | Endoscópico + sublabial<br>+ exploración pterigomaxilar         | Sí                     | Sí                          | No                                   | No  |
| 3 | Diabetes mellitus tipo 2                  | Síndrome de ápex orbitario            | Endoscópico + sublabial*<br>+ exploración pterigomaxilar        | Sí                     | Sí                          | No                                   | No  |
| 4 | Diabetes mellitus tipo 2<br>Cetoacidosis  | Síndrome de ápex orbitario            | Endoscópico + sublabial*<br>+ exploración pterigomaxilar        | Sí                     | Sí                          | No                                   | No  |
| 5 | Diabetes mellitus tipo 2                  | Síndrome de fisura orbitaria superior | Endoscópico + rinotomía lateral<br>+ exploración pterigomaxilar | No                     | Sí                          | No                                   | No  |
| 6 | Alteración hematológica (leucemia aguda)  | Celulitis orbitaria                   | Endoscópico + sublabial<br>+ exploración pterigomaxilar         | No                     | Sí                          | No                                   | Sí  |
| 7 | Alteración hematológica (anemia aplásica) | Síndrome de fisura orbitaria superior | Endoscópico + sublabial*<br>+ exploración pterigomaxilar        | No                     | Sí                          | No                                   | Sí  |

\*Requirieron de una reintervención quirúrgica.

áreas violáceas, sin necrosis; estos hallazgos en el escenario clínico apropiado deben ser suficientes para hacer la sospecha clínica y realizar improntas o biopsias para el diagnóstico y tratamiento temprano de mucormicosis<sup>4,6-9</sup>.

El involucramiento orbitario se observa en el 66-100% de los casos reportados, concordante con el 100% de nuestros pacientes que cursaron con afección oftalmológica, requiriendo un manejo multidisciplinario protocolizado<sup>4</sup>.

Aunque es una enfermedad rápidamente progresiva, el tiempo en que se debe realizar el desbridamiento quirúrgico para limitar su extensión y maximizar los resultados no está claramente definido. Se ha reportado que la sobrevida aumenta hasta en un 35% si el tratamiento se inicia en la primera semana de haberse iniciado el cuadro. En todos nuestros casos la cirugía se realizó dentro de las primeras 24 h posteriores a la confirmación del diagnóstico. En los pacientes que requirieron una segunda intervención,



Tabla 4. Curación de los grupos exenterados y no exenterados (grupo B)

| Grupo | Extensión de la enfermedad  | Tratamiento quirúrgico   | Exenteración orbitaria | Curación de la mucormicosis | Muerte relacionada con la enfermedad | Mortalidad general (no relacionada con la enfermedad) |
|-------|---|--|------------------------|-----------------------------|--------------------------------------|---|
| B1    | Síndrome de fisura orbitaria superior o sin involucramiento orbitario | Etmoidomaxilectomía endoscópica + sublabial o rinotomía lateral + exploración pterigomaxilar | No                     | 4/4 (100%)                  | 0%                                   | 2/7 (28.5%)   |
| B2    | Síndrome de ápex orbitario  | Etmoidomaxilectomía endoscópica + sublabial + exploración pterigomaxilar                     | Sí                     | 3/3 (100%)                  | 0%                                   |   |

ésta se realizó basándose en los hallazgos clínicos endoscópicos, así como en los resultados histopatológicos obtenidos de biopsias repetidas, que sugerían y confirmaban la persistencia de tejido necrótico infectado en las cavidades nasosinusales<sup>6</sup>.

La cirugía endoscópica o los abordajes externos combinados con endoscopia permiten acceder a las cavidades etmoidales y a la base del cráneo para remover los tejidos afectados, tienen menor morbilidad y resultados comparables a las técnicas convencionales; su utilidad diagnóstica y terapéutica ha sido demostrada en varios padecimientos nasosinusales, incluida la infección micótica. En todos los pacientes del grupo A histórico se realizaron abordajes externos o combinados con cirugía endoscópica y maxilectomía, mientras que en el grupo B no se requirió la realización de maxilectomía radical en ningún caso. Así pues, independientemente del abordaje, pueden requerirse desbridaciones repetidas<sup>6,10</sup>.

La fosa pterigopalatina constituye una de las vías más importantes de diseminación de infección a la región orbitaria, facial e intracraneal, y puede constituir un sitio de reservorio de la infección por mucormicosis. En el grupo A histórico se observó mayor sobrevida en los pacientes en que se realizó maxilectomía radical, con lo que efectivamente se expone esta fosa, razón por la cual se consideró en el grupo B remover sistemáticamente la pared posterior del seno maxilar por vía endoscópica, exponiendo la fosa pterigomaxilar para remover el tejido infectado sin realizar maxilectomía radical, resultando en menor morbilidad y similar resultado<sup>4</sup>.

Es controversial la indicación para realizar exenteración orbitaria en los pacientes con mucormicosis e

involucramiento orbitario. En algunos reportes, en pacientes con los mismos factores de riesgo, al ser exenterados tienen una sobrevida más alta; sin embargo, esto no se ha observado universalmente. La decisión para exenteración debe depender del estado de inmunocompromiso del paciente, de la extensión de la infección, así como de la decisión informada de los pacientes. A diferencia de lo realizado en el grupo A, en el que a los pacientes se les podía realizar exenteración con cualquier tipo de involucramiento orbitario, para el grupo B de estudio nuestros criterios de exenteración se basaron principalmente en el tipo de extensión del involucramiento orbitario. Únicamente se realizó exenteración orbitaria a los pacientes con síndrome de ápex orbitario y trombosis de seno cavernoso, que representa una etapa más avanzada de la enfermedad e implica mayor riesgo de extensión intracraneal, y además los pacientes ya cursan con pérdida irreversible de la función visual; en los casos que únicamente cursaron con síndrome de fisura orbitaria, se logró remover el reservorio fúngico y detener la progresión de la enfermedad con desbridación de la fosa pterigopalatina y fisura orbitaria, sin exenteración, lográndose la curación con este protocolo en ambos grupos B1 y B2<sup>5,11,12</sup>.

Los pacientes con síndrome de ápex orbitario comparados con los pacientes con síndrome de fisura orbitaria cursaron con una infección más agresiva y extensa comparada con el resto de la cohorte, razón por la cual su estancia intrahospitalaria fue más prolongada, la dosis acumulada de anfotericina B también fue mayor y requirieron de más procedimientos quirúrgicos para la desbridación de tejidos necróticos<sup>5</sup>.

Tabla 5. Series publicadas de cinco o más casos con mucormicosis rinoorbital con tratamiento médico y quirúrgico que reportan evolución (sobrevida o curación)

| Autores<br>(periodo de estudio)                                      | Casos | Enfermedad subyacente   | Tratamiento   | Sobrevida/curación<br>de la mucormicosis   |
|--|-------|---|---|--|
| Reed, et al.   | 41    | Diabetes <i>mellitus</i> (83%),<br>cáncer (34%),<br>corticosteroids (46%),<br>neutropenia (12%) y<br>trasplante (10%) | Anfotericina B o<br>anfotericina con<br>casposfungina +<br>desbridación quirúrgica  | 14/34 (41%) de<br>monoterapia con<br>anfotericina y 6/7 (86%)<br>de terapia combinada<br>con casposfungina |
| Bhansali   | 35    | Diabetes <i>mellitus</i>  | Anfotericina B +<br>desbridación quirúrgica<br>en 26/35 (74%)   | 21/35 (60%)  |
| Rangel   | 22    | Diabetes <i>mellitus</i> (20/22)  | Anfotericina B +<br>desbridación  | 15/22 (68%)  |
| Süslü, et al.<br>(2000-2006)   | 19    | Neoplasia hematológica,<br>13/19; el resto, otros<br>factores   | Anfotericina B +<br>desbridación (13/19) o<br>anfotericina B sin cirugía<br>(6/19)  | Tratamiento médico +<br>cirugía en 6/13 (46%)<br>Sin cirugía en 0/6 (0%)                                   |
| Bala, et al.<br>(2010-2011)  | 17    | Diabetes <i>mellitus</i> (74%)  | Anfotericina B liposomal<br>5 mg/kg/día +<br>desbridación   | 15/17 (88%)  |
| Nithyanandam, et al.<br>(1992-2000)                                  | 16    | Diabetes <i>mellitus</i>  | Anfotericina B 0.7 mg/<br>kg/día + anfotericina B<br>intraorbital + grupo A<br>desbridación<br>nasosinusal y grupo B<br>desbridación<br>nasosinusal +<br>exenteración orbitaria               | Grupo A 7/7 ( <b>100%</b> )<br>Grupo B 1/9 (11%)<br>Total 50%  |
| Prado, et al.<br>(el presente estudio)<br>(2008-2012 y<br>2013-2014) | 15    | Diabetes <i>mellitus</i> , 12/15<br>Enfermedad hematológica,<br>3/15  | Anfotericina B +<br>irrigaciones anfotericina<br>B desbridaciones<br>quirúrgicas de acuerdo<br>a extensión, con o sin<br>exenteración, con<br>maxilectomía o<br>exploración<br>pterigomaxilar | Grupo A histórico 4/8<br>(50%)<br>Grupo B de estudio 7/7<br><b>(100%)</b>                                  |
| Abedi, et al.<br>(1957-1982)   | 14    | Diabetes <i>mellitus</i> (9/14),<br>leucemia (2/14), trasplante<br>(2/14) y cáncer<br>diseminado (1/14)               | Anfotericina B +<br>desbridación quirúrgica   | 10/14 (71%)  |
| Sun, et al.<br>(2003-2007)   | 11    | Trasplante de órgano<br>sólido  | Anfotericina B (LAMB o<br>AMBd) + desbridación  | 7/11 (63.6%)   |
| Pagano, et al.   | 10    | Neoplasias malignas<br>hematológicas  | Anfotericina B +<br>desbridación quirúrgica<br>(4/6)  | 6/10 (60%)   |
| Shpitzer, et al.   | 10    | Diabetes <i>mellitus</i>  | Anfotericina B +<br>desbridación  | 2/10 (20%)   |
| Guevara, et al.<br>(1973-2001)                                       | 9     | Diabetes <i>mellitus</i>  | Anfotericina B +<br>desbridación externa o<br>endoscópica   | 5/9 (55.5%)  |
| Ghafur, et al.<br>(2000-2010)  | 9     | Diabetes <i>mellitus</i>  | Anfotericina B +<br>desbridación quirúrgica   | 7/9 (77.7%)  |

(Continúa)

**Tabla 5. Series publicadas de cinco o más casos con mucormicosis rinoorbital con tratamiento médico y quirúrgico que reportan evolución (sobrevida o curación) (Continuación)**

| <b>Autores<br/>(periodo de estudio)</b> | <b>Casos</b> | <b>Enfermedad subyacente</b>                                   | <b>Tratamiento</b>  | <b>Sobrevida/curación<br/>de la mucormicosis</b> |
|---|--------------|--|---|--|
| Kohn y Hepler                           | 8            | Diabetes <i>mellitus</i>                                       | Anfotericina B + desbridación quirúrgica (sin exenteración orbitaria) e irrigaciones con anfotericina B | 8/8 (100%)                                       |
| Talmi, et al.                           | 8            | Neoplasias malignas hematológicas y otras                      | Anfotericina B 0.5-1.5 mg/kg + desbridación   | 5/8 (62.5%)                                      |
| Gorjón, et al.<br>(1998-2006)           | 7            | Enfermedad hematológica (7/7) y diabetes <i>mellitus</i> (3/7) | Anfotericina B + desbridación   | 2/7 (28.5%)                                      |
| Charfi, et al.                          | 7            | Diabetes <i>mellitus</i> (6/7)                                 | Anfotericina B + desbridación   | 5/7 (71.4%)                                      |
| Bhadada, et al.<br>(2001-2004)          | 6            | Diabetes <i>mellitus</i> tipo 1 (6/6)                          | Anfotericina B + desbridación (5/6)   | 4/6 (66.6%)                                      |
| Sachdeva                                | 6            | Diabetes <i>mellitus</i> (6/6)                                 | Anfotericina B + desbridación (4/6)   | 4/6 (66.6%)                                      |
| Arda, et al.<br>(2007-2010)             | 6            | Enfermedad hematológica (anemia aplásica y otras)              | Anfotericina B + desbridación quirúrgica  | 4/6 (66.6%)                                      |
| Alobid, et al.<br>(1995-2001)           | 5            | Diabetes <i>mellitus</i> (5/5)                                 | Anfotericina B + desbridación con exenteración (2/5) o cirugía endoscópica (3/5)                        | 5/5 (100%)                                       |
| Toumi, et al.<br>(1995-2007)            | 5            | Diabetes <i>mellitus</i> (5/5)                                 | Anfotericina B (5/5) + desbridación (4/5)   | 2/5 (40%)  |
| <b>Total</b>                            | <b>286</b>   |  |   | 172 (60.1%)                                      |

LAMB: Anfotericina B Liposomal; AMBd: Anfotericina B desoxicolato

El empleo de antifúngicos también es fundamental para el tratamiento. La anfotericina B en dosis de 0.5-1.5 mg/kg con dosis acumulada de 2 g en promedio ha sido la base del tratamiento antimicótico, rango que fue observado en el grupo A de estudio y mayor en el grupo B; sin embargo, consideramos que la dosis acumulada no debe determinarse en base a un esquema fijo, sino que debe individualizarse de manera objetiva en base a la evaluación endoscópica repetida en que ya no se observe necrosis tisular y en base a la demostración de la erradicación histológica del hongo demostrada por biopsias repetidas en el postoperatorio, como fue realizado en el grupo B. De igual manera, formas de presentación menos tóxicas como la anfotericina liposomal pueden aportar dosis más altas (5 mg/kg/día) en menos tiempo, y el empleo de

la combinación de antimicóticos (anfotericina + posaconazol o ecocandinas) puede ser de utilidad en casos severos o refractarios; el empleo de otros antimicóticos (voriconazol) es recomendado en casos causados por especies diferentes a la mucormicosis, como la aspergilosis invasiva, que se presenta con frecuencia en pacientes con enfermedades hematológicas<sup>6,7,13</sup>.

El tejido isquémico crea un ambiente favorable que promueve la proliferación fúngica, y el poco aporte sanguíneo por la trombosis propia de la enfermedad evita que la terapia antifúngica llegue a los tejidos y combata la infección. Esta situación puede justificar el uso de anticoagulantes como enoxaparina como terapia complementaria para revertir este aspecto de su fisiopatología, aunque se requeriría de la realización de un estudio controlado para determinar su utilidad.

De la misma forma, Seiffetal, et al. consideraron que las irrigaciones locales con anfotericina B, al proporcionar una concentración elevada directa a los tejidos afectados, son útiles como terapia coadyuvante en el control de infecciones fúngicas rinoorbitarias, particularmente en pacientes con inmunosupresión reversible, como fue empleado en nuestros pacientes de ambos grupos<sup>10,14,15</sup>.

Coincidimos con lo reportado en cuanto a que el tratamiento exitoso de la mucormicosis requiere de una estrategia multidisciplinaria en la que se cubran al menos los siguientes factores para revertir su fisiopatología: a) un diagnóstico temprano, b) la reversión de los factores sistémicos predisponentes con el control de la enfermedad subyacente (control de la glucemia con restauración del estado ácido-base en pacientes diabéticos y revertir el estado de inmunosupresión del paciente hematológico), c) la desbridación quirúrgica temprana y adecuada, y d) la terapia antifúngica pronta, adecuada y suficiente<sup>6</sup>.

La curación clínica y bacteriológica del 100% de los pacientes en el grupo B contrasta con la mortalidad del grupo A histórico del 50%, y es mejor a la reportada en la literatura, actualmente del 60-70%. Nosotros consideramos que se debe, en gran medida, a la estrategia empleada, en la que se estandarizó el tratamiento para revertir su fisiopatología y para evitar y/o limitar la progresión natural de la enfermedad hacia estructuras intracraneales, individualizando la duración del tratamiento médico y la amplitud del tratamiento quirúrgico en base a la extensión de la enfermedad, pero reduciendo la morbilidad asociada al tratamiento quirúrgico; sin embargo, dos pacientes con enfermedad hematológica del grupo B fallecieron durante su hospitalización por causas relacionadas con su padecimiento de base, lo que resalta la importancia del control de las enfermedades subyacentes para la sobrevida de estos pacientes<sup>6,10</sup>.

Al realizar en febrero de 2015 una búsqueda en PubMed de los artículos publicados con el término *Rhino-Orbital Mucormycosis*, sin ningún límite, ésta arrojó 118 resultados, entre los cuales ningún estudio clínico controlado, la gran mayoría referentes a casos aislados o series de 2-4 casos, y sólo se encontraron 21 publicaciones de cinco o más casos. Este estudio representa uno de los de mayor número de casos que reporta la evolución de los pacientes con tratamiento combinado médico y quirúrgico, y es uno de los pocos estudios de cohorte realizados<sup>16-36</sup> (Tabla 5).

Esta cohorte de pacientes (grupo B de estudio) representa, junto con la publicada por Khon<sup>28</sup> de ocho pacientes tratados quirúrgicamente sin exenteración orbitaria, junto a uno de los grupos de siete pacientes reportados por Nithyanandam<sup>21</sup>, la publicada por Alobid<sup>35</sup> con cinco pacientes tratados con cirugía endoscópica y la publicada por González<sup>37</sup> con cuatro pacientes, la única serie reportada con una estrategia de tratamiento exitosa en el 100% de los casos con mucormicosis en su forma rinoorbitaria. Estas estrategias, aunque con ciertas diferencias, tienen como común denominador el tratamiento médico y quirúrgico enfocado a remover sólo los tejidos irreversiblemente afectados, con la realización de resecciones repetidas o mediante endoscopia y con aplicaciones locales de anfotericina B (incluso intraconal)<sup>21,28,35,37</sup>.

Este trabajo demuestra las diferencias entre los dos protocolos terapéuticos empleados; aporta criterios útiles para el manejo quirúrgico de la mucormicosis rinoorbitaria dependiendo de su extensión, para disminuir su mortalidad y limitar la morbilidad asociada a su tratamiento quirúrgico.

Se requieren de estudios clínicos controlados que evalúen las diversas variables terapéuticas para determinar el protocolo de manejo óptimo y que consistentemente mejoren la sobrevida de este padecimiento<sup>13</sup>.

## Bibliografía

1. Roden MM, Zaoutis TE, Buchanan WL, et al. Epidemiology and outcome of zygomycosis: a review of 929 reported cases. *Clin Infect Dis*. 2005;41:634-53.
2. Saegeman V, Maertens J, Ectors N, et al. Epidemiology of mucormycosis: review of 18 cases in a tertiary care hospital. *Med Mycol*. 2010;48:245-54.
3. Ibrahima A, Kontoyiannis D. Update on mucormycosis pathogenesis. *Curr Opin Infect Dis*. 2013;26:508-15.
4. Mousa S, Peyman B. Rhinocerebral mucormycosis: pathways of spread. *Eur Arch Otorhinolaryngol*. 2005;262:932-8.
5. Talmi YP, Goldschmied-Reouven A, Bakon M, et al. Rhino-orbital and rhino-orbito-cerebral mucormycosis. *Otolaryngol Head Neck Surg*. 2002;127:22-31.
6. Skiada A, Lanternier F, Groll A, et al. Diagnosis and treatment of mucormycosis in patients with hematological malignancies: guidelines from the 3rd European Conference on Infections in Leukemia. *Haematologica*. 2013;98(4):492-504.
7. Muszewska A, Pawlowska J, Krzysciak P. Biology, systematics, and clinical manifestations of Zygomycota infections. *Eur J Clin Microbiol Infect Dis*. 2014;33:1273-87.
8. Piroomchai P, Thanaviratananich S. Acute versus chronic invasive fungal rhinosinusitis: a case control study. *Infect Dis: Research and Treatment*. 2012;5:43-8.
9. Meas T, Mouly S, Kania R, et al. Zygomycosis: an uncommon cause for peripheral facial palsy in diabetes. *Diabetes Metab*. 2007;33:227-9.
10. Saedi B, Sadeghi M, Seilani P. Endoscopic management of rhinocerebral mucormycosis with topical and intravenous amphotericin B. *J Laryngol Otol*. 2011;125:807-10.
11. Hargrove R, Wesley R, Klippenstein K, Fleming JC, Haik BG. Indications for orbital exenteration in mucormycosis. *Ophthal Plast Reconstr Surg*. 2006;22:286-91.

12. Songu M, Unlu HH, Gunhan K, Iker SS, Nese N. Orbital exenteration: A dilemma in mucormycosis presented with orbital apex syndrome. *Am J Rhinol.* 2008;22:98-103.
13. Spellberg B, Walsh TJ, Kontoyiannis DP, Edwards J Jr, Ibrahim AS. Recent advances in the management of mucormycosis: from bench to bedside. *Clin Infect Dis.* 2009;15:48(12):1743-51.
14. Chamilos G, Lewis RE, Konoyiannis DP. Delaying amphotericin B-based frontline therapy significantly increases mortality among patients with hematologic malignancy who have zygomycosis. *Clin Infect Dis.* 2008;47:503-9.
15. Seiff SR, Choo PH, Carter SR. Role of local amphotericin B therapy for sino-orbital fungal infections. *Ophthal Plast Reconstr Surg.* 1999;15:28-31.
16. Reed C, Bryant R, Ibrahim AS, et al. Combination polyene-caspofungin treatment of rhino-orbital-cerebral mucormycosis. *Clin Infect Dis.* 2008;47(3):364-71.
17. Bhansali A, Bhadada S, Sharma A, et al. Presentation and outcome of rhino-orbital-cerebral mucormycosis in patients with diabetes. *Postgrad Med J.* 2004;80(949):670-4.
18. Rangel R, Martínez H, Sáenz C, Bosques F, Estrada I. Rhinocerebral and systemic mucormycosis. Clinical experience with 36 cases. *J Neurol Sci.* 1996;143(1-2):19-30.
19. Süslü A, Öfretmenoflu O, Süslü N, Yücel O, Önerci T. Acute invasive fungal rhinosinusitis: our experience with 19 patients. *Eur Arch Otorhinolaryngol.* 2009;266:77-82.
20. Bala K, Chander J, Handa U, Punia R, Attri A. A prospective study of mucormycosis in north India: Experience from a tertiary care hospital. *Med Mycol.* 2015;53:248-57.
21. Nithyanandam S, Jacob M, Battu R, et al. Rhino-orbital-cerebral mucormycosis. A retrospective analysis of clinical features and treatment outcomes. *Indian J Ophthalmol.* 2003;51(3):231-6.
22. Abedi E, Sismanis A, Choi K, Pastore P. Twenty-five years' experience treating cerebro-rhino-orbital mucormycosis. *Laryngoscope.* 1984;94(8):1060-2.
23. Sun H, Forrest G, Gupta K, et al. Rhino-orbital-cerebral zygomycosis in solid organ transplant recipients. *Transplantation.* 2010;90:85-92.
24. Pagano L, Ricci P, Tonso A, et al. Mucormycosis in patients with hematological malignancies: a retrospective clinical study of 37 cases. GIMEMA Infection Program (Gruppo Italiano Malattie Ematologiche Maligne dell'Adulto). *Br J Haematol.* 1997;99:331-6.
25. Shpitzer T, Stern Y, Anavi Y, et al. Mucormycosis: experience with 10 patients. *Clin Otolaryngol.* 1995;20:374-9.
26. Guevara N, Roy D, Dutruc-Rosset C, et al. Mucormycosis -early diagnosis and treatment. *Rev Laryngol Otol Rhinol (Bord).* 2004;125(2):127-31.
27. Ghafur A, Shareek P, Senthur N, et al. Mucormycosis in Patients without Cancer: A Case Series from A Tertiary Care Hospital in South India. *J Assoc Physicians India.* 2013;61:305-8.
28. Kohn R, Hepler R. Management of limited rhino-orbital mucormycosis without exenteration. *Ophthalmology.* 1985;92(10):1440-4.
29. Talmi Y, Goldschmied-Reouven A, Bakon M, et al. Rhino-orbital and rhino-orbital-cerebral mucormycosis. *Otolaryngol Head Neck Surg.* 2002;127:22-31.
30. Santos Gorjón P, Blanco Pérez P, Batuecas Caletrio Á, et al. Rhino-orbital-cerebral mucormycosis, a retrospective study of 7 cases. *Acta Otorrinolaringol Esp.* 2010;61(1):48-53.
31. Charfi S, Ayadi L, Makni S, et al. Rhinocerebral mucormycosis: Anatomoclinical study of seventh cases. *Journal de Mycologie Médicale.* 2008;18:46-52.
32. Bhadada S, Bhansali A, Reddy K, Bhat R, Khandelwal N, Gupta A. Rhino-orbital-cerebral mucormycosis in type 1 diabetes mellitus. *Indian J Pediatr.* 2005;72(8):671-4.
33. Sachdeva K. Rhino-oculo Cerebral Mucormycosis with Multiple Cranial Nerve Palsy in Diabetic Patient: Review of Six Cases. *Indian J Otolaryngol Head Neck Surg.* 2013;65(4):375-9.
34. Arda B, Erdem A, Sipahi O, et al. Mucormycosis: retrospective evaluation of 12 cases. *Mikrobiyol Bul.* 2011;45(3):504-11.
35. Alobid I, Bernal M, Menéndez L, et al. Cirugía Endoscópica Nasosinusal en la Sinusitis Fúngica. Nuestra Experiencia. *Acta Otorrinolaringol Esp.* 2002;53:393-7.
36. Toumi A, Larbi Ammari F, Loussaief C, et al. Rhino-orbital-cerebral mucormycosis: five cases. *Med Mal Infect.* 2012;42(12):591-8.
37. González-Ramos M, Bertrán-Pasarell J, Guiot H, et al. Clinical experience with posaconazole in patients with invasive mucormycosis: a case series. *P R Health Sci J.* 2008;27:328-32.