

## Efectividad de la trabeculotomía más trabeculectomía en la reducción de la presión intraocular (PIO) en pacientes con glaucoma congénito primario (GCP)

Rocío Azeneth Tolentino-Reyes<sup>1\*</sup>, Daniel Garza-Cantu<sup>1</sup> y Gerardo del Carmen Palacios-Saucedo<sup>2</sup>

<sup>1</sup>Departamento de Oftalmología; <sup>2</sup>División de Investigación en Salud. UMAE No. 25, IMSS, Monterrey, N.L., México

### Resumen

**Objetivo:** Evaluar la efectividad de la trabeculotomía más trabeculectomía en la reducción de la PIO en pacientes con GCP. **Material y métodos:** Se realizó un diseño preexperimental antes y después con varias mediciones después del procedimiento, y se incluyeron pacientes con PIO  $\geq 21$  mmHg, de ambos sexos y menores de seis años, a los que se efectuó la trabeculotomía más trabeculectomía. Se consideró éxito quirúrgico la reducción de la PIO  $< 21$  mmHg a los tres meses del procedimiento. Para el análisis descriptivo se utilizaron medianas con rangos y los cuartiles 25 y 75. El análisis inferencial fue visual gráfico y de varianza para mediciones repetidas de Friedman. Se consideró un significativo valor de  $p < 0.05$ . Se utilizó el software SPSS versión 15.0. **Resultados:** Se incluyeron 16 ojos con PIO preoperatoria de 27.75 mmHg (23-40) y diámetro corneal vertical y horizontal de 14 mm (12-16), a los que se realizó la trabeculotomía más trabeculectomía; a los tres meses de cirugía la PIO fue de 12.5 mmHg (8.5-23) ( $p < 0.001$ ), sin cambios en los diámetros corneales. Se observó un ojo con cámara anterior estrecha como efecto adverso; 13 ojos requirieron hipotensores tópicos para lograr la PIO meta. **Conclusiones:** La trabeculotomía más trabeculectomía como tratamiento en el GCP es efectiva en la reducción de la PIO.

**PALABRAS CLAVE:** Glaucoma congénito primario. Trabeculotomía más trabeculectomía. Presión intraocular. Diámetro corneal.

### Abstract

**Objective:** To evaluate the effectiveness of trabeculectomy trabeculotomy in the reduction of intraocular pressure in patients with primary congenital glaucoma. **Material and methods:** A pre-experimental before and after study was conducted with several measurements after; patients with intraocular pressure  $\geq 21$  mmHg were included, of both sexes, and children under six years, which had the trabeculotomy trabeculectomy. Success was defined as the reduction of intraocular pressure  $< 21$  mmHg within three months after the procedure. For the descriptive analysis, medians with ranges and quartiles 25 and 75 were used. For the inferential analysis, we conducted a visual graphic and analysis of variance for repeated measures of Friedman. A value of  $p < 0.05$  was considered as significant. The software used was SPSSv15. **Results:** 16 eyes were included with intraocular pressure 27.75 mmHg (23-40), vertical and horizontal corneal diameter of 14 mm (12-16), who had

#### Correspondencia:

\*Rocío Azeneth Tolentino-Reyes  
Departamento de Oftalmología  
UMAE No. 25  
IMSS  
Los Ciruelos, 135  
Col. Residencial Escobedo, Escobedo, C.P. 66057  
Monterrey, N.L., México  
E-mail: azeneta@gmail.com

Fecha de recepción: 07-11-2014  
Fecha de aceptación: 27-11-2014

*undergone trabeculectomy with mitomycin C trabeculectomy; at three months after surgery the intraocular pressure was 12.5 mmHg (8.5-23) ( $p < 0.001$ ) and no changes were observed in the corneal diameters. An eye with a flat anterior chamber was observed as an adverse effect. Thirteen eyes required topical hypotensors to achieve the target intraocular pressure.*

**Conclusions:** *The treatment with trabeculectomy trabeculotomy in primary congenital glaucoma is effective in the reduction of the intraocular pressure. (Gac Med Mex. 2015;151:720-5)*

**Corresponding author:** *Rocio Azeneth Tolentino Reyes, E-mail: azeneta@gmail.com*

**KEY WORDS:** *Primary congenital glaucoma. Trabeculectomy trabeculotomy. Intraocular pressure. Corneal diameter.*

## Antecedentes

El glaucoma infantil está conformado por un grupo heterogéneo de enfermedades resultado de una anomalía estructural en la salida del humor acuoso, que se conoce como glaucoma primario; o una enfermedad que asociada a esta anomalía presenta iridodisgenesias, corneoiridodisgenesias o alguna otra enfermedad sistémica, como Sturge-Weber o neurofibromatosis, la cual se denomina glaucoma secundario<sup>1</sup>. El GCP es una enfermedad poco frecuente, pero constituye la forma más común de glaucoma infantil, con una frecuencia de un caso por cada 10,000 nacidos, cifra que aumenta en las poblaciones con una alta incidencia de consanguinidad. La presentación de la enfermedad es bilateral hasta en el 70% de los casos, frecuentemente asimétrica, aunque se ha observado que en el 25-30% de los casos puede ser unilateral<sup>2</sup>. Además, este tipo de glaucoma causa ceguera total en el 0.01-0.04% de los casos, y regularmente es de más difícil manejo que otros tipos de glaucoma en el primer año de vida<sup>3</sup>. El 60% de los pacientes es diagnosticado en los primeros seis meses de vida, y generalmente se puede establecer el diagnóstico mediante el cuadro clínico, que incluye la valoración de la PIO, del diámetro corneal y del nervio óptico. La tríada clásica clínica de esta enfermedad es: epífora, fotofobia y blefarospasmo, pero puede haber otros signos, como opacidad, aumento del diámetro corneal, estrías de Haab y ojo rojo<sup>4</sup>.

El tratamiento recomendado para este padecimiento es el quirúrgico, que se diseña para eliminar la resistencia a la salida del humor acuoso creado por las anomalías en el ángulo iridocorneal. La goniotomía, uno de los procedimientos descritos para esta enfermedad, tiene como limitación la necesidad de una córnea transparente. También se utiliza la trabeculotomía; al igual que la goniotomía, en el caso de la trabeculotomía en ocasiones es necesario realizar más de un procedimiento para poder disminuir la PIO, y pueden aparecer complicaciones como el hifema y la

catarata traumática<sup>14</sup>. La técnica combinada de trabeculotomía más trabeculectomía fue descrita por primera vez por Nicolás Belmonte en 1979 y se ha utilizado como tratamiento primario o en los casos refractarios al tratamiento<sup>20</sup>. Tiene la ventaja de que puede utilizarse aun con opacidad corneal, además de que crea dos vías de salida del humor acuoso. Otra de las intervenciones que se puede realizar es la colocación de un implante valvular, que por lo general se reserva para los casos más avanzados o los refractarios al tratamiento. En el presente estudio se evaluó la efectividad del tratamiento combinado de trabeculotomía más trabeculectomía en el control de la PIO en pacientes con GCP.

## Material y métodos

Se realizó un diseño de estudio preexperimental antes y después con varias mediciones después del procedimiento, y se incluyeron pacientes con diagnóstico de glaucoma primario congénito con PIO  $\geq 21$  mmHg, de ambos sexos y menores de seis años, a los que se efectuó la trabeculotomía más trabeculectomía. Se definió como éxito la reducción de la PIO (variable dependiente)  $< 21$  mmHg en los tres meses posteriores al procedimiento. Para el análisis descriptivo se utilizaron medianas con rangos y los cuartiles 25 y 75. Para el análisis inferencial se llevó a cabo un análisis visual gráfico y el análisis de varianza (ANOVA) para mediciones repetidas de Friedman. Se consideró como significativo un valor de  $p < 0.05$ . Se utilizó el *software* SPSS versión 15.0. El estudio se llevó a cabo en el Departamento de Oftalmología de la Unidad Médica de Alta Especialidad N.º 25 de Monterrey, en Nuevo León. De forma previa a su realización el estudio fue autorizado por el Comité de Ética del hospital donde se realizó; además, se solicitó el consentimiento informado de los dos padres o los tutores de los menores.

Para calcular el tamaño mínimo de la muestra se utilizó la fórmula para comparar dos medias de variables

continuas con una PIO previa a la trabeculotomía más trabeculotomía de  $27 \pm 6$  mmHg, es decir, una diferencia esperada de 6 mmHg antes y después del procedimiento o intervención, es decir la cirugía (22%), con un valor  $\alpha$  de 0.05 y un error  $\beta$  de 0.20, por lo que el número de ojos a incluir era de 14. La técnica de muestreo utilizada fue no probabilística por conveniencia y para el análisis descriptivo se utilizaron frecuencias absolutas y porcentajes, así como medias o medianas con desviaciones estándar o límites. Para el análisis inferencial se realizó un análisis visual gráfico y se utilizó el ANOVA para las mediciones repetidas de Friedman. Se consideró como significativo un valor de  $p < 0.05$ . Y se utilizó el paquete estadístico SPSS versión 15.0.

Se realizó una exploración bajo anestesia en el momento previo a la realización de la trabeculotomía más trabeculotomía, en la que se examinó lo siguiente: la PIO previa mediante el tonómetro de Schiötz, la medición de los diámetros corneales y la biomicroscopia para valorar la transparencia de la córnea. Posteriormente se hizo la cirugía: se colocó una rienda corneal con vicryl 7-0 para facilitar la exposición de la conjuntiva superior. A continuación se creó un colgajo de conjuntiva en el limbo superior (a la I o las XI). Después, se disecó un tapete rectangular hacia el limbo de un tamaño aproximado de  $2 \times 3$  mm profundizando hasta la mitad o dos tercios del espesor escleral. Se aplicó mitomicina C en un algodón que se colocó por debajo del colgajo durante 2 min; posteriormente se enjuagó con 30 cc de solución fisiológica.

Usando una alta magnificación, en la esclera subyacente, se realizó cuidadosamente una incisión radial rasgando con la porción roma de un cuchillete. La incisión se efectuó en la zona de transición entre la córnea azul (banda trabecular) y el tejido escleral, donde se encuentra localizado el canal de Schlemm. El canal se identifica al observar un reflujo de humor acuoso desde la incisión, ocasionalmente mezclado con sangre. Se introdujeron las tijeras de Vannas en la incisión del canal expuesto, seccionándolo 1 mm a cada lado. El trabeculotomo doble, derecho e izquierdo se insertó en la incisión y se comprobó su avance sin resistencia por el lumen del canal. A continuación, se rotó de forma controlada hacia la cámara anterior, atravesando, de esta forma, la cara interna del canal de Schlemm, rompiendo la malla trabecular y el tejido embrionario del ángulo. De manera similar se introdujo el trabeculotomo por el otro extremo de la incisión. La pared interna del canal de Schlemm se seccionó en una extensión de unos  $120^\circ$ . Posteriormente, en el

lecho corneoescleral se escindió una pequeña pieza de tejido de aproximadamente  $1 \times 2$  mm incluyendo malla trabecular y una porción del canal de Schlemm (trabeculectomía), seguida de una iridectomía periférica. El tapete escleral se reposicionó y se suturó en las esquinas con puntos interrumpidos de *nylon* de 10-0. La conjuntiva fue cerrada 7-0 con suturas simples con vicryl; al finalizar se aplicaron gotas de antibiótico y un parche oclisor.

El día siguiente al procedimiento se valoró al paciente en la consulta, la transparencia de la córnea y la PIO bidigital; además, se inició un tratamiento tópico antibiótico y antiinflamatorio, y se programaron las siguientes revisiones bajo anestesia, al mes y a los tres meses de la primera cirugía. En las dos siguientes exploraciones bajo anestesia se analizaron nuevamente la PIO con el tonómetro de Schiötz, la transparencia de la córnea y el diámetro corneal.

## Resultados

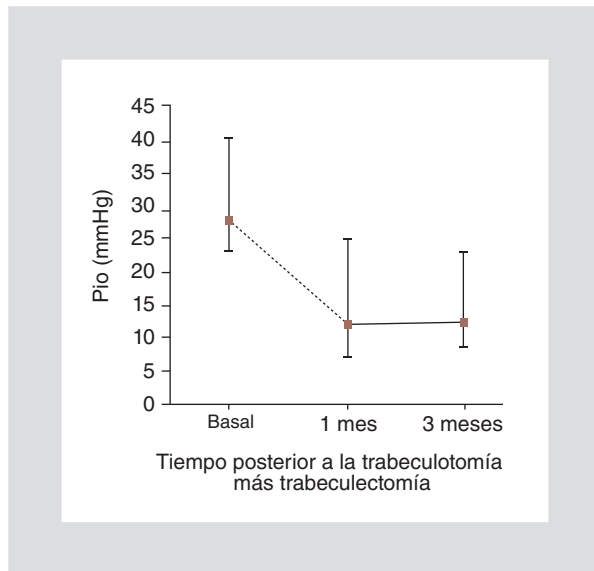
Se incluyeron 16 ojos de 10 pacientes del Departamento de Oftalmología de la Unidad Médica de Alta Especialidad N.º 25 con el diagnóstico de GCP y presiones intraoculares mayores a 21 mmHg, a los cuales se les realizó una trabeculotomía más trabeculectomía. Cuatro pacientes (40%) fueron del sexo masculino y seis (60%) del femenino, con una mediana de edad de dos años (rango: 1-6); seis de ellos presentaron la enfermedad de forma bilateral.

La mediana de la PIO antes de la trabeculotomía más trabeculectomía fue de 27.7 mmHg (23-40); al mes del procedimiento quirúrgico fue de 12 mmHg (7-25) y a los tres meses, de 12.5 mmHg (8.5-23) ( $p < 0.001$ ).

Respecto al diámetro corneal vertical ( $p 0.223$ ) y horizontal ( $p 0.368$ ), durante las tres mediciones se observó una mediana de 14 mmHg (12-16). A todos los pacientes se les aplicó mitomicina C durante la cirugía y únicamente se presentó un efecto adverso, que fue una cámara estrecha secundaria a una cirugía hiperfiltrante, por lo que fue necesario realizar el cierre de la cartería escleral. Fue necesario el uso de hipotensores como coadyuvantes de forma posterior a la cirugía para llegar a la PIO meta en 13 ojos (Fig. 1).

## Discusión

El GCP es una enfermedad caracterizada por una alteración del ángulo iridocorneal que dificulta la salida del humor acuoso, lo cual tiene como resultado el



**Figura 1.** PIO en 16 ojos con GCP con mediciones antes de la trabeculotomía más trabeculectomía y uno y tres meses después. Los valores se presentan como mediana (mínimo-máximo).

incremento de la PIO, y, por lo tanto, resulta afectada la visión por los cambios producidos en el nervio óptico, así como la transparencia de la córnea y el tamaño del globo ocular<sup>3</sup>. La tríada clásica de síntomas con la que se presenta el GCP es fotofobia, epífora y lagrimeo; los signos que se observan son: opacidad corneal, aumento del diámetro corneal, nervio óptico con excavaciones amplias y aumento de la PIO. El GCP se caracteriza por requerir tratamiento quirúrgico, con varias opciones de procedimiento, como la goniotomía, un procedimiento que se realiza cuando la córnea es transparente, condición que no está presente en la mayoría de pacientes debido a que el incremento de la PIO produce opacidad corneal, por lo que es imposible visualizar el ángulo iridocorneal<sup>5</sup>. La trabeculotomía también se realiza en pacientes con esta enfermedad y tiene la ventaja de que puede realizarse a pesar de las opacidades corneales; sin embargo, al ser un procedimiento a ciegas, podría no canalizarse correctamente el canal de Schlemm o el tejido podría cubrir nuevamente el área de la cirugía. Además, es muy frecuente que sea necesario realizar más de una cirugía para poder estabilizar la PIO. Por eso se implementó la cirugía de trabeculotomía más trabeculectomía, ya que, al realizar dos procedimientos en uno, sin la necesidad de tener la córnea clara, es más factible que se consigan resultados favorables<sup>10</sup>.

En este trabajo de investigación prospectivo se aceptaron 16 ojos, con un seguimiento a tres meses. En el estudio de Mullaney, que es retrospectivo, se

incluyó un total de 100 ojos, desde 1991 hasta 1996, con un promedio de seguimiento de 304 días. Campos-Mollo<sup>11</sup> realizó un estudio similar en el que se utilizó la trabeculotomía más trabeculectomía como procedimiento quirúrgico inicial; fue un estudio retrospectivo de 22 ojos con una media de seguimiento de 8.5 años<sup>23</sup>.

El principal objetivo de este estudio fue observar los cambios en la PIO tras la cirugía de trabeculotomía más trabeculectomía; a los tres meses de seguimiento se observó una mediana de 12.5 mmHg (8.5-23), cifra discretamente mayor a lo encontrado por Campos-Mollo, Moral-Cazalla y Belmonte-Martínez en su estudio, en el que realizaron un seguimiento a 8.9 años con una media de  $10.89 \pm 4$  mmHg. Campos, et al. consideraron como fracaso quirúrgico una PIO mayor a 21 mmHg, situación que se presentó en 4 (18%) de los 22 ojos estudiados, y a los cuales se les realizó una segunda trabeculectomía; en cambio, en nuestro estudio 2 (12.5%) de los 16 ojos estudiados continuaron con cifras superiores a 21 mmHg, por lo que se colocó una válvula de Ahmed a cada uno de ellos<sup>21</sup>.

En el presente estudio, al evaluar la progresión del diámetro corneal, no se observó cambio alguno, ni en el diámetro vertical ni en el horizontal, con una mediana de 14 mm (12-16). En el estudio mencionado previamente de Campos, et al. tampoco se observó ningún aumento del diámetro corneal, y se encontraron cifras muy similares, de 13.4 mm (12-15). En el estudio de Beerman, et al. se encontró que la media del diámetro corneal preoperatoria en el grupo al que se realizó la trabeculotomía más trabeculectomía fue de  $13.6 \text{ mm} \pm 1$ , y la del diámetro corneal a los seis meses fue de  $13.46 \text{ mm} \pm 0.93$ , y en el grupo en el que se realizó la trabeculectomía con mitomicina C el diámetro preoperatorio fue de  $13.53 \text{ mm} \pm 1.1$  y a los seis meses de la cirugía, de  $13.46 \text{ mm} \pm 1.1$ <sup>18</sup>.

Mandal, et al. estudiaron pacientes con GCP avanzado, a los que se les realizó una trabeculotomía más trabeculectomía; fue necesario el uso de hipotensores tópicos postoperatorios en 11 de los 157 ojos evaluados<sup>15</sup>, a diferencia de lo encontrado en nuestro estudio, donde 13 de los 16 pacientes observados ameritaron al menos un hipotensor tópico para lograr la PIO meta.

Aquí se observó como efecto adverso únicamente una cámara estrecha secundaria a una cirugía hiperfiltrante; en dicho paciente fue necesario realizar el cierre de la cartera escleral para mejorar la PIO. En cambio, en el estudio de Mandal cuatro pacientes presentaron un estrechamiento de la cámara anterior, y fue necesario realizar una reintervención únicamente

**Tabla 1. PIO y diámetros corneales vertical y horizontal antes de la trabeculotomía más trabeculectomía y uno y tres meses después en 16 ojos con GCP**

Paciente n.º	PIO (mmHg)			Diámetro corneal vertical (mm)			Diámetro corneal horizontal (mm)		
	Antes	1 mes	3 meses	Antes	1 mes	3 meses	Antes	1 mes	3 mes
1	23	12	10	14	14	14	13	13	13
2	24	11	10	14	14	14	13	13	13
3	37	12	11	15	15	15	14	14	14
4	24	8	10	16	16	16	15	15	15
5	34	10	8.5	15	15	15	15	15	15
6	30.5	13	14	15	15	15	16	16	16
7	27.5	12	13	15	15	15	14	14	14
8	24	18	22	13	13	13	13	14	14
9	26	12	12	13	13	13	14	14	14
10	32	10	13	13	13	13	13	13	13
11	30	10	15	14	14	14	14	14	14
12	25	7	11	14	14	14	15	15	15
13	32	12	13	12	12	12	12	12	12
14	40	12	12	12	12	13	13	13	13
15	28	25	23	14	15	15	14	14	14
16	26	13	14	13	13	13	14	14	14

en cuatro casos. En el estudio de Beerman, en el grupo al que se realizó la trabeculotomía más trabeculectomía en un ojo, se presentó bulla plana como efecto adverso, estrechamiento de la cámara anterior en dos ojos e hifema en otros dos<sup>18</sup>.

Esta investigación se llevó a cabo con 16 ojos de 10 pacientes con diagnóstico de GCP, a los que se les realizó una exploración bajo anestesia preoperatoria, en la que se revisó la PIO mediante el uso de un tonómetro de Schiötz y se midió el diámetro corneal vertical y horizontal; de forma posterior se realizó la cirugía de trabeculotomía más trabeculectomía, y los pacientes fueron valorados al día siguiente para descartar algún efecto adverso. Además, se exploraron bajo anestesia nuevamente al mes y a los tres meses de la cirugía, para verificar la PIO y los diámetros corneales, y se encontró una mejoría significativa de la PIO en los pacientes así tratados. Únicamente en dos ojos fue necesario realizar un segundo procedimiento hipotensor; en ambos casos se colocó una válvula de Ahmed y en uno se presentó un efecto

adverso, una cámara estrecha por hiperfiltración de la cirugía, por lo que se sometió a un cierre de cartera, con lo que se estabilizó la PIO. Respecto a los diámetros corneales, no se observó modificación alguna en la longitud del diámetro de la córnea. Sin embargo, debe considerarse para futuras investigaciones llevar a cabo un seguimiento más amplio, con un mayor número de pacientes, además de hacer un estudio aleatorizado (Tablas 1 y 2).

## Conclusiones

En el presente estudio se evaluó la efectividad de la trabeculotomía más trabeculectomía en la disminución de la PIO en este tipo de pacientes, mediante tres mediciones que se realizaron durante una exploración bajo anestesia, una antes y las otras un mes y tres meses después de la cirugía. En conclusión, este estudio sugiere que la trabeculotomía más trabeculectomía es efectiva en la reducción de la PIO en pacientes con GCP, y, por lo tanto, no hay progresión en los

**Tabla 2. PIO y diámetros corneales vertical y horizontal antes de la trabeculotomía más trabeculectomía y uno y tres meses después en 16 ojos con GCP. Los valores se presentan como mediana (mínimo-máximo)**

	Antes	1 mes	3 meses	p
PIO (mmHg)	27.7 (23-40)	12 (7-25)	12.5 (8.5-23)	< 0.001
Diámetro corneal vertical (mm)	14 (12-16)	14 (12-16)	14 (12-16)	0.223
Diámetro corneal horizontal (mm)	14 (12-16)	14 (12-16)	14 (12-16)	0.368

diámetros corneales vertical y horizontal de forma posterior a su realización. Sin embargo, el número de pacientes incluidos fue pequeño, así como el seguimiento, y no se contó con un grupo control.

## Bibliografía

- Skuta GL, Cantor LB, Weiss JS. Pediatric Ophthalmology and Strabismus. Singapur: American Academy of Ophthalmology; 2011.
- Chakrabarti D, Mandal AK. Poster presented in Asia ARVO. 2009. Presenting symptoms and signs in Indian children with primary developmental glaucomas; p. 213 [abstract 47].
- Alfadhli S, Behbehani A, Elshafey A, Abdelmoaty S, Al-Awadi S. Molecular and clinical evaluation of the primary congenital glaucoma in Kuwait. *Am J Ophthalmol*. 2006;141(3):512-6.
- Kanski JJ. *Oftalmología clínica*. Barcelona: Elsevier; 2009.
- Douglas GR. *Assessing and Treating Glaucoma in Children of the Developing World*. EE.UU.: Orbis International; 2009.
- Mandal AK, Chakrabarti D. Update on congenital glaucoma. *Indian J Ophthalmol*. 2011;59 Suppl:S148-57.
- Mandal AK, Chakrabarti B. Primary combined trabeculotomy-trabeculectomy for developmental glaucomas. *Journal of Current Glaucoma Practice*. May-August 2010;4 (2):91-96.
- Mandal AK. *The pediatric glaucomas*. Filadelfia: Elsevier; 2006.
- Hoskins HD Jr, Hetherington J Jr, Magee SD, Naykhin R, Migliazzo CV. Clinical experience with timolol in childhood glaucoma. *Arch Ophthalmol*. 1985;103(8):1163-5.
- Enyedi LB, Freedman SF, Buckley EG. The effectiveness of latanoprost for the treatment of pediatric glaucoma. *J AAPOS*. 1999;3(1):33-9.
- Campos-Mollo E, Moral-Cazalla R, Belmonte-Martínez J. Combined trabeculotomy-trabeculectomy as the initial surgical procedure of primary developmental glaucoma. *Arch Soc Esp Oftalmol*. 2008 Aug;83(8):479-85.
- Mullaney PB, Selleck C, Al-Awad A, Al-Mesfer S, Zwaan J. Combined trabeculectomy and trabeculotomy as an initial procedure in uncomplicated congenital glaucoma. *Arch Ophthalmol*. 1999;117(4):457-60.
- Bowman RJ, Cope J, Nischal KK. Ocular and systemic side-effects of brimonidine 0.2% eye drops (Alphagan) in children. *Eye (Lond)*. 2004;18(1):24-6.
- Russell-Eggitt IM, Rice NS, Jay B, Wyse RK. Relapse following goniotomy for congenital glaucoma due to trabecular dysgenesis. *Eye (Lond)*. 1992;6 (Pt 2):197-200.
- Mandal AK, Prasad K, Naduvilath TJ. Surgical results and complications of mitomycin C augmented trabeculectomy in refractory developmental glaucoma. *Ophthalmic Surg Lasers*. 1999;30(6):473-80.
- O' Connor G. Combined trabeculotomy-trabeculectomy for congenital glaucoma. *Br J Ophthalmol*. 1994;78(10):735.
- Anderson DR. Trabeculotomy compared to goniotomy for glaucoma in children. *Ophthalmology*. 1983;90(7):805-6.
- Reddy BPK, Dada T, Sihota R, Panda A. Comparative evaluation of trabeculotomy-trabeculectomy with mitomycin c vs trabeculectomy with mitomycin c for primary congenital glaucoma. *Journal of Current Glaucoma Practice*. 2011;5(1):15-9.
- Beck AD, Wilson WR, Lynch MG, Lynn MJ, Noe R. Trabeculectomy with adjunctive mitomycin C in pediatric glaucomas. *Am J Ophthalmol*. 1998;126(5):648-57.
- Fulcher T, Chan J, Lanigan B, Bowell R, O'Keefe M. Long-term follow-up of primary trabeculectomy for infantile glaucoma. *Br J Ophthalmol*. 1996;80(6):499-502.
- Belmonte N, Ladislao-Pérez J. Trabeculo-trabeculectomía. *Arch Soc Esp Oftalmol*. 1979; 39:610-4.
- Elder MJ. Combined trabeculotomy-trabeculectomy compared with primary trabeculectomy for congenital glaucoma. *Br J Ophthalmol*. 1994; 78(10):745-8.
- Mullaney PB, Selleck C, Al-Awad A, Al-Mesfer S, Zwaan J. Combined trabeculectomy and trabeculotomy as an initial procedure in uncomplicated congenital glaucoma. *Arch Ophthalmol*. 1999;117(4):457-60.
- Morales J, Al Shahwan S, Al Odhayb S, Al Jadaan I, Edward DP. Current surgical options for the management of pediatric glaucoma. *J Ophthalmol*. 2013;2013:763735.