

## Alopecia frontal fibrosante (AFF): reporte de cuatro casos y revisión de la literatura

Miguel Ángel Cardona-Hernández<sup>1\*</sup>, Fermín Jurado Santa-Cruz<sup>2</sup>, Gisela Navarrete-Franco<sup>3</sup>,  
Edna Azucena Gaxiola-Álvarez<sup>4</sup>, Mónica Elizabeth de la Torre-García<sup>5</sup> y Ana Luisa Cabrera-Pérez<sup>6</sup>

<sup>1</sup>Cirujano dermatoncólogo; <sup>2</sup>Director del Centro; <sup>3</sup>Servicio de Dermatopatología; <sup>4</sup>Dermatóloga, dermatopatóloga adscrita; <sup>5</sup>Residente del tercer año de dermatología; <sup>6</sup>Residente del segundo año de dermatología. Centro Dermatológico Dr. Ladislao de la Pascua, México, D.F., México

### Resumen

La AFF fue descrita por Kossard, et al. en 1994 como un retroceso simétrico y progresivo de la línea de implantación frontoparietotemporal que afecta de manera particular a las mujeres en edad posmenopáusica. Además de afectar a la piel cabelluda, en la literatura existen reportes de casos con una pérdida total o parcial de las cejas, así como un involucro de la región torácica o las extremidades superiores. Dado que las características clínicas, histopatológicas e inmunohistoquímicas de esta entidad son indistinguibles de las del liquen plano pilar (LPP), actualmente se considera una variante de éste de tipo localizado. Se presentan los casos de cuatro mujeres mexicanas posmenopáusicas que acudieron al Centro Dermatológico Dr. Ladislao de la Pascua con la dermatosis descrita.

**PALABRAS CLAVE:** Alopecia frontal fibrosante. Liquen plano pilar. Alopecia cicatrizal.

### Abstract

Frontal fibrosing alopecia was recently described by Kossard, et al. as a progressive symmetrical recession of the frontal-temporal-parietal hairline affecting particularly postmenopausal women. Besides affecting the scalp, there are some cases in the literature with partial or total loss of the eyebrows, also involving the trunk, and superior extremities. Because the clinical, histological, and immunochemical findings are indistinguishable from those seen in lichen planopilaris, frontal fibrosing alopecia is now considered a localized variant of lichen planopilaris. We report four cases of Mexican postmenopausal women with this kind of dermatosis evaluated at the Dermatological Center Dr. Ladislao de la Pascua. (Gac Med Mex. 2016;152:103-10)

**Corresponding author:** Miguel Ángel Cardona Hernández, [drmiguelcardona08@gmail.com](mailto:drmiguelcardona08@gmail.com)

**KEY WORDS:** Frontal fibrosing alopecia. Lichen planus pilaris. Scarring alopecia.

### Introducción

La AFF fue descrita por Kossard, et al. en 1994 en seis pacientes de sexo femenino posmenopáusicas

que presentaban una banda alopecica de tipo cicatrizal, una recesión progresiva de la línea de implantación frontotemporal de carácter bilateral y simétrico<sup>1</sup>. Es una dermatosis que puede acompañarse de la pérdida de las cejas y del vello facial y/o púbico<sup>2</sup>.

#### Correspondencia:

\*Miguel Ángel Cardona Hernández  
Centro Dermatológico Dr. Ladislao de la Pascua  
Dr. Vértiz, 464, esquina eje 3 sur  
Col. Buenos Aires, C.P. 06780, México, D.F., México  
E-mail: [drmiguelcardona08@gmail.com](mailto:drmiguelcardona08@gmail.com)

Fecha de recepción en versión modificada: 30-01-2015

Fecha de aceptación: 03-02-2015

## Descripción de casos clínicos

Se presentan los casos clínicos de cuatro mujeres en periodo posmenopáusico que acudieron al Centro Dermatológico Dr. Ladislao de la Pascua por presentar una pérdida progresiva de pelo y una recesión de la línea de implantación de dos a ocho años de evolución, junto con una pérdida de la cola de la ceja parcial a total, y una pérdida del vello axilar bilateral en dos de los casos (Tabla 1).

En la exploración dermatológica se encontró una dermatosis localizada en la cabeza que afectaba a la piel cabelluda de la región frontoparietal en la línea de implantación del pelo, de aspecto monomorfo, constituida por una placa alopécica de aspecto cicatrizal en forma de banda, palidez uniforme, ausencia de folículos pilosos, algunas zonas de eritema perifolicular (casos 1, 3 y 4; Figs. 1, 3 y 4) y escama fina en la zona perilesional, de evolución crónica y asintomática. La distancia glabelar-frontal en las cuatro pacientes se encontraba incrementada hasta un máximo de 10 cm en el caso 3. El resto de la piel, la mucosa oral y las uñas se encontraban sin alteraciones, a excepción del cuarto caso, en que la paciente contaba con el diagnóstico de vitiligo diseminado y presentaba manchas acrómicas en las axilas, bajo tratamiento con psoralenos.

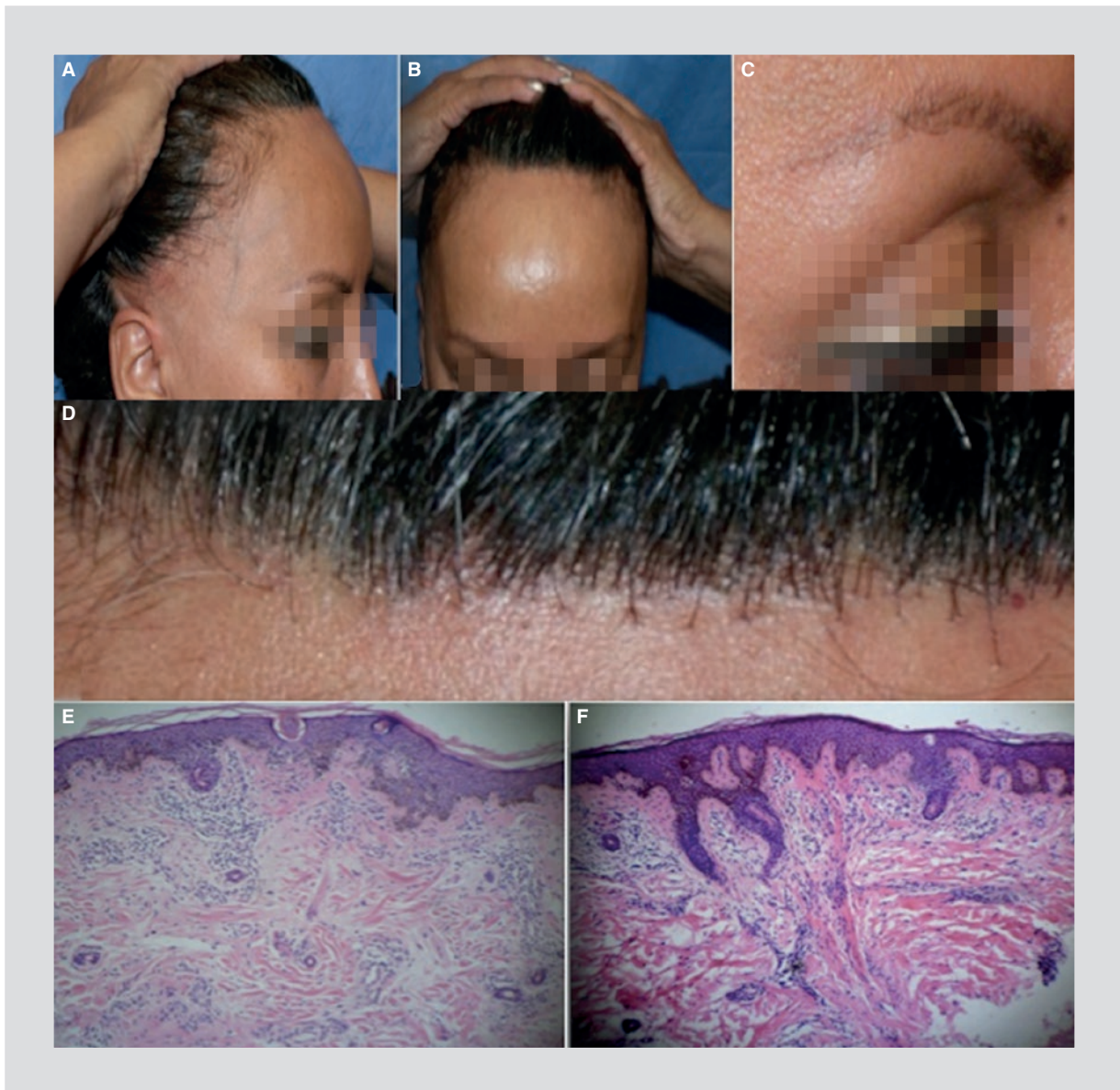La causa de la consulta en todos los casos fue la pérdida de pelo alrededor de 1-2 años después de la menopausia, progresiva y renuente a diversos tratamientos tópicos comerciales. Con el diagnóstico presuntivo de AFF, se decidió la toma de una biopsia incisional, para excluir enfermedades concomitantes y llegar al diagnóstico por correlación clinicopatológica. Los casos 1, 3 y 4 fueron tratados de manera inicial con esteroides tópicos de alta potencia por un tiempo de dos meses, y se logró la detención del retroceso progresivo de la banda alopécica en la línea de implantación del pelo en la zona frontoparietotemporal; después se realizó la administración tópica de inhibidores de calcineurina (tacrolimus en ungüento al 0.1%) en la fase de mantenimiento dos veces al día. En el caso 2 (Fig. 2) el tratamiento fue expectante. En ninguno de los casos se logró el crecimiento del folículo piloso.

## Epidemiología

Los casos reportados hasta ahora en la literatura muestran un rango de edad de entre los 50 y los 85 años<sup>3</sup>. En 2014, se publicó una revisión multicéntrica

Tabla 1. Alopecia androgenética femenina (FAGA)

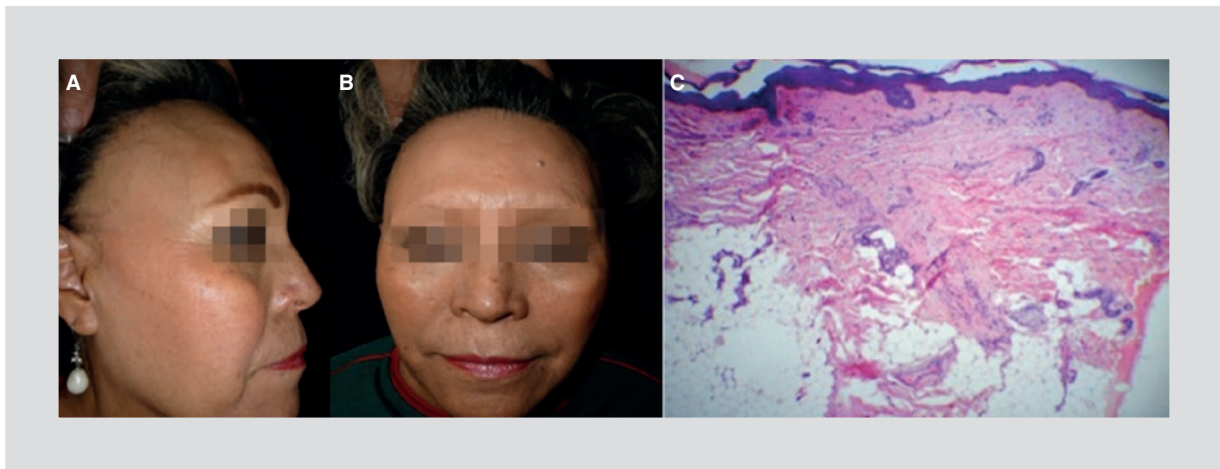
Caso	Edad (años)	Tiempo de evolución (años)	Posmenopausia	FAGA	Recesión frontotemporal/ distancia glabelar- frontal	Extensión a las cejas	Otras áreas	Eritema perifolicular en la periferia de la banda fibrosa	Asociación con liquen plano	Dermatoscopia	Histopatología	Signo de Jaquet
1	58	3	Sí	No	Sí/9.8 cm	Sí	No	Sí (región preauricular)	No	Sin folículos pilosos. Eritema perifolicular	Focos de fibrosis/ infiltrados linfocitarios	Negativo
2	64	8	Sí	No	Sí/8.0 cm	Sí	No	No	No	Sin folículos pilosos	Focos de fibrosis	Negativo
3	50	2	Sí	No	Sí/10 cm	Sí	Sí (axilas)	Sí	No	Sin folículos pilosos. Eritema perifolicular	Focos de fibrosis	Negativo
4	55	2	Sí	No	Sí/9.5 cm	Sí	Sí (axilas)	Sí	No	Sin folículos pilosos	Focos de fibrosis/ infiltrados linfocitarios	Negativo



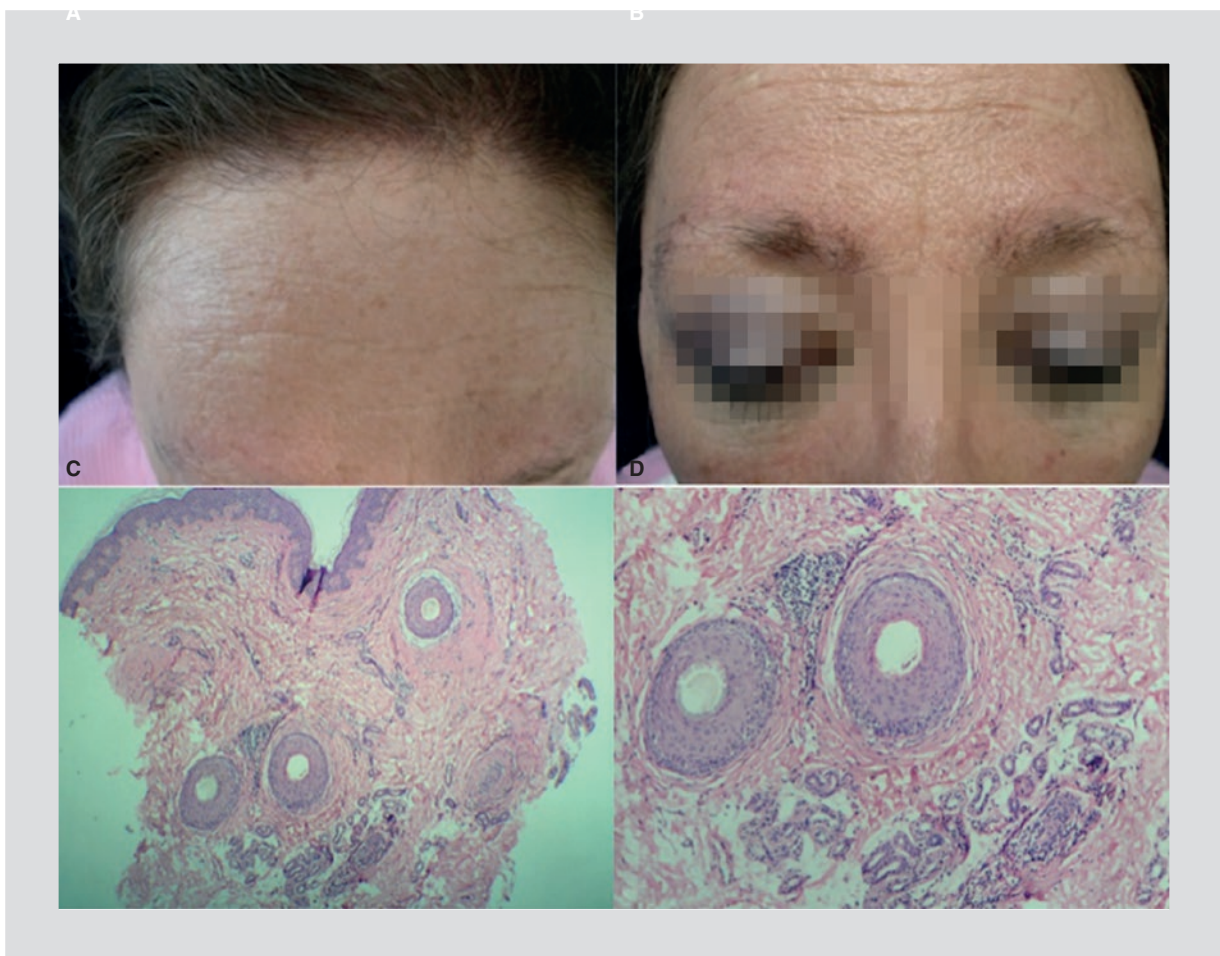**Figura 1. A:** retroceso de la línea de implantación frontotemporal. **B:** vista lateral. **C:** alopecia difusa de las cejas. **D:** alopecia cicatrizal en banda. **E y F:** acantosis irregular con focos de fibrosis en todo el espesor de la dermis, así como moderados infiltrados linfocitarios perivasculares. Hematoxilina/Eosina.

con 355 pacientes con diagnóstico de AFF, de los cuales 343 correspondieron al sexo femenino y solamente 12 al masculino. La edad promedio reportada fue de 61 años, con un rango de entre 23 y 86<sup>4</sup>. Las zonas geográficas con mayor número de casos se encuentran en Europa Central y Norteamérica, con una baja incidencia en los países asiáticos<sup>5</sup>. De manera característica, esta dermatosis tiene una presentación en mujeres posmenopáusicas, aunque existen reportes de casos en la literatura en mujeres premenopáusicas (16%)<sup>4,6</sup>. Los casos en el sexo masculino son extraordinarios<sup>7,8</sup>. El aumento reciente del número de

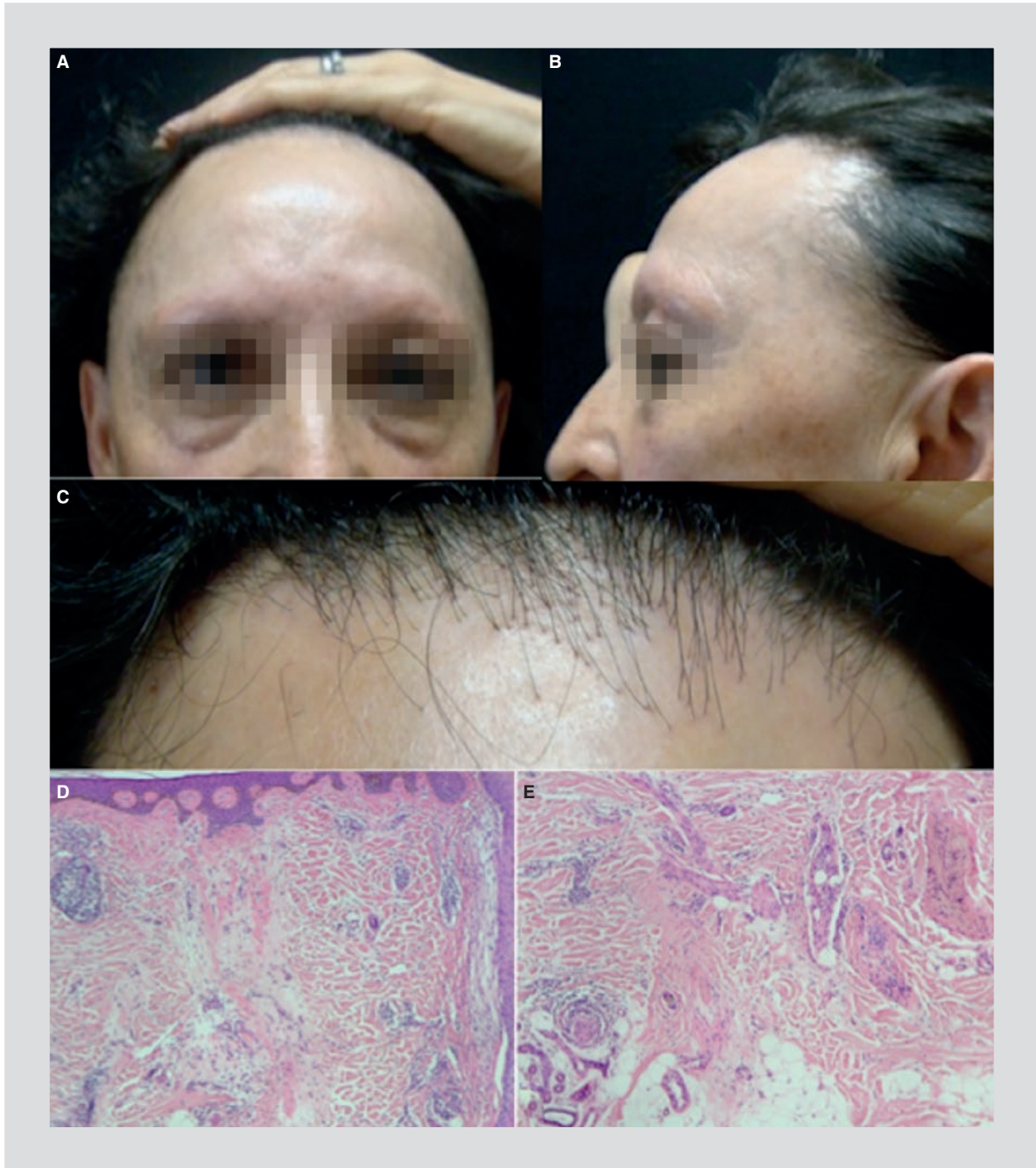
casos de esta dermatosis puede deberse a su búsqueda intencionada o probablemente a un factor ambiental aún no determinado<sup>9</sup>. Aun así, muchas mujeres mayores de 60 años no consideran anormal la pérdida de pelo en la región frontotemporal, como muestra la serie de casos de Poblet y Jiménez, en donde en el 50% de las pacientes estudiadas la AFF no fue el motivo principal de consulta<sup>10</sup>. En el Centro Dermatológico Dr. Ladislao de la Pascua, durante el periodo de enero de 2009 a agosto de 2014, se registraron 17 casos de AFF; el 100% correspondió al sexo femenino, con una edad promedio de presentación de 43 años.



**Figura 2.** A y B: retroceso de la línea de implantación del pelo con pérdida de la ceja. C: acantosis irregular. En todo el espesor de la dermis hay focos de fibrosis abundante y escasos infiltrados linfocitarios perivasculares. Hematoxilina/Eosina.



**Figura 3.** A: retroceso de la línea de implantación del pelo frontal. B: alopecia difusa de las cejas desde su tercio medio. C y D: corte horizontal. Capa córnea laminar. Focos de fibrosis abundante en el espesor de la dermis y escasos infiltrados linfocitarios perivasculares. Hematoxilina/Eosina.



**Figura 4. A:** retroceso de la línea de implantación del pelo frontoparietal en banda. **B:** ausencia de cejas. **C:** discreto eritema perifolicular y pelos aislados. **D y E:** capa córnea laminar, acantosis irregular moderada. Dermis superficial y reticular con infiltrados linfocitarios focales que rodean vasos y anexos. Zonas de fibrosis de la colágena. Hematoxilina/Eosina.

## Etiopatogenia

La etiopatogenia de esta dermatosis es desconocida. Existen varias teorías que postulan como agente causal al factor hormonal, dada la mayor prevalencia en mujeres posmenopáusicas, junto con una reacción

tisular de tipo liquenoide que destruye selectivamente el folículo piloso andrógeno dependiente<sup>5,11</sup>. Otras proponen que los folículos pilosos de la región frontotemporal se encuentran genéticamente predeterminados a sufrir apoptosis con los cambios posmenopáusicos, con la subsecuente expresión de neoantígenos, lo cual

generaría una respuesta autoinmune destructiva mediada por los linfocitos T<sup>12,13</sup> con la formación de una placa alopecica de tipo cicatrizal y la pérdida irreversible del folículo piloso, dada la afección de la zona del bulge, que contiene células madre progenitoras<sup>14</sup>.

## Presentación clínica

El cuadro clínico característico es el de una dermatosis localizada en la cabeza que afecta a la línea de implantación del pelo a nivel frontoparietotemporal, con un retroceso bilateral y simétrico, progresivo y asintomático, y la formación de una banda alopecica de tipo cicatrizal<sup>3,5,15</sup>. Sólo existe un caso reportado en la literatura de afectación de la región occipital<sup>10</sup>. La morfología de la dermatosis es la de una placa de aspecto cicatrizal, con superficie pálida y zonas atróficas, y ausencia de orificios foliculares, lo cual puede formar un contraste con la piel no afectada o dañada por la radiación ultravioleta<sup>10,11</sup>. El aspecto cicatrizal puede ser típico, o en algunos casos sólo puede verse como puntos pálidos blanquecinos en el área afectada<sup>12</sup>. La progresión de la dermatosis llega comúnmente hasta la región del vértex, aunque puede afectar a la zona occipital<sup>11</sup>. En el 50% de los casos existe una pérdida total o parcial de las cejas, y hasta el 37% presentan afectación axilar. Menos común es la extensión al tronco y/o extremidades superiores<sup>6</sup>. Existen datos clínicos que indican actividad de la lesión subyacente: la presencia de eritema perifolicular y la formación de tapones córneos foliculares son los más orientadores. Tosti, et al. describieron el signo del pelo solitario (*lonely hair*), que se refiere a la presencia de forma aislada de pelo terminal en la línea de implantación original; se encuentra hasta en el 53% de los casos<sup>16</sup>.

Durante la exploración física se debe medir la distancia glabellar-frontal, que en las mujeres normales mide, en promedio, 6 cm; en estos casos la distancia aumenta entre 6.5 y 12.5 cm (promedio: 8.5 cm). La enfermedad tiende a detenerse en un promedio de 12 meses, aunque no puede predecirse la etapa en que se presenta la estabilización<sup>6,11</sup>.

## Diagnóstico

El diagnóstico del cuadro es principalmente clínico. Existen varios métodos que ayudan a confirmar el diagnóstico, pero la histopatología es el principal, aunque no es indispensable<sup>15</sup>. En la etapa de actividad de la placa se encuentra una dermatitis de interfase y

caída del pigmento, con un infiltrado linfocítico con patrón liquenoide que afecta característicamente la zona del istmo y la región infundibular, respetando el tercio inferior del folículo piloso<sup>12</sup>. Además, se puede observar un infiltrado linfocítico perivascular, una hipergranulosis infundibular, una degeneración vacuolar de la capa basal y la vaina radicular externa con necrosis de queratinocitos, ausencia de folículos pilosos y reemplazo por trayectos fibrosos moderados o abundantes<sup>3,5,11,12,17</sup>.

Para descartar otras causas conocidas de alopecia, se puede solicitar un perfil hormonal con niveles de hormona luteinizante, foliculoestimulante, prolactina, glucorónido de androstenediol, estradiol, testosterona libre y D-4 androstenediona, así como un perfil tiroideo, que se han encontrado normales en todos los casos reportados de pacientes con esta dermatosis. Hasta el momento, sólo cuatro pacientes han mostrado positividad de anticuerpos anti-ADN (rango: 1:40-1:160)<sup>3</sup>.

Los hallazgos dermatoscópicos sólo han sido evaluados por Inui, et al. en un estudio de cuatro casos, en donde se reportó lo siguiente: pérdida de orificios foliculares, eritema perifolicular (hay que tener precaución al apoyar el dermatoscopio, pues con una presión excesiva se puede obviar este signo), escama fina blanquecina y ausencia de puntos amarillentos (es una diferencia con la alopecia areata). En la inmunohistoquímica se encuentra un infiltrado de linfocitos T a nivel del istmo y el infundíbulo<sup>9</sup>.

## Diagnóstico diferencial/asociaciones

Dadas las características clínicas, histopatológicas e inmunohistoquímicas de la dermatosis, generalmente indistinguibles del LPP, actualmente la AFF se considera una variedad localizada de éste. Sin embargo, existen diferencias sutiles entre ambos, dado que el LPP tiene múltiples áreas cicatrizales, de topografía variable (principalmente del vértex y parietales), que pueden coalescer. En la literatura se ha reportado una asociación de la AFF con el liquen plano pigmentado en hasta el 50% de los casos<sup>18</sup>. Una variante del LPP, el síndrome de Graham-Little-Picardi-Lassueur o Graham-Little-Feldman, describe la concomitancia de alopecia cicatrizal en la piel cabelluda con liquen plano folicular y alopecia de tipo no cicatrizal en las cejas, las axilas o el pubis<sup>3,14</sup>.

Otros diagnósticos diferenciales, además de los ya mencionados, son la alopecia areata y la androgénica, con las cuales incluso puede coexistir. La

primera es una alopecia de tipo no cicatrizal que también puede presentar pérdida de las cejas, aunque generalmente no es bilateral. La variedad ofiásica puede ser muy difícil de diferenciar, pues ambas dermatosis afectan a la región frontoparietotemporooccipital, pero ésta afecta con mayor frecuencia a la región occipital, a diferencia de la AFF. En las mujeres la alopecia androgenética generalmente respeta la línea de implantación frontal, es de tipo no cicatrizal y muestra una miniaturización del folículo piloso, con una inflamación perivascular no específica. Otros diagnósticos diferenciales menos probables son el lupus eritematoso y la alopecia traccional, que pueden ser distinguidos por la clínica y los antecedentes del paciente<sup>3,5,6</sup>. Otras enfermedades asociadas son el síndrome de Sjögren, el vitiligo y la enfermedad tiroidea, aunque dichas asociaciones no son concluyentes<sup>5,11</sup>.

## Tratamiento

Dada la fibrosis con destrucción del folículo y la causa aún desconocida, la falta de respuesta al tratamiento es la regla<sup>6</sup>.

## Esteroides

Su uso en la etapa inflamatoria temprana (primeros 12 meses de evolución) puede evitar la progresión de la enfermedad. Se emplean por vía sistémica o intralesional, solos o en combinación con antiandrógenos<sup>5,6</sup>. El más utilizado ha sido el acetónido de triamcinolona (20 mg/ml por vía intralesional, aplicando 1 mg/cm<sup>2</sup> en la región frontotemporal y diluyéndolo al 10% en la zona de las cejas), o bien ciclos sistémicos de prednisona a dosis de 1 mg/kg<sup>5</sup>. En 2005, Moreno-Ramírez, et al. estudiaron el uso de acetónido de triamcinolona. Se aplicó una dosis de 1 mg/cm<sup>2</sup> cada tres meses en una dilución de 20 mg/ml en la piel cabelluda y de 2 mg/ml en las cejas. Se observó una estabilización rápida del retroceso de la línea de implantación en el 44.4% de los pacientes tratados (n = 9)<sup>19</sup>. Los corticoides tópicos recomendados pertenecen al grupo de alta potencia, como el propionato de clobetasol<sup>6,17</sup>.

## Antiandrógenos

El más utilizado es el finasteride, a dosis de 1-2 mg/día, solo o asociado con 1 ml de minoxidil al 5% por tiempo indefinido. Vañó-Galván, et al. utilizaron finasteride en 102 pacientes con diagnóstico de AFF, de los cuales

el 47% presentaron mejoría clínica y el 53%, estabilización<sup>4</sup>. También se ha utilizado el dutasteride, un inhibidor de la 5 $\alpha$ -reductasa de tipo 1 y 2<sup>19</sup>. En 2009, se utilizó a dosis de 0.5 mg al día por un año en 13 mujeres posmenopáusicas con AFF; en el 33.3% se detuvo la enfermedad y en el 11.1% hubo crecimiento del pelo<sup>19</sup>. En otro estudio con 18 pacientes se utilizó una dosis de 0.5 mg de forma semanal, y se encontró mejoría en el 44% de los casos y estabilización en el 56%, por lo que el tratamiento con antiandrógenos, orales o intralesionales, podría ser de utilidad<sup>4</sup>.

## Antimaláricos

Debido a su efecto inmunosupresor y antiinflamatorio, se ha propuesto el uso de la hidroxycloquina a dosis de 200 mg cada 12 h al menos durante seis meses.

## Pioglitazona

La pioglitazona pertenece al grupo de tiazolidindionas, agonistas de los receptores  $\gamma$  activados por un proliferador de peroxisomas, que en el folículo piloso actúan como reguladores del metabolismo lipídico y en la biogénesis de peroxisomas, así como en el control de la respuesta inflamatoria, por lo que se piensa que ayudan a mantener la homeostasis de la unidad pilosebácea. Se han utilizado dosis de 15 mg cada 24 h por ocho meses.

## Trasplante de pelo

Existe poca experiencia con este método, y los datos no son alentadores, pues se observa que al año del trasplante hay pérdida de pelo con recidiva de la enfermedad<sup>19</sup>.

Otros tratamientos con pobres resultados hasta ahora son el uso de retinoides tópicos e isotretinoína oral<sup>5,6,17</sup>. Recientemente se ha propuesto utilizar inhibidores de la calcineurina en la fase activa de la enfermedad, como el tacrolimus tópico, con resultados variables<sup>20</sup>. Por su uso en el liquen plano, se ha propuesto el estudio de la ciclosporina como tratamiento de la AFF<sup>19</sup>.

## Comentario

Los casos presentados corresponden, tanto en su presentación clínica como en las características acompañantes, a los casos descritos en la literatura. Todos

son mujeres posmenopáusicas con alopecia cicatrizal, recesión de la línea de implantación del pelo y pérdida parcial o total de las cejas. La extensión de la dermatosis a las axilas se presenta en los casos 3 y 4. Pueden observarse pápulas eritematosas perifoliculares en los casos 1 y 4, lo cual nos habla de actividad de la enfermedad, con el beneficio de la administración de esteroides de alta potencia en esta fase de la enfermedad.

Otro dato importante es la distancia glabellar-frontal, que si se mide en la primera consulta y en las subsecuentes, puede orientar sobre la progresión de la dermatosis. Los estudios de laboratorio de las cuatro pacientes se encontraron dentro de los parámetros normales; ninguno de los cuatro casos descritos presentó liquen plano, lesiones en la mucosa oral o compromiso ungueal. Llama la atención que, a pesar de tratarse de una alopecia cicatrizal en donde los folículos pilosos están ausentes, el signo de Jaquet es negativo, lo cual puede ser secundario a la fibrosis presente.

En cuanto a los reportes histopatológicos, la literatura refiere que en los casos con actividad se observa una dermatitis de interfase y un infiltrado linfocítico dispuesto en focos. Dicho hallazgo se observa en los casos 1 y 4. En los casos 2 y 3 solamente se observa reemplazo de las fibras de colágena por fibrosis, lo que nos habla del estadio final de la enfermedad.

Como ya se ha mencionado, no existe tratamiento alguno para la AFF en fase tardía o fibrosa. En estos casos es muy importante la relación entre el médico y el paciente, para que éste confíe en la explicación detallada de la enfermedad que, como médicos, debemos otorgar, junto con la aclaración de las dudas para evitar que se creen falsas expectativas sobre la enfermedad. Sólo en la fase de actividad se recomienda el empleo de esteroides tópicos o intralesionales;

y en los casos en que todavía se encuentra presente el folículo piloso son de utilidad los inhibidores de la calcineurina, los antiandrógenos y el minoxidil.

## Bibliografía

1. Stockmeier M, Kunte C, Sander CA, Wolff H. Kossard frontal fibrosing alopecia in a man. *Hautarzt*. 2002;53(6):409-11.
2. Jouanique C. Frontal fibrosing alopecia. *Ann Dermatol Venereol*. 2014;141(4):272-8.
3. Naz E, Vidaurázaga C, Hernández-Cano N, et al. Postmenopausal frontal fibrosing alopecia. *Clin Exp Dermatol* 2003;28(1):25-7.
4. Vañó-Galván S, Molina-Ruiz AM, Serrano-Falcón C, et al. Frontal fibrosing alopecia: a multicenter review of 355 patients. *J Am Acad Dermatol*. 2014;70(4):670-8.
5. Sato M, Takahashi H. Postmenopausal frontal fibrosing alopecia in a Japanese woman with Sjögren's syndrome. *J Dermatol*. 2008;35(11):729-31.
6. Moreno-Ramírez D, Camacho Martínez F. Frontal fibrosing alopecia: a survey in 16 patients. *J Eur Acad Dermatol Venereol*. 2005;19(6):700-5.
7. Kossard S, Shiell RC. Frontal fibrosing alopecia developing after hair transplantation for androgenetic alopecia. *Int J Dermatol*. 2005;44(4):321-3.
8. Navarro Belmonte M, et al. Un varón con alopecia frontal fibrosante: ¿una entidad únicamente femenina? *Más Dermatol*. 2011;15:13-5.
9. Inui S, Nakajima T, Shono F, Itami S. Dermoscopic findings in frontal fibrosing alopecia: a report of four cases. *Int J Dermatol*. 2008;47(8):796-9.
10. Poblet E, Jiménez F, Pascual A, Piqué E. Frontal fibrosing alopecia versus lichen planopilaris: a clinicopathological study. *Int J Dermatol*. 2006;45(4):375-80.
11. Tan KT, Messenger AG. Frontal fibrosing alopecia: clinical presentations and prognosis. *Br J Dermatol*. 2009;160(1):75-9.
12. Kwong RA, Kossard S. Alopecia areata masquerading as frontal fibrosing alopecia. *Australas J Dermatol*. 2006;47(1):63-6.
13. Dawn G, Holmes SC, Moffat D, Munro CS. Post-menopausal frontal fibrosing alopecia. *Clin Exp Dermatol*. 2003;28(1):43-5.
14. Torres Lozada V. *Dermatología práctica ibero-latinoamericana: atlas, enfermedades sistémicas asociadas y terapéutica*. 1.a ed. 2005. p. 1118-21.
15. Herrmann A, Bormann G, Marsch WC, Wohlrab J. [Frontal fibrosing alopecia in two postmenopausal women]. *J Dtsch Dermatol Ges*. 2004;2(8):684-6.
16. Ladizinski B, Bazakas A, Selim MA, Olsen EA. Frontal fibrosing alopecia: A retrospective review of 19 patients seen at Duke University. *J Am Acad Dermatol*. 2013;68(5):749-55.
17. Bordel Gómez M, Álvarez Fernández J. Alopecia frontal fibrosante postmenopáusica: presentación de tres casos. *Med Cut Iber Lat Am*. 2007;35(2):94-8.
18. Berliner JG, McCalmont TH, Price VH, Berger TG. Frontal fibrosing alopecia and lichen planus pigmentosus. *J Am Acad Dermatol*. 2014;71(1):e26-7.
19. Escutia Muñoz B, Sahuquillo Torralba A, Botella Estrada R. Opciones de tratamiento en la alopecia frontal fibrosante. *Piel*. 2014;29(7):441-5.
20. Katoulis A, Georgala, Bozi E, Papadavid E, Kalogeromitros D, Stavrianeas N. Frontal fibrosing alopecia: treatment with oral dutasteride and topical pimecrolimus. *J Eur Acad Dermatol Venereol*. 2009;23(5):580-2.