

Síndrome de la bolsa de orina morada (SBOM): una manifestación infrecuente de infección de vías urinarias (IVU)

María Fernanda Golzarri¹, Juan Carlos Hernaiz-Leonardo¹, Adriana Díaz-González²,
Consuelo Velázquez-Acosta² y Diana Vilar-Compte^{1*}

¹Departamento de Infectología; ²Laboratorio de Microbiología. Instituto Nacional de Cancerología, Ciudad de México, México

Resumen

Caso clínico: Hombre de 57 años de edad, parapléjico, con diagnóstico de linfoma no Hodgkin y síndrome medular completo que acudió a consulta externa por presentar fiebre y coloración morada de la orina. Se diagnosticó SBOM, por lo que se cambió el catéter urinario y se prescribió ciprofloxacino por vía oral. **Discusión:** Este inusual fenómeno ocurre predominantemente en pacientes postrados con catéteres urinarios de larga duración, y se caracteriza por un cambio de coloración del sistema colector de orina. Su fisiopatología involucra el metabolismo del indoxil sulfato por bacterias productoras de sulfatasa. Es importante conocer esta enfermedad para evitar métodos diagnósticos y tratamientos innecesarios.

PALABRAS CLAVE: Infección de vías urinarias. Bacteriuria. Catéter urinario.

Abstract

Case Report: A 57-year-old paraplegic male diagnosed with non-Hodgkin's lymphoma and complete spinal cord compression arrived at our clinic because of fever and purple discoloration of the urine. We diagnosed purple urine bag syndrome (PUBS) and treated him with oral ciprofloxacin and urinary catheter replacement. **Discussion:** PUBS is an unusual phenomenon that occurs predominantly in bedridden patients with long-term urinary catheters, presenting as a purple discoloration of the urine bag. Its pathogenesis involves the metabolism of indoxyl sulfate by sulfatase-producing bacteria. Knowledge of this entity is important in order to avoid unnecessary diagnostic workup and treatment. (Gac Med Mex. 2017;153:273-5)

Corresponding author: Diana Vilar-Compte, diana_vilar@yahoo.com.mx

KEY WORDS: Urinary tract infection. Bacteriuria. Urinary catheter.

Reporte de caso

Presentamos el caso de un hombre de 57 años de edad, diagnosticado de linfoma no Hodgkin y

compresión medular completa secundaria a invasión ósea a nivel de T5-T7, que le condicionó paraplejía. El paciente era portador de una sonda urinaria permanente y de una colostomía derivativa. Desde hacía 7 meses se encontraba postrado dada su condición. Fue

Correspondencia:

*Diana Vilar-Compte
Departamento de Infectología
Instituto Nacional de Cancerología
Avda. San Fernando, 22
Col. Sección XVI, Del. Tlalpan
C.P. 14080, Ciudad de México, México
E-mail: diana_vilar@yahoo.com.mx

Fecha de recepción: 01-12-2015
Fecha de aceptación: 25-12-2015

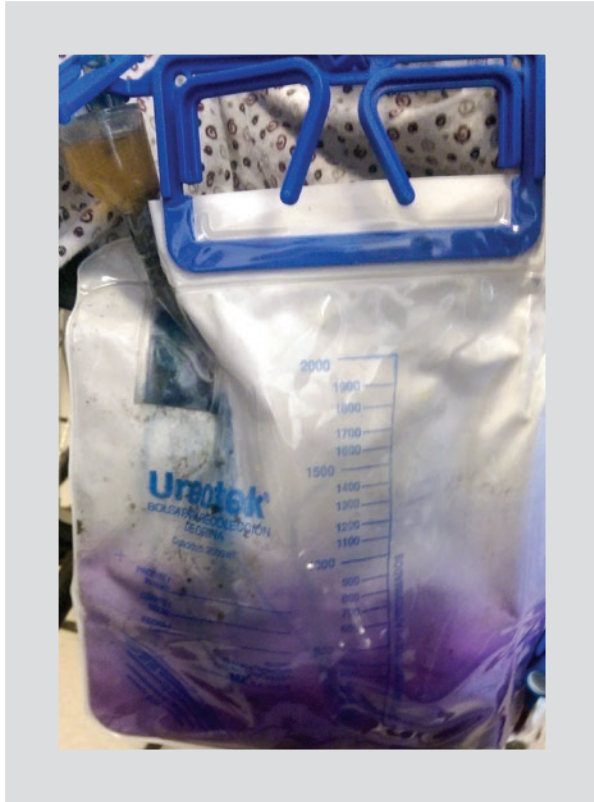


Figura 1. Coloración morada de la bolsa colectora de orina en un paciente de 57 años de edad, parapléjico y con linfoma no Hodgkin.

visto por primera vez en Infectología por una IVU y úlceras por presión infectadas.

Durante una consulta de seguimiento se observó que la bolsa colectora de orina tenía una coloración púrpura (Fig. 1). El paciente refería fiebre no cuantificada la semana anterior. El catéter urinario había sido reemplazado en los últimos días, sin complicaciones. Al interrogatorio dirigido negó el uso de nuevos medicamentos, tratamientos alternativos o haber introducido tintes a la bolsa colectora. Tampoco había ingerido moras, habas, betabel ni colorantes comestibles. Sin embargo, refería constipación crónica. Había concluido su sexto ciclo de quimioterapia con R-CHOP en el mes previo, y en ese momento recibía factor estimulante de colonias de granulocitos recombinante (rG-CSF). Ninguno de los medicamentos antes mencionados explicaba su sintomatología. La exploración física era normal. El análisis general de orina mostró orina turbia con un pH de 7.2, 250 leucocitos/ μ l y nitritos positivos. En el urocultivo creció *Klebsiella pneumoniae* pansensible.

Diagnosticamos SBOM, reemplazamos el catéter e iniciamos ciprofloxacino por 5 días. Al terminar el tratamiento la orina regresó a su color habitual y el

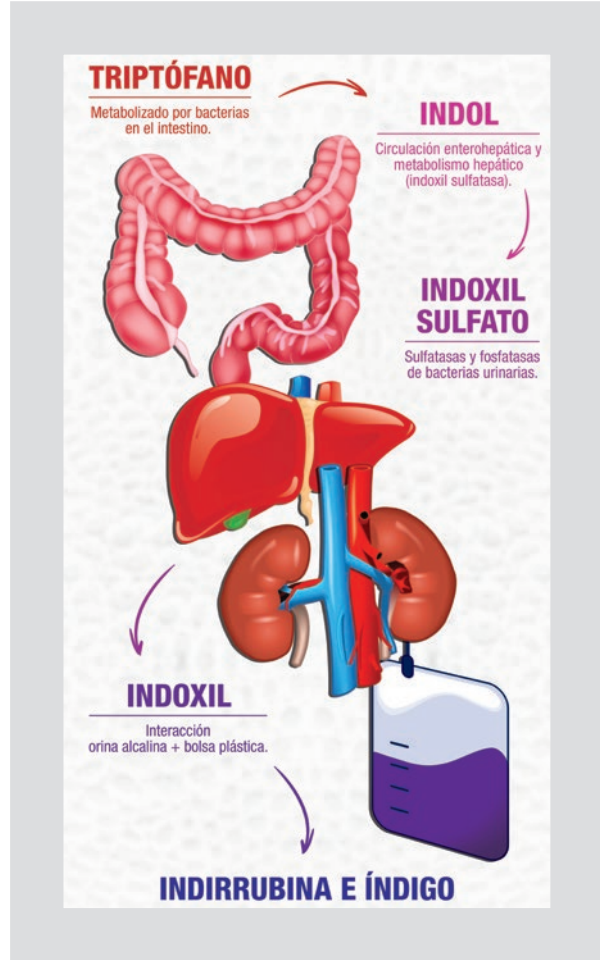


Figura 2. Fisiopatología del SBOM.

paciente permaneció asintomático. Actualmente se encuentra en cuidados paliativos y no refiere nuevos episodios de IVU ni coloración anormal de la orina.

Discusión

El SBOM es una manifestación rara y muy llamativa de una IVU o bacteriuria asintomática. Su prevalencia no se conoce del todo debido a que pocas veces es reportada y a que existe mucha variación entre los estudios publicados. El SBOM fue reportado por primera vez por Barlow y Dickson¹, en 1978, en un paciente pediátrico, y posteriormente, en 1988, Dealler, et al.² describieron su fisiopatología. Se observa con mayor frecuencia en pacientes de edad avanzada con sondas urinarias a permanencia prolongada. Los factores de riesgo para este síndrome incluyen el sexo femenino, la enfermedad renal crónica, la inmovilización prolongada, la edad avanzada, la nutrición enteral por sonda nasogástrica, el conducto ileal, la diálisis, la constipación y la orina alcalina³.

La mayoría de los casos de SBOM se deben a infecciones monomicrobianas causadas por proteobacterias, principalmente *Escherichia coli* y *Proteus mirabilis*. Otros microorganismos reportados son *K. pneumoniae*, *Providencia stuartii*, *Providencia rettgeri*, *Enterococcus* spp., *Morganella morganii*, *Candida albicans*, *Serratia marcescens* y *Pseudomonas aeruginosa*³.

La fisiopatología del SBOM se esquematiza en la figura 2. El triptófano es desaminado por bacterias entéricas para producir indol, el cual se hidroxila a indoxil y posteriormente es convertido a indoxil sulfato para ser excretado por vía renal. Una vez en la orina, este es metabolizado a indigo (azul) e indirrubina (rojo) por bacterias productoras de sulfatasas, y finalmente estos compuestos reaccionan con el cloruro de polivinilo de la bolsa colectora para producir el tinte púrpura característico. Es importante destacar que únicamente se pigmenta la bolsa, ya que la orina permanece de color amarillo turbio.

El diagnóstico de SBOM suele ser evidente después de una anamnesis y una exploración física completas, y no requiere estudios complementarios fuera de los necesarios para diagnosticar una IVU. Los diagnósticos diferenciales incluyen la ingestión de moras, habas, betabel y medicamentos como la amitriptilina, la indometacina, el triamtereno, la flutamida, el fenol y la mitoxantrona⁴.

La mayoría de los autores recomiendan cambiar el catéter urinario e iniciar un esquema corto de antibióticos en caso de presentarse como IVU⁵. Suele ser un fenómeno indolente que se resuelve sin secuelas en la mayoría de los casos.

Considerando la transición demográfica y epidemiológica que está ocurriendo en nuestro país, es probable que este síndrome se presente con mayor frecuencia en el futuro. Por lo tanto, es importante conocerlo y así evitar estudios diagnósticos y tratamientos innecesarios.

Financiamiento

Ninguno. Los autores no tienen conflictos de intereses.

Bibliografía

1. Barlow GB, Dickson JA. Purple urine bags. Lancet. 1978;28:220-1.
2. Dealler SF, Hawkey PM, Millar MR. Enzymatic degradation of urinary indoxyl sulfate by *Providencia stuartii* and *Klebsiella pneumoniae* causes the purple urine bag syndrome. J Clin Microbiol. 1988;26:2152-6.
3. Peng TC, Wang CC, Chan JY, et al. Analysis of risk factors in elderly patients with purple urine bag syndrome: a retrospective analysis in a medical center in northern Taiwan. J Med Sci. 2014;34:110-4.
4. Agapakis DI, Massa EV, Hantzis I, Paschoni E, Satsoglou E. Purple urine bag syndrome: a case report of an alarming phenomenon. Hippokratia. 2014;18:92-4.
5. Delgado G, Martínez-Reséndez M, Camacho-Ortiz A. Purple urine bag syndrome in end-stage chronic kidney disease. J Bras Nefrol. 2014; 36:542-4.