La imagen radiográfica simple

Guillermo Santín*

La radiografía simple sigue siendo la imagen fundamental en el diagnóstico de patología ósea, como en tumores y frecuentemente en la de articulaciones.

Un ejemplo: mujer de 48 años, quien ha sido tratada por artropatía múltiple con cortisona durante tres años. El dolor en cadera derecha ameritó que a la paciente se le tomara radiografía simple AP de la pelvis (Figura 1).

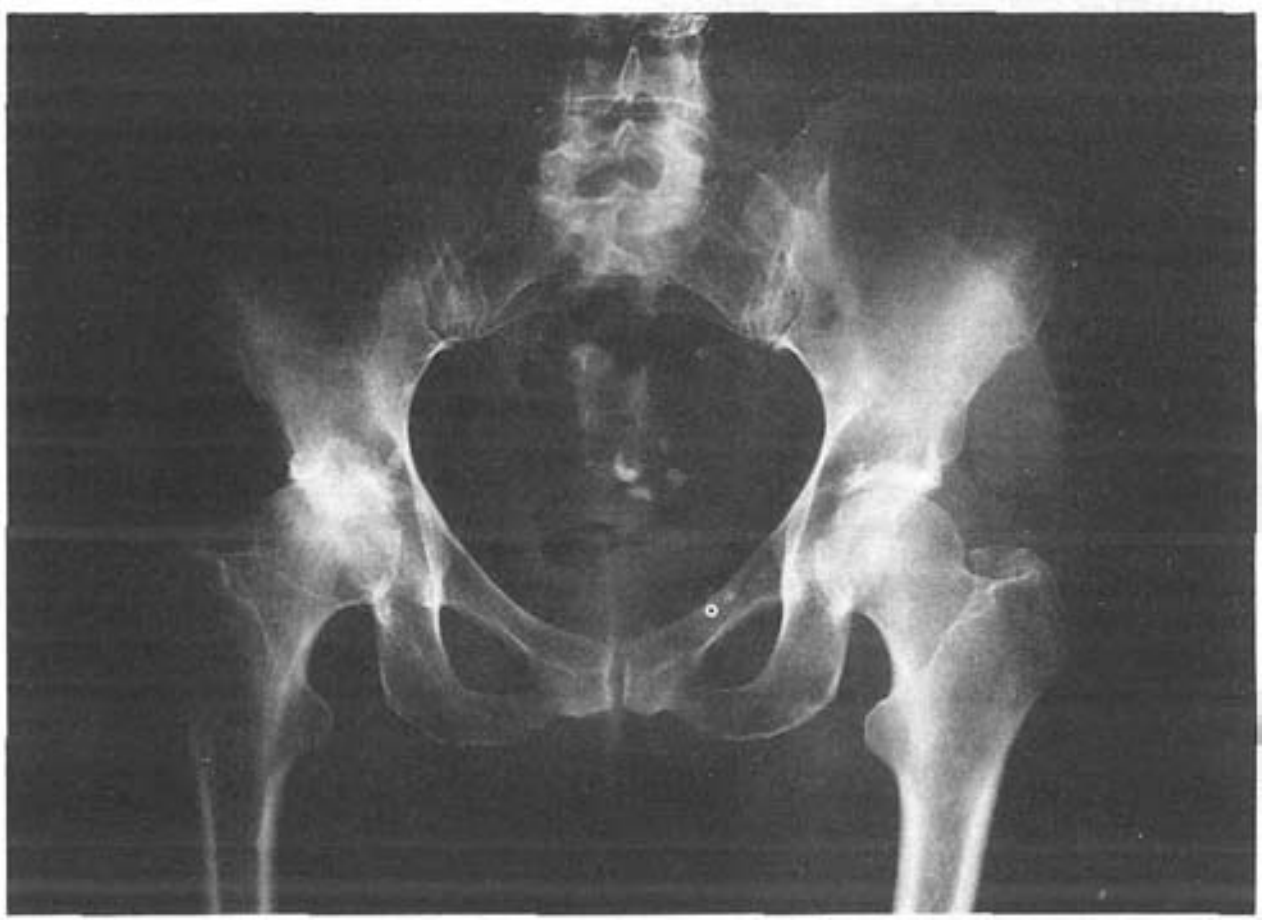

Figura 1. En la radiografía se puede apreciar que hay patología en la cadera derecha en los tejidos blandos confendos en ape vis en la articulación coxofemoral está notablemente reducido el espacio articular hay desmineralización irregular de la cabeza femoral, del cuello y de las porciones supraacetabulares del iliaco derecho. las zonas de geodas en el acetábulo subcondral, esclerosis reactiva lo que indica destrucción de hueso y esclerosis aunque la invasión de aconca articular por pannus es más frecuente en el margen capsular en conjunto hay suficientes signos para diagnosticar artritis reumatoide de largadura con Accesoriamente, se proponen dos diagnósticos más: leiomiofibromas calcificados por las calcificaciones moteadas y psamomatosas encima de la vejiga y sobre la sombra de tejido blando del útero. El tercer diagnóstico posible es de flebolitis por la presencia de calcificaciones en forma de pequeños anillos y esferas densas en el territorio de los vasos hipogástricos.

*Académico titular.
Correspondencia y solicitud de sobretiros: Departamento de Rayos X, Hospital Conde la Valenciana, Chimalpopoca No. 14, Obrera, 06080 México, D.F.

Once meses después, la paciente continúa con dolor de cadera y disminución de la longitud del miembro inferior derecho, por lo que se indica una radiografía simple AP de la pelvis (Figura 2).

Figura 2 En esta radiografía hay cambios que pueden considerarse espectaculares: ha habido destrucción-reabsorción de hueso acetabular y necrosis-absorción de la mitad superior de la cabeza femoral; alrededor de las antiguas superficies articulares se identifican innumerables fragmentos del hueso, sin duda desplazamiento del hueso encerrado aún en la sinovial, y comparando a altura de gran trocanter derecho con el izquierdo se aprecia tres centímetros elevado. Toda esta signología permite el diagnóstico de neuroartropatía (Charcot. En el útero han aumentado ligeramente las aglomeraciones de calcio. En los vasos hipogástricos los flebolitos permanecen sin cambio (como era de esperar si el diagnóstico de su natura ezaera correcto

Comentarios. Se demuestra cómo existe un grado pleno de "selectividad" (identificación de patología) y un alto grado a la vez de "especificidad" en ambas placas simples en dos momentos distintos. En la primera fecha se podrían plantear diagnósticos diferenciales. tales como "osteoartrosis degenerativa avanzada" y más remotamente "tuberculosis articular". No cabe aquí la discusión. En la segunda fecha se demuestra además de la rápida evolución destructiva, el aspecto característico de la neuroartropatía de Charcot, frecuentemente en tabes, en siringomielia, menos frecuente en diabetes avanzada, pero también en la artritis reumatoide tratada intensamente con corticoides. La historia clínica es aquí la clave, pero también la "historia radiografica escueta", que en el aspecto final. aun sin la ayuda clínica hubiera planteado el diagnóstico: neuroartropatía, probablemente consecuencia de la administración larga de corticosteroides.

Biopsia en fecha de la segunda toma radiográfica fragmento articular "Artropatía, cambios inespecíficos" Se le colocó prótesis de la cadera, juzgada con buen resultado en el posperatorio cercano.

Referencias

- Murray RO. Steroids and the Skeleton (London) Radiology 1961; V 77; p 729
- Pedrosa CS, Casanova R. Diagnóstico por imagen. Arts. sobre "Artritris Reumatoide y Neuroartropatía de Charcot) Texto 1987, Interamericana (McGraw-Hill).