Contents available at **PubMed**
www.anmm.org.mx

PERMANYER

Gac Med Mex. 2016;152:407-18

GACETA MÉDICA DE MÉXICO

ARTÍCULO DE REVISIÓN

Utilidad de la biopsia de Médula Ósea (MO) en el diagnóstico de las Neoplasias Mieloproliferativas (NMP)

José Leonard Tovar-Bobadilla[1] y Carlos Ortiz-Hidalgo[1,2]*

[1]Departamento de Patología Quirúrgica y Molecular, Centro Médico ABC; [2]Departamento de Biología Celular y Tisular, Universidad Panamericana. Ciudad de México, México

Resumen

El abordaje diagnóstico de las NMP, de acuerdo a la clasificación de la Organización Mundial de la Salud (OMS) 2008 de enfermedades hematológicas malignas, debe considerar la información clínica, molecular y citogenética, así como la histología de la MO. El diagnóstico de leucemia mieloide crónica (LMC) requiere la presencia de BCR-ABL1, y las NMP negativas al cromosoma Filadelfia (Ph1 negativas) constituyen tres subtipos principales que son la mielofibrosis primaria (MFP), la policitemia rubra vera (PV) y la trombocitemia esencial (TE). Estas tres NMP Ph1 negativas comparten características patogénicas como la mutación del JAK2, sin embargo difieren en el pronóstico, progresión a mielofibrosis (MF) y riesgo de trasformación leucémica. Hay varios puntos de interés en el examen de la biopsia de MO en las NMP. Uno es la morfología de los megacariocitos, que es el sello distintivo de las NMP Ph1 negativas y juega un papel crucial en su diferenciación. Otro es la fibrosis reticulínica o fibrosis colagenosa que solo puede detectarse mediante las tinciones para fibras reticulares y Masson respectivamente, y la inmunohistoquímica y algunas técnicas moleculares pueden aplicarse en las biopsias de MO como evidencia de apoyo de ciertas características de las NMP.

PALABRAS CLAVE: *Neoplasias mieloproliferativas. Médula ósea. Trombocitemia esencial. Policitemia vera. Mielofibrosis primaria. Leucemia mieloide crónica.*

Abstract

A diagnostic approach of myeloproliferative neoplasms, according to the 2008 WHO classification system for hematological malignancies, has to consider clinical, molecular, and cytogenetic information as well as bone marrow histology. A diagnosis of chronic myeloid leukemia requires the presence of BCR-ABL-1, and the Philadelphia chromosome-negative (Ph-1-negative) myeloproliferative neoplasms constitute three main subtypes, including primary myelofibrosis, polycythemia rubra vera, and essential thrombocythemia. These three Ph-1-negative myeloproliferative neoplasms share many pathogenic characteristic such as JAK2 mutations; however, they differ in prognosis, progression to myelofibrosis, and risk of leukemic transformation. There are currently various major points of interest in bone marrow examination in myeloproliferative neoplasms. One is the morphology of megakaryocytes, which are the hallmark of Ph-1-negative myeloproliferative neoplasms and play a crucial role in separating the different subtypes of myeloproliferative neoplasms. Another is reticulin fibrosis or collagen fibrosis, which may only be detected on a bone marrow biopsy specimen by reticulin and trichrome stains, respectively, and immunohistochemistry

Correspondencia:
*Carlos Ortiz-Hidalgo
Departamento de Patología Quirúrgica y Molecular,
Centro Médico ABC
Sur 136#116
Col Las Américas, Del. Álvaro Obregón
C.P. 01120, Ciudad de México, México
E-mail: cortiz@abchopsital.com

Fecha de recepción: 22-05-2015
Fecha de aceptación: 15-07-2015

and certain molecular techniques may be applied in bone marrow biopsies as supporting evidence of certain features of myeloproliferative neoplasms. (Gac Med Mex. 2016;152:407-18)
Corresponding author: *Carlos Ortiz-Hidalgo, cortiz@abchopsital.com*

KEY WORDS: *Myeloproliferative neoplasm. Bone marrow. Essential thrombocythemia. Polycythemia vera. Primary myelofibrosis. Chronic myeloid leukemia.*

Introducción y breve reseña histórica

Las neoplasias mieloproliferativas son un grupo heterogéneo de alteraciones de origen clonal de célula madre hematopoyética, que están caracterizadas por una excesiva producción de células de la línea mieloide, lo que se ve reflejado en un incremento de celularidad en sangre periférica y MO[1,2].

De las cuatro clásicas NMP, tres: la PV (enfermedad de Vaquez-Cabot- Osler), la MFP (enfermedad de Heuck-Askanazy-Assmann) y la LMC fueron descritas en 1951 por el médico ruso nacionalizado norteamericano William (Ze ev) Dameshek (1900-1969) (Fig. 1). La TE (enfermedad de Epstein-Goedel), originalmente conocida como trombocitemia hemorrágica, no aparece en la lista original de Dameshek[3,4].

En el artículo titulado *Some speculations on the myeloproliferative syndromes* que apareció en la revista *Blood* en 1951 Dameshek indica que: «*It is possible that these various conditions –myeloproliferative disorders— are all somewhat variable manifestations of proliferative activity of the bone marrow cells, perhaps due to a hitherto undiscovered stimulus*»[3]. La OMS en la clasificación de 2008 de neoplasias hematopoyéticas incluye otras entidades en este grupo de NMP como la leucemia neutrofílica crónica, la mastocitosis, la leucemia eosinofílica crónica no especificada y la NM no clasificable[5]. De las NMP, la LMC es la única que presenta el cromosoma Ph1, por lo que en ocasiones se clasifican como positivas (Ph1+) (LMC) y negativas (PV, TE, MFP) al cromosoma Ph1[5,6].

El cromosoma Ph1 fue descubierto por Peter Nowell (1928-) de la Universidad de Pensilvania y David Hungerford (1927-1993), del Instituto Fox Chase Cancer Center, en Filadelfia, en dos pacientes con LMC. En una carta al editor a la revista *Science* en 1960, describieron este hallazgo que resultó ser la primera documentación de una alteración genética en tumores[4]. Observar en estos pacientes un cromosoma anormal pequeño, similar al cromosoma Y, llevó a Nowell a proponer la hipótesis de que esta variación genética podría ser lo que condujera a la célula a su crecimiento anormal[7]. Con el uso de la tinción de Giemsa, quinacrina y anaranjado de acridina para bandeo de cromosomas (bandeo Q), se pudo identificar el cromosoma Ph1 en el cromosoma 22 y para 1972 la genetista de la Universidad de Chicago Janet Rowley (1925-2003) identificó que el cromosoma Ph1 era el resultado de una translocación recíproca entre los cromosomas 9 y 22 (t[9;22][q34;11]). Y fue para la década de 1980, que se localizó el homólogo humano del v-abl (Abelson) (*ABL*; 225 kb) al cromosoma 9 y posteriormente el sitio de ruptura del cromosoma 22 a una área de 5.8 kb que llamaron *breakpoint cluster region* (bcr). En 1985 Owen Witte y David Baltimore (premio Nobel en medicina 1975) identificaron la fusión *BCR-ABL*. Las NMP negativas al cromosoma Ph1 (PV, TE, MFP) presentan en forma variable mutación del *Janus kinase (JAK) 2*, localizado en el cromosoma 9p24, que fue descubierta simultáneamente por cuatro grupos de investigadores independientes (Gary Gilliland, William Vainchenker, Radek Skoda y Anthony Green), por lo que a la PV, TE y MFP también se les

Figura 1. *William Dameshek (1900-1969)* (cortesía de: Digital Collections and Archives. Tufts University).

conoce como NMP *JAK2* positivas[4]. La mutación más prevalente del gen *JAK2* es la caracterizada por mutación puntual (G a T - transversión) que resulta en la sustitución de valina por fenilalanina en el dominio JHJ2 en la posición del aminoácido 617 (V617F) de la proteína Jak2[8]. Como resultado de esta mutación la proteína Jak2 activa múltiples vías de señalización que afectan a genes de transcripción, lo que resulta en proliferación de células hematopoyéticas[6]. La determinación de la mutación del *JAK2* es de utilidad en el diagnóstico y clasificación de las NMP[6].

Para la adecuada valoración morfológica de las NMP hubo primero que identificar adecuadamente los componentes de la sangre y MO. La primera observación de los eritrocitos se le atribuye al anatomista y zoólogo holandés Jan Swammerdam (1637-1680), y fue Antoni van Leeuwenhoek (1632-1723) quien describió el tamaño y forma del eritrocito y realizó la primera ilustración en 1695[4,9]. El médico británico William Hewson (1739-1774) (llamado el padre de la hematología) fue quien describió los granulocitos, y los megacariocitos fueron descritos por el fisiólogo norteamericano de la Universidad de Johns Hopkins, William Henry Howell (1860-1945) en 1890[9]. El crédito del descubrimiento de las plaquetas lo comparten el histólogo francés Alfred Doné (1801-1878), el citólogo alemán Max Schultze (1825-1874) y el patólogo italiano Gulio Bizzozero (1846-1901) (quien también descubrió el *Helicobacter pylori* e introdujo a Camilo Golgi al estudio de la histología)[10]. La morfología de las células sanguíneas fue puntualizada por el premio Nobel en medicina 1907, Paul Ehrlich (1854-1915), quien en 1877 utilizó tinciones especiales y, de acuerdo con la afinidad tintorial, dividió a los granulocitos en basófilos, eosinófilos y neutrófilos[4]. El estudio rutinario de la MO lo iniciaron en Alemania el patólogo Ernst Christian Neumann (1747-1829) (quien fue alumno de Virchow y además demostró la hematopoyesis de MO, propuso que todas las células se originaban de una célula precursora –células madre– y también que la leucemia se originaba de células anormales de la MO), y en Italia el también alumno de Virchow, Guilio Bizzozero[11].

En las NMP al observar la morfología en biopsias de MO, el patólogo puede tender a exigirse un exceso al procurar llegar a un diagnóstico preciso y ser concluyente, sin embargo los criterios de la OMS para el diagnóstico de cada una de las NMP no están basados únicamente en las características histológicas de la MO, sino también son necesarios los resultados de la biometría hemática, el aspirado de MO, el estudio de biología molecular y la citogenética. Por lo tanto, el patólogo no está en la obligación de emitir un diagnóstico definitivo contando únicamente con lo observado en la biopsia de hueso. Sin embargo, sí debe reconocer e identificar ciertas características histológicas que identifican a las NMP.

El objetivo de este manuscrito es proporcionar datos morfológicos, histoquímicos e inmunohistoquímicos para ayudar al diagnóstico al momento de evaluar una biopsia de MO de un paciente con sospecha clínica de NMP, haciendo énfasis en puntos clave que faciliten la interpretación de la MO de acuerdo con los criterios de la OMS[5].

Diagnóstico histológico de las NMP

La clasificación de la OMS de neoplasias hematopoyéticas de 2008 incorpora las características histológicas del examen de MO en las NMP, que incluye: la celularidad, maduración y distribución de cada elemento hematopoyético, así como la localización de blastos, la evaluación de las fibras reticulares y fibras colágenas y la presencia de hemosiderina[12,13].

La biopsia de MO tiene que tener una longitud mayor de 1.5 cm para la adecuada valoración[14]. Normalmente, los primeros tres espacios intertrabeculares por debajo del hueso cortical son hipocelulares, por lo que la presencia de hipercelularidad, similar a la de los demás espacios intertrabeculares, indica un problema en la MO que podría ser la primera sospecha de NMP. Se debe contar con, por lo menos, cuatro espacios intertrabeculares (por debajo de los tres primeros subcorticales) para valorar adecuadamente la hematopoyesis. Se recomienda utilizar las tinciones de hematoxilina y eosina junto con una para fibras reticulares *(vide-infra).* Algunas tinciones adicionales son la del ácido peryódico de Schiff (PAS), que se puede utilizar si se necesita valorar mejor la citología de megacariocitos y ver los cambios displásicos de diversas series hematopoyéticas. La tinción de Giemsa es útil para valorar diversas líneas celulares (principalmente la serie eritroide) y la técnica de Leder (naftol-AS-C-cloroacetato esteras) se utiliza para valorar la serie granulocítica. La valoración de la hemosiderina se puede hacer mediante la tinción de Perls o azul de Prusia *(BerlinerBlau)*, pero es mejor hacerla en el frotis del aspirado que en el corte de MO ya que el proceso de descalcificación puede alterar el contenido de hemosiderina. La inmunomarcación, de acuerdo a la impresión diagnóstica, puede incluir glucoforina A, espectrina o CD71 (receptor de transferrina) para la eritropoyesis; mieloperoxidasa, CD33 (Siglec-3), CD15

Tabla 1. Criterios para graduación de la fibrosis medular de acuerdo a la clasificación de la OMS 2008 (clasificación de Thiele)

Grado	Descripción
Mielofibrosis grado 0	Fibras reticulares lineales dispersas sin intersecciones (crossovers) que corresponde a la médula ósea normal.
Mielofibrosis grado 1	Red laxa de fibras reticulares con muchas intersecciones, especialmente en las áreas perivasculares.
Mielofibrosis grado 2	Aumento difuso y denso en fibras reticulares con amplias intersecciones, ocasionalmente con fibras de colágena y/o osteoesclerosis focal.
Mielofibrosis grado 3	Difusas y densas fibras reticulares con amplias intersecciones y bandas gruesas de colágena, a menudo asociadas con osteoesclerosis.

(LeuM1) o CD13 (aminopeptidasa N) para la granulopoyesis; CD61 (Integrin beta-3), CD42b (glucoproteína plaquetaria Ib), antígeno relacionado al factor VIII (FVIII) para megacariocitos, y para blastos de diferenciación mieloide se puede utilizar CD34 y CD117 (c-kit)[15].

En las NMP el informe de patología debe incluir: la celularidad, la relación mieloide:eritroide, la eritropoyesis (cantidad y distribución, apariencia de las islas hematopoyéticas, morfología y grado de maduración), la granulopoyesis (morfología y distribución, maduración y localización de precursores), la megacariopoyesis (cantidad, morfología, localización y grado de agrupamiento, así como la presencia de lobulaciones nucleares anormales y grado de atipia/displasia nuclear), la presencia de células cebadas (mastocitos), monocitos, células de pseudo-Gaucher, linfocitos y células plasmáticas, la dilatación de sinusoides y la presencia de precursores hematopoyéticos y megacariocitos en su interior. La cantidad de fibrosis reticulínica debe ser evaluada mediante la escala de Thiele[16] (Tabla 1). Algunos protocolos incluyen el conteo de vasos sanguíneos (angiogénesis) con CD31 (*platelet endothelial cell adhesion molecule*/PECAM-1) o CD34[17].

PV (enfermedad de Vaquez-Cabot-Osler)

La PV o policitemia primaria, eritremia, o enfermedad de Vaquez-Cabot-Osler es una NMP en la cual hay un incremento principalmente de eritrocitos, pero puede también haber leucocitosis y trombocitosis[18]. Se presenta principalmente en adultos entre los 50 y 60 años, es más frecuente en hombres y rara vez afecta adolescentes. Los signos y síntomas clínicos se relacionan con hiperviscosidad, coagulopatía y exceso de hematopoyesis e incluye tromboembolismo arterial y venoso, vasculopatía, déficit neurológico y leve hepatoesplenomegalia. Muchos pacientes pueden ser asintomáticos. La PV puede presentarse como enfermedad *de novo,* enfermedad relacionada a tratamiento, o secundaria a transformación de TE, MFP y LMC. El curso clínico es usualmente indolente, con posible transformación a fibrosis y osteoesclerosis, u otra NMP, síndrome mielodisplásico (SMD) y/o leucemia aguda en aproximadamente 1 a 5%[18]. La mutación de *JAK2 V617F* se presenta hasta en el 95% de los pacientes con PV[8].

En los extendidos de los aspirados de MO predomina la serie eritroide. Los megacariocitos son abundantes y maduros y se pueden observar formas grandes con hiperlobulación nuclear. La biopsia de MO constituye un criterio menor en el diagnóstico de la PV[5,6]. En los casos clásicos, la MO es hipercelular con panmielosis con proliferación de eritrocitos, granulocitos y megacariocitos (Fig. 2A). Hay aumento predominante de la serie eritroide que se puede hacer evidente por medio de inmunomarcación con glucoforina A, espectrina y/o CD71 (Fig. 2B). Característicamente los megacariocitos están marcadamente incrementados, con pleomorfismo variable y pueden tener núcleos hiperlobulados. Hay una mezcla de megacariocitos pleomórficos de diversos tamaños celulares (pequeños, medianos y grandes) que se encuentran agrupados formando cúmulos intertrabeculares o paratrabeculares y/o de forma dispersa (es importante recordar que normalmente los megacariocitos no se agrupan entre ellos, sino que se encuentran dispersos en la MO). Hay incremento de las fibras reticulares en algunos casos. Las trabéculas en ocasiones muestran engrosamiento irregular hasta llegar a la osteoesclerosis y pueden observarse agregados linfoides benignos, histiocitosis reactiva y granulomas. El tratamiento puede reducir la celularidad pero no necesariamente revierte la fibrosis. En ocasiones hay aumento en número de células plasmáticas (que son policlonales), y puede haber numerosos eosinófilos maduros[5,6]. El hierro, que se puede

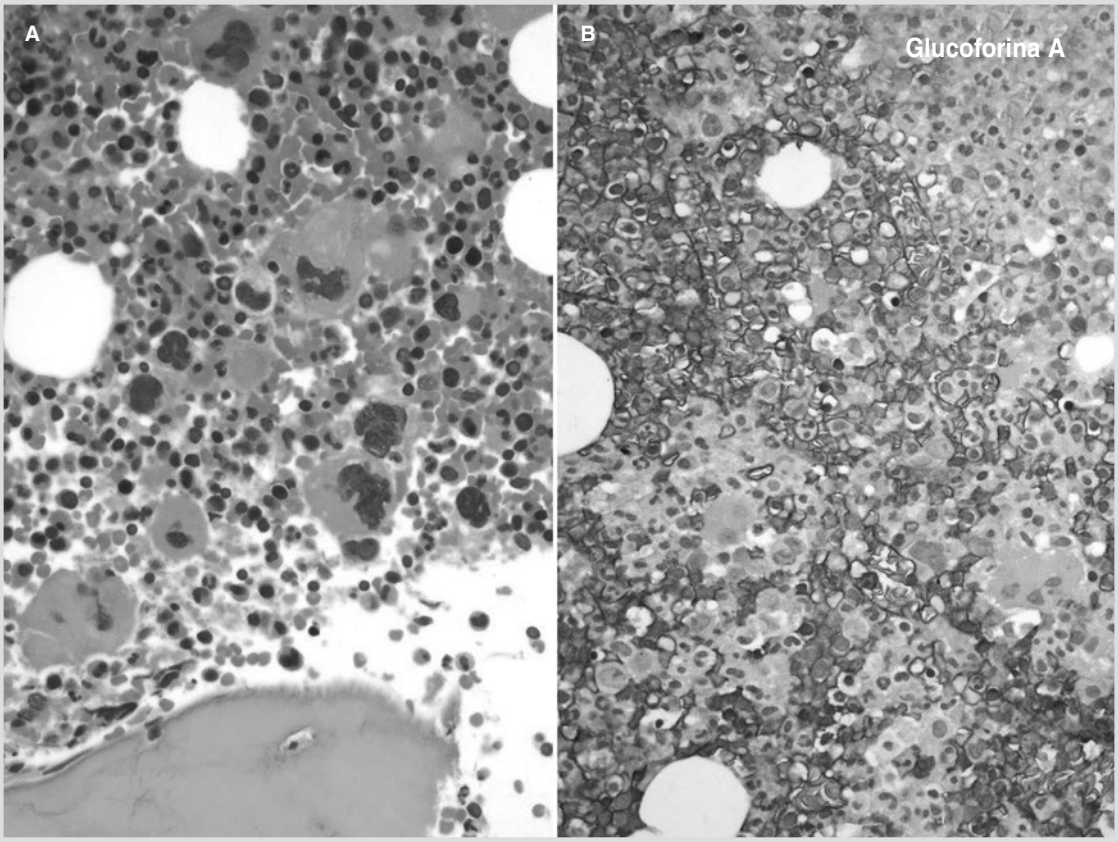

Figura 2. ***A:*** *biopsia de médula ósea en un caso de policitemia vera. Hay aumento en número de megacariocitos con formas pequeñas, medianas y grandes, con lobulaciones nucleares irregulares, y formando grupos con disposición paratrabecular.* ***B:*** *inmunomarcación con glucoforina A, resalta el aumento de serie eritroide.*

hacer evidente por medio de la tinción de Perls, por lo general está disminuido o ausente debido al exceso de eritropoyesis, lo que constituye un punto en el diagnóstico diferencial con otras NMP[16].

La inmunohistoquímica no tiene un patrón particular pero es útil para identificar la serie eritroide aumentada, que se hace evidente con glucoforina A, espectrina y/o CD71. En caso de sospecha de fase acelerada o transformación leucémica, los blastos mieloides se pueden marcar con CD34 y CD117[19].

TE (enfermedad de Epstein-Goedel)

La primera descripción de la TE se les atribuye a Emil Epstein (1875-1951) y Alfred Goedel, patólogos del *Kaiserin Elisabeth-Spital* en Vienna. Publicaron en 1934 el caso de un paciente de 54 años de edad con moderada eritrocitosis y leucocitosis con aumento sostenido de plaquetas, que durante 4 años había sufrido de cefaleas constantes y hemorragias y murió 2 meses después de la amputación de un dedo del pie derecho[4]. Ellos llamaron a este padecimiento «trombocitemia hemorrágica»[4].

La incidencia anual de la TE va de 0.59 a 2.53/100,000 habitantes y su prevalencia es de alrededor de 30/100,000, que es similar a la de la PV. La edad media al diagnóstico es de 65 a 70 años, pero puede presentarse ocasionalmente en los niños, y es relativamente común en mujeres de la tercera o cuarta décadas de la vida. Los signos y síntomas clínicos están relacionados a coagulopatía y exceso de hematopoyesis e incluyen tromboembolismo, hemorragia y hepatoesplenomegalia leve y en ocasiones eritromelalgias, sin embargo muchos pacientes pueden estar asintomáticos y solo ser detectados en exámenes de rutina. El curso clínico es usualmente indolente con posible transformación a fibrosis y osteoesclerosis,

otra NMP, SMD o a leucemia aguda en aproximadamente 1 a 55% de los pacientes. El riesgo de transformación está relacionado al tipo de tratamiento y duración del mismo[19].

La TE es una NMP que afecta principalmente a la línea megacariocítica y es considerada como un diagnóstico de exclusión, pues la trombocitosis es un fenómeno común entre las otras NMP[19]. Se caracteriza por trombocitosis sostenida mayor (>) de 450 x 10^9/l en sangre periférica y suele encontrarse neutrofilia con hematocrito normal o ligeramente disminuido. Las plaquetas presentan anisocitosis (coexistencia de plaquetas pequeñas y grandes) y ocasionalmente son irregulares (abigarradas), con formación de pseudópodos y con disminución de gránulos citoplásmicos. El extendido del aspirado de MO muestra relación mieloide:eritroide variable. En la maduración celular hematopoyética no hay mayor alteración en pacientes que no han sido tratados y característicamente hay numerosos megacariocitos con formas grandes con hiperlobulación nuclear. Los depósitos de hierro están disminuidos o ausentes, un hallazgo que no necesariamente refleja deficiencia de hierro. La detección de la mutación en los genes *JAK2* (más frecuentemente), *CALR* (calreticulina), *MPL* (receptor de trombopoyetina), *THPO* (trombopoyetina) o *TET2* (tet metilcitosina dioxigenasa 2) es de ayuda para diferenciar la TE de trombocitosis reactiva, pero el examen histológico de la MO ayuda también para diferenciar de otras NMP[20].

En los cortes histológicos la MO es hipercelular, predominantemente afectando a la línea megacariocítica y sin marcada desviación a la izquierda en la granulopoyesis y con conservación del tejido adiposo. Los megacariocitos son grandes o gigantes con citoplasma abundante que en ocasiones presenta emperipolesis[21]. Es muy característico de la TE que los megacariocitos presenten núcleos multilobulados que pueden semejar «cuernos de ciervo» (Fig. 3). A diferencia de los cúmulos densos de megacariocitos observados en la PV y MFP, los megacariocitos en la TE se disponen en pequeños acúmulos paratrabeculares o cercanos a los sinusoides o se presentan como megacariocitos aislados. Estas características difieren de la MFP temprana en fase prefibrótica, en donde los megacariocitos son displásicos con atipia marcada, muestran agrupamiento denso y presentan núcleos hipercromáticos e hipolobulados (en forma de nube o bulbosos) con marcada alteración de la relación núcleo:citoplasma. Además frecuentemente hay hipercelularidad con aumento de la granulopoyesis de neutrófilos con desplazamiento a la izquierda (mielosis megacariocítica-granulocítica) *(vide infra)*[22]. En la TE hay fibrosis grado 0 o 1, por lo que si estamos considerando el diagnóstico de TE y la biopsia de MO presenta fibrosis marcada (grado 3), el diagnóstico muy probablemente no corresponda a TE[19].

MFP (enfermedad de Heuck-Askanazy-Assmann)

La MFP, metaplasia mieloide agnogénica, está caracterizada por evolución gradual de una fase inicial prefibrótica con MO hipercelular con fibrosis reticulínica ausente o mínima, que puede evolucionar a una clara fase fibrótica (fibrosis reticulínica grado 3) que es positiva a la tinción de Masson (colágena tipo I), a menudo acompañada de osteoesclerosis[23]. La clasificación de la OMS (2008) hace énfasis en la exclusión de PV, TE, LMC y SMD, y la inclusión de marcadores moleculares como *JAK2* y *MPL*[24]. Característicamente en la MFP no hay cromosoma Ph1 ni reordenamiento *BCR-ABL* y hasta en el 50% de los casos se puede encontrar mutación del *JAK2 V617F*[25].

Clínicamente los pacientes con MFP pueden presentar esplenomegalia con metaplasia mieloide, y en sangre periférica, eritrocitos en forma de lágrima (dacriocitos), presencia de células mieloides inmaduras, eritroblastos y megacariocitos anormales *(vide-infra)*[19]. La MFP clínicamente es indistinguible de la transformación de la PV y TE a MF, y tratar de distinguirla posiblemente no tenga importancia, pues su tratamiento es similar[19].

El retículo (término propuesto por M. Siegfried en 1892), o también llamado fibras argirofílicas, corresponde a colágena tipo III (que está constituida por tres cadenas de colágena tipo α1 [III] y contienen 10% de carbohidratos), y se hace evidente por medio de las tinciones de Gordon-Sweet, plata metenamina de Jones o Gömöri. Con estas tinciones, las fibras reticulares se pintan de negro. La ventaja de la técnica de Gordon-Sweet radica en que se pueden distinguir las fibras reticulares (colágena tipo III) que se ven de negro intenso de la colágena tipo I que se pinta de color gris-café. Es importante conocer que la tinción de Masson pinta de color azul únicamente la colágena tipo I (formada por dos cadenas de colágena tipo α1 [I] y una cadena tipo α2 [II] y contienen 1% de carbohidratos), por lo que no es de utilidad para valorar fibras reticulares[26]. La fibrosis es secundaria a la producción del factor derivado de plaquetas (PDFGF), del factor transformante beta (TGF-β), del factor de crecimiento vascular (VEGF), lisil oxidasa, y los inhibidores tisulares de metaloproteinasas de matriz, liberada por

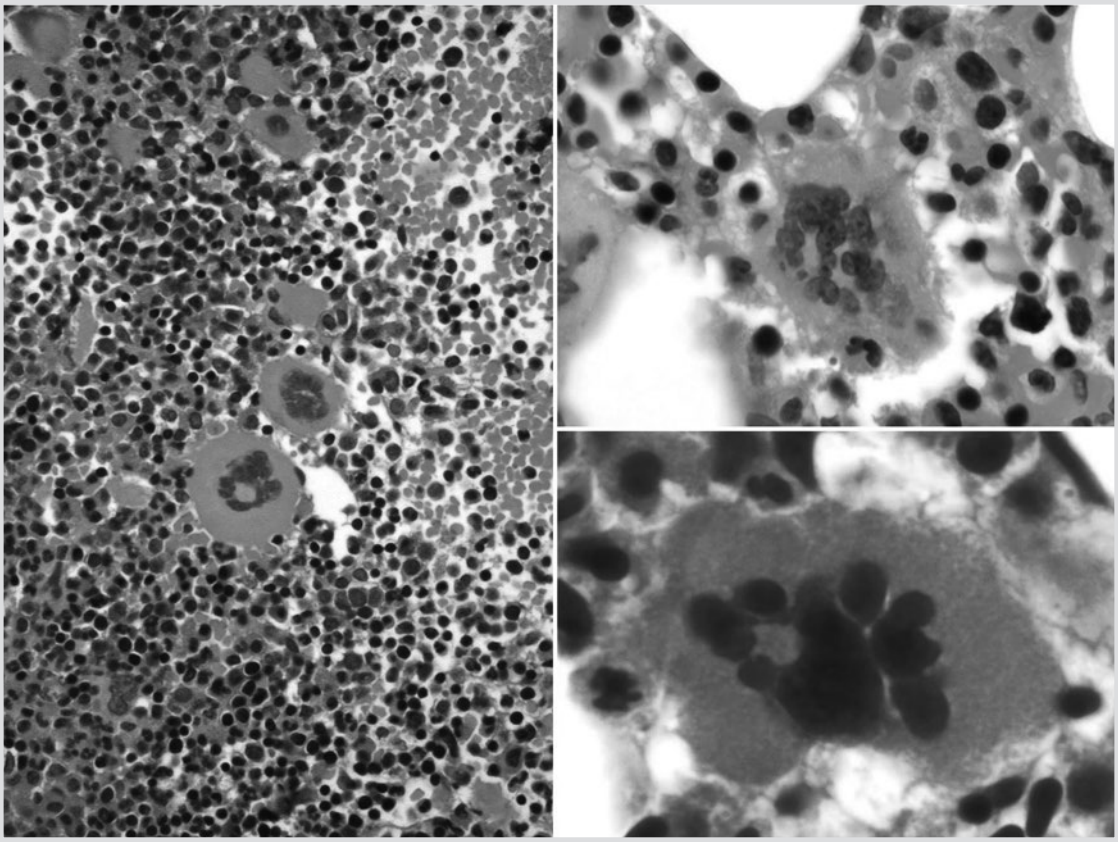

Figura 3. *Médula ósea en un paciente con trombocitemia esencial. Los megacariocitos están aumentados en número y son grandes con núcleo multilobulado.*

los megacariocitos y plaquetas anormales[26]. Estos factores estimulan la sobreproducción de colágena por fibroblastos y células endoteliales medulares[27].

Una de las características de la MFP es la proliferación predominante de megacariocitos y granulocitos, que en etapas de pleno desarrollo fibrótico de la enfermedad se asocia con hepatoesplenomegalia, leucoeritroblastosis en sangre periférica, citopenias, hematopoyesis extramedular e incremento de la densidad vascular en MO. De hecho la MFP es la que mayor angiogénesis presenta de todas la NMP, lo que puede ser una herramienta para diferenciar la fase prefibrótica de la MFP de otras NMP[28-30]. La MFP ocurre principalmente en edad media y adultos mayores, aunque también han sido descritos algunos casos en niños[5]. Los signos y síntomas clínicos están relacionados a las citopenias, coagulopatía y exceso de hematopoyesis. Suele observarse hepatoesplenomegalia masiva en fases tardías de la enfermedad y el curso de la enfermedad es progresivo, con acentuación de las citopenias y posible transformación a SMD y/o leucemia aguda. La supervivencia es significativamente peor que en la PV y TE. Se han informado casos de neoplasias clonales B y de células plasmáticas en pacientes con MFP[5,29].

La sangre periférica usualmente muestra anemia, neutrofilia con células inmaduras, plaquetas irregulares e hipogranulares y núcleos desnudos de megacariocitos. Con el tiempo puede aparecer neutropenia, trombocitopenia y blastos circulantes. Los extendidos de los aspirados de MO pueden ser hipercelulares en las fases tempranas de la MFP e hipocelulares en pacientes con fibrosis avanzada. Hay aumento marcado del número de megacariocitos que presentan displasia marcada, con acentuada variación en tamaño, maduración, forma nuclear y lobulaciones irregulares. Algunos núcleos son muy hipercromáticos con baja relación núcleo:citoplasma (a favor del núcleo). Los depósitos de hierro están disminuidos o ausentes, un hallazgo que necesariamente no refleja deficiencia de hierro[1,5,19].

Entre el 30 y 40% de los pacientes con MFP se presenta en un estadio prefibrótico o fibrótico temprano.

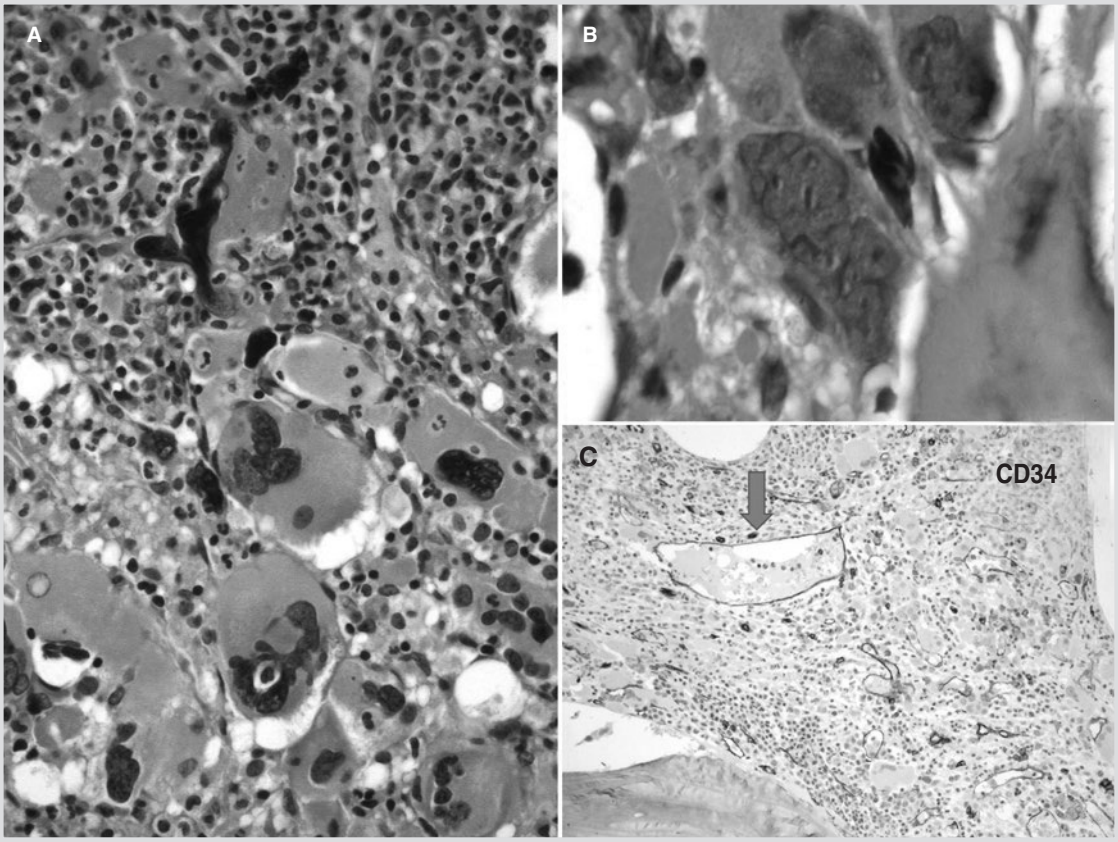

Figura 4. *Mielofibrosis primaria. La celularidad está aumentada y los megacariocitos son prominentes y anormales mostrando displasia acentuada* ***(A)****. Algunos megacariocitos tienen núcleos lobulados con cromatina granular fina, lo que se ha comparado a las «nubes»* ***(B)****. De las neoplasias mieloproliferativas, la mielofibrosis primaria es la que mayor angiogénesis presenta.* ***C****: está marcada con CD34 y muestra prominencia de pequeños vasos neoformados y dilatación sinusoidal (flecha).*

En el pródromo de la MFP, la MO muestra marcada hipercelularidad con proliferación de las líneas granulocítica y megacariocítica y hay disminución y/o detención en la maduración de los precursores eritroides. La fibrosis reticulínica es mínima o ausente en el estadio prefibrótico (con fibrosis reticulínica grado 0 o grado 1). Si hay fibrosis, esta tiende a ser focal y se localiza alrededor de los vasos y trabéculas óseas. Característicamente los megacariocitos tienen marcada anormalidad citológica (displasia acentuada) (Fig. 4A) y presentan agrupamiento extenso, por lo que la topografía y morfología de los megacariocitos son la clave en el reconocimiento del estado prefibrótico de la MFP[19]. Generalmente es muy obvia y notoria esta proliferación de megacariocitos con agrupamiento marcado y localización anormal paratrabecular, sin embargo en ocasiones por la fibrosis extensa los megacariocitos pueden ser de difícil valoración por lo que la inmunomarcación con CD61, CD42b, o anti-FVIII puede ser de utilidad para identificarlos. Al igual que en el aspirado medular, en la biopsia de MO los megacariocitos pueden encontrarse en acúmulos o aparecer de forma dispersa y ser predominantemente grandes con un alto grado de pleomorfismo nuclear, con variación en tamaño, plegamiento nuclear acentuado y aberración en la relación núcleo:citoplasma creada por un núcleo grande hipercromático lobulado[19] (Fig. 4B). Además de esta lobulación nuclear desordenada, también se pueden identificar numerosos «núcleos desnudos» de megacariocitos y grupos de plaquetas agregadas y/o dispersas en el espacio intertrabecular, con algunas plaquetas gigantes[19,23,24]. Como indicamos en párrafos anteriores, es frecuente el incremento de la proliferación vascular, que puede hacerse más obvia por medio de inmunomarcación con CD34 y CD31 (Fig. 4C), y puede haber nódulos linfoides hasta en el 30% de los casos[19,30].

Hay que hacer énfasis en que un dato citológico muy importante a considerar para el diagnóstico de MFP es

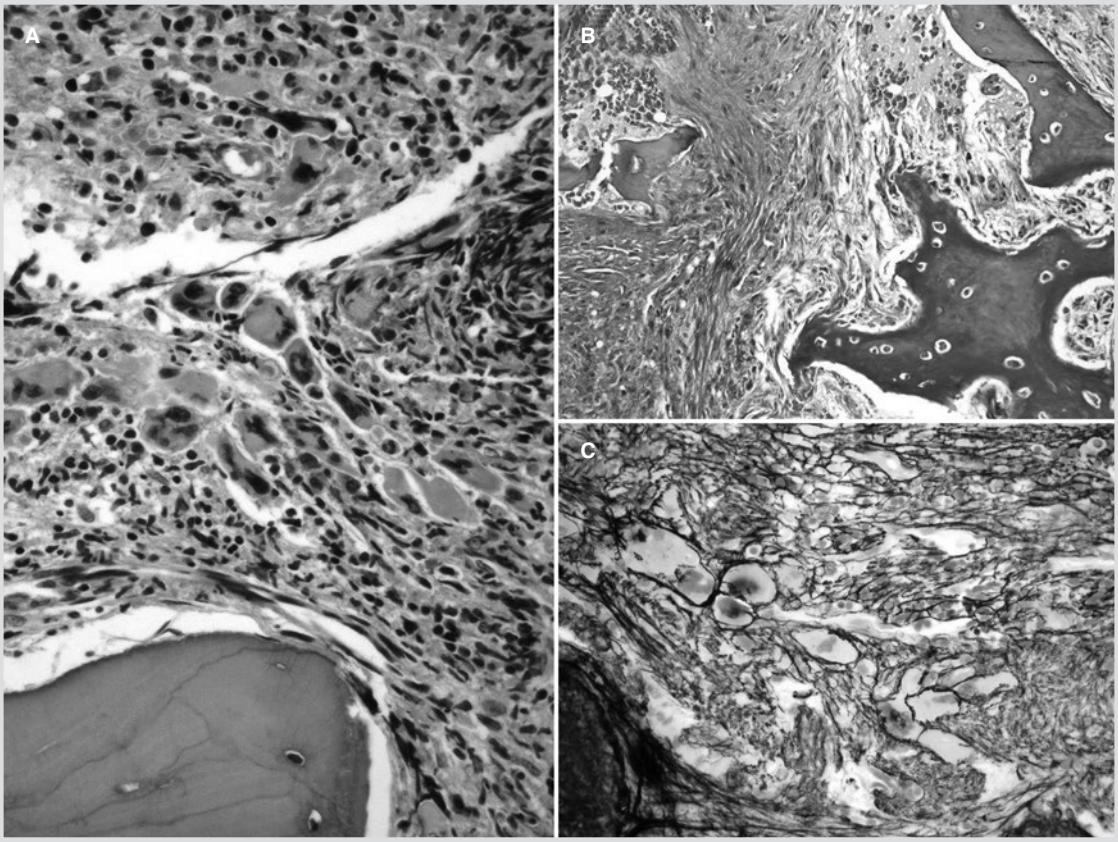

Figura 5. *Mielofibrosis primaria.* ***A:*** *la fibrosis comprime la celularidad de la médula ósea y produce un efecto semejante a una «corriente»* (streaming effect). *Hay numerosos megacariocitos atípicos.* ***B:*** *tinción de Masson que muestra colágena madura (tipo I).* ***C:*** *tinción de retículo que muestra aumento de fibras reticulares (colágena tipo III).*

que los megacariocitos se caracterizan por tener el mayor grado de atipia citológica (displasia) de todas las NMP[22]. Esta displasia es una de las características más importantes para diferenciar un estado prefibrótico/temprano de la MFP de una TE. La mayoría de los pacientes con MF en estado prefibrótico/temprano pueden transformarse a MF evidente (fibrosis grado 3), asociada con hematopoyesis extramedular (metaplasia mieloide), lo que produce hepatoesplenomegalia[19].

La imagen clásica de la MFP avanzada incluye reacción leucoeritroblástica en extendidos de sangre periférica con poiquilocitosis con dacriocitos (eritrocitos en forma de lágrima), esplenomegalia y anemia de grado variable, asociado con marcada fibrosis reticulínica y/o colágena de la MO (fibrosis grado 2 o 3). Además de la fibrosis grado 3 en MO, la osteoesclerosis es una característica adicional que indica una evolución a un estadio terminal. El aspecto arquitectónico medular con hematoxilina y eosina de células alargadas que semeja una «corriente» *(streaming effect)* es un signo de fibrosis subyacente (Fig. 5A). Como en el estadio prefibrótico, la megacariopoyesis con displasia acentuada es la característica más evidente, además de la presencia de agregados densos de megacariocitos y numerosos núcleos desnudos. En la mayoría de los casos de MFP avanzada, como resultado de la fibrosis, se pueden identificar vasos pequeños tortuosos y sinusoides dilatados con hematopoyesis intraluminal, especialmente de megacariocitos[30]. La inmunomarcación con CD34 y CD117 para búsqueda de blastos es importante, pues en la MFP hay pocos blastos, y se considera una fase acelerada cuando existen entre 10 y 20% de blastos y transformación a leucemia mieloide aguda si el conteo de blastos supera el 20%[19].

LMC

La LMC es una de las leucemias más frecuentes en el adulto, y fue la primera neoplasia hematológica en

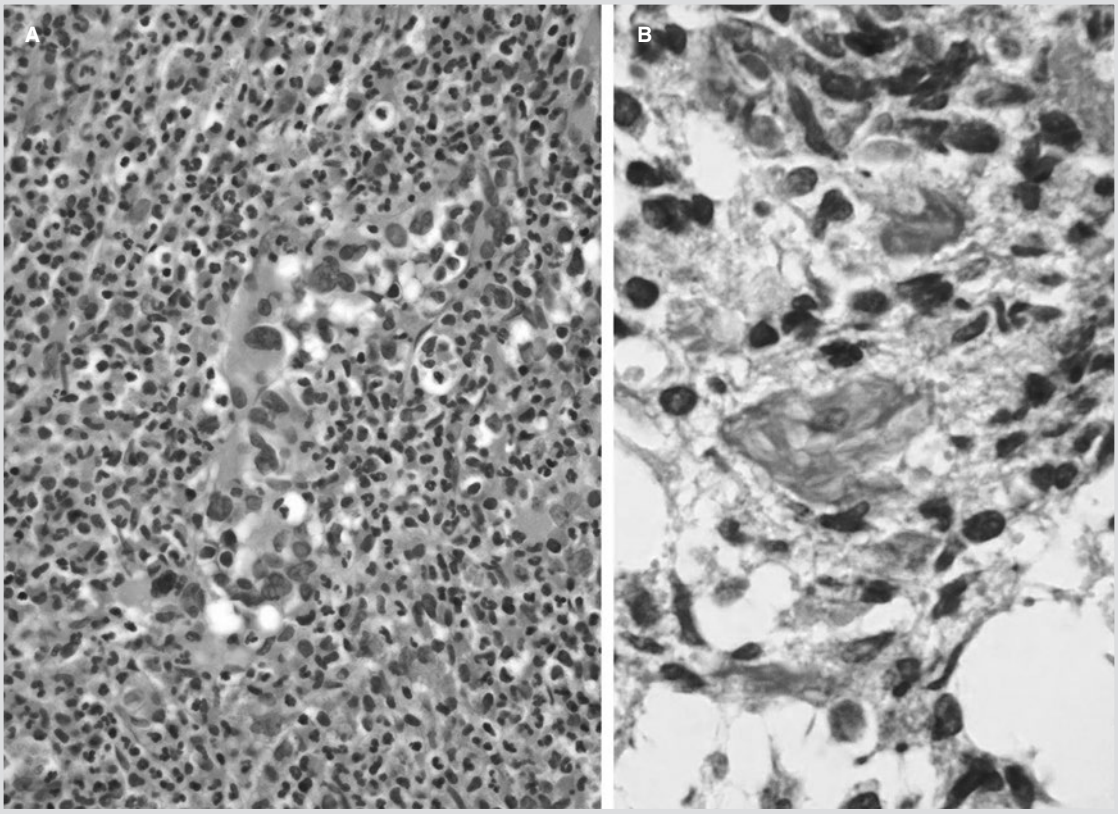

Figura 6. ***A:*** *leucemia mieloide crónica. La médula ósea presenta 100% de celularidad con relación mieloide:eritroide mayor a 10:1 con numerosos granulocitos y megacariocitos pequeños (megacariocitos enanos).* ***B:*** *tinción de PAS que muestra macrófagos (pseudo-Gaucher) con material PAS positivo filamentosos en su citoplasma.*

donde se pudieron asociar las alteraciones citogenéticas y el desarrollo de leucemia[4,19].

Fueron Rudolf Virchow (1821-1902) en Alemania y John Hughes Bennett (1812-1875) en el Reino Unido, en 1845, quienes por diferencia de unos meses describieron pacientes con LMC. Virchow llamó a este padecimiento «la sangre blanca» *(Wisses Blut)* y posteriormente «leukemia» y Bennett la designó como «leucocitemia»[4].

El *BCR/ABL* es el producto de la translocación t(9;22) (q34;q11) que está presente hasta en el 95% de pacientes con LMC[31]. Existen tres formas principales de esta translocación (p190, p210 y p230 *BCR/ABL*) que tienen diferentes manifestaciones clínicas y morfológicas. En los casos de LMC cuando la translocación t(9;22) ocurre en la ruptura del *BCR* en el cromosoma 22 en la región de 5.8 kb llamada M-bcr (*major-bcr*) (que corresponden a más del 90% de los pacientes con LMC), se produce una proteína de 210 kD de peso molecular, conocida como p210 (p210 *BCR-ABL*). En estos casos, el primer cambio morfológico observado al momento de la evaluación microscópica de la MO es la hipercelularidad (mayor del 90%) con marcada proliferación granulocítica en todos sus estadios de maduración. La relación mieloide:eritroide es generalmente de 10-20:1 o más, y los neutrófilos maduros junto con los metamielocitos son los que predominan en la celularidad. En la fase crónica, el conteo de mieloblastos suele ser menor del 5% y la combinación de blastos y promielocitos es menos del 10%. Los mielocitos inmaduros se encuentran localizados alrededor de la trabécula ósea formando un grosor celular irregular de más de 10 capas de células, a lo que se le ha llamado «mango mieloide ampliado» *(expanded myeloid cuff)*[5,19]. En la mayoría de los pacientes también se encuentra incrementada la granulopoyesis de eosinófilos y basófilos. Aunque los megacariocitos pueden estar disminuidos (hasta en 30% de los casos), por lo general hay incremento de megacariocitos con numerosas formas pequeñas (megacariocitos enanos) e hipolobulados, que en ocasiones son mucho más evidentes

Tabla 2. Resumen

	Leucemia mieloide crónica: – Hipercelularidad (del 90% o más) con marcada proliferación granulocítica en todos sus estadios de maduración. – Relación mieloide:eritroide 10-20:1. – < 5% de blastos (en la fase acelerada 5-10% de blastos). – Incremento de megacariocitos con numerosas formas pequeñas (megacariocitos enanos) e hipolobulados. – Macrófagos tipo pseudo-Gaucher. – Fibrosis variable (grado 0 a 2).
	Policitemia vera: – Proliferación predominante de precursores eritroides. – Megacariocitos dispersos de diversos tamaños (pequeños, medianos y grandes), agrupados formando cúmulos intertrabeculares o paratrabeculares. – Fibrosis reticulínica grado 0 a 1. – Dilatación sinusoidal.
	Trombocitemia esencial: – Leve aumento de eritropoyesis y granulopoyesis. – Megacariocitos con formas grandes con hiperlobulación nuclear en forma de «cuernos de ciervo». – Acúmulos paratrabeculares de megacariocitos, cercanos a sinusoides o dispersos. – Fibrosis reticulínica grado 0 o 1.
	Mielofibrosis primaria: – Proliferación acentuada de las líneas granulocítica (desviación a la izquierda) y megacariocítica. – Disminución y/o detención en la maduración de los precursores eritroides. – Megacariocitos displásicos, con variación en tamaño, plegamiento nuclear acentuado y aberración en la relación núcleo:citoplasma. – Fibrosis reticulínica variable de grado 0 a 1 (fase prefibrótica) a acentuada, grado 3

por medio de inmunomarcación con CD61 o CD42b. Hay casos en donde los megacariocitos son tan numerosos que algunos autores los han designado como «TE cromosoma Ph1+»[32]. Es poco frecuente encontrar micromegacariocitos como los hallados en la mielodisplasia[33]. En la mayoría de los pacientes está disminuida la eritropoyesis y a excepción de los micromegacariocitos, las características displásicas en la hematopoyesis en la fase crónica son poco frecuentes (Fig. 6A). Hasta en el 70% de los casos de LMC, puede haber macrófagos semejantes a las células de Gaucher (células pseudo-Gaucher), que algunos investigadores han propuesto como dato de buen pronóstico y posibles indicadores de mayor supervivencia[34] (Fig. 6B). Estos macrófagos presentan en su citoplasma restos de células fagocitadas y su citoplasma adquiere un aspecto fibrilar birrefringente o de aspecto «estriado», que se hace más evidente por medio de la tinción de PAS. La fibrosis reticulínica es variable, de moderada (grado 2) a acentuada (grado 3), particularmente en casos avanzados. Las trabéculas óseas por lo general son gruesas e irregulares y en casos avanzados puede haber osteoesclerosis. En la fase acelerada de la LMC los blastos en MO son entre 10 y 19% y puede haber cambios displásicos en las tres series hematopoyéticas, así como proliferación megacariocítica prominente, con

micromegacariocitos y formas hipolobuladas. En la fase blástica hay más de 20% de blastos en la MO y estos forman conglomerados de más de 20 blastos en el espacio intertrabecular[19].

Cuando la ruptura del *BCR* ocurre en la llamada m-bcr (*minor*-bcr), la proteína de translación del RNA quimérico, producida por la fusión *BCR/ABL*, es una proteína de 190 kD de peso molecular, conocida como p190 (p190 *BCR-ABL*). Estos casos son poco frecuentes, y se acompaña típicamente de monocitosis marcada y puede también haber ausencia de basofilia y esplenomegalia[5,19]. Es importante mantener en mente que estos casos pueden simular leucemia mielomonocítica crónica y pueden ser resistentes al tratamiento con imatinib[19,35]. Si la ruptura del *BCR* es en la llamada µ-bcr (micro-bcr) se produce una proteína de 230 kD, y se manifiestan con maduración neutrofílica prominente[5,19].

Resumen

Las NMP son un grupo heterogéneo que comparten muchas características histológicas, por lo cual un diagnóstico específico requiere integración de características clínicas, moleculares e histopatológicas (Tabla 2). En todas las NMP la MO es típicamente hipercelular y la hiperplasia megacariocítica y la dismegacariopoyesis es característica usual en este tipo de neoplasias. La hipervascularidad, fibrosis reticulínica y osteoesclerosis también se observan con frecuencia. Los hallazgos en la MO tienden a cambiar con el transcurso del tiempo, con incremento de la dismielopoyesis, aumento de blastos, fibrosis y osteoesclerosis. Algunos casos se pueden transformar en SMD o en leucemia aguda ya sea mieloide o linfoide. El papel del patólogo es fundamental para el diagnóstico de las NMP, pero es importante reconocer que el diagnóstico histopatológico debe ir de la mano de la clínica y resultados de laboratorio, al momento de clasificar estas neoplasias.

Bibliografía

1. Madelung AB, Bondo H, Stamp I, et al. World Health Organization-defined classification of myeloproliferative neoplasms: morphological reproducibility and clinical correlations--the Danish experience. Am J Hematol. 2013;88:1012-6.
2. Stein BL, Gotlib J, Arcasoy M, et al. Historical views, conventional approaches, and evolving management strategies for myeloproliferative neoplasms. J Natl Compr Canc Netw. 2015;13:424-34.
3. Dameshek W. Some speculations on the myeloproliferative syndromes. Blood. 1951;6:372-5.
4. Steensma DP. The chronic myeloproliferative disorders: An historical perspective. Curr Hematol Rep. 2003;2:221-30.
5. Vardiman JW, Thiele J, Aber DA, et al. The 2008 revision of the World Health Organization (WHO) classification of myeloid neoplasms and acute leukemias: Rationale and important changes. Blood. 2009;114:937-51.
6. Thiele J. Philadelphia Chromosome-Negative chronic myeloproliferative disease. Am J Clin Pathol. 2009:132:261-80.
7. Kortezky GA. The legacy of the Philadelphia chromosome. J Clin Invest. 2007;117:2030-2.
8. Zhang SP, Li H, Lai RS. Detection of JAK2 V617F mutation increases the diagnosis of myeloproliferative neoplasms. Oncol Lett. 2015;9:735-8.
9. Hajdu SI. The Discovery of Blood Cells. A Note from History. Ann Clin Lab Sci. 2003;33:237-8.
10. Izaguirre-Ávila R. El descubrimiento de las plaquetas. Rev Biomed. 1997;8:197-208.
11. Cooper B. The origins of bone marrow as the seedbed of our blood: from antiquity to the time of Osler. Proc (Bayl Univ Med Cent). 2011;24: 115-8.
12. Bittencourt RI, Vassallo J, Chauffaille M de L, et al. Philadelphia-negative chronic myeloproliferative neoplasms. Rev Bras Hematol Hemoter. 2012;34:140-9.
13. Pozdnyakova O, Hasserjian RP, Verstovsek S, Orazi A. Impact of Bone Marrow Pathology on the Clinical Management of Philadelphia Chromosome-Negative Myeloproliferative Neoplasms. Clin Lymphoma Myeloma Leuk. 2015;15:253-61.
14. Ortiz-Hidalgo C, Lara Torres CO. Interpretación de la biopsia de médula ósea: El informe histopatológico básico. Rev Latinoamer Patol. 2004;42:39-49.
15. Kremer M, Quintanilla-Martínez L, Nährig J, von Schilling C, Fend F. Immunohistochemistry in bone marrow pathology: a useful adjunct for morphologic diagnosis. Virchows Arch. 2005;447:920-37.
16. Thiele J, Kvasnicka HM, Facchetti F, Franco V, van der Walt J, Orazi A. European consensus on grading bone marrow fibrosis and assessment of cellularity. Haematologica. 2005;90:1128-32.
17. Michiels JJ, De Raeve H, Hebeda K, et al. WHO bone marrow features and European clinical, molecular, and pathological (ECMP) criteria for the diagnosis of myeloproliferative disorders. Leuk Res. 2007;31:1031-8.
18. Barbui T, Thiele J, Vannucchi AM, Tefferi A. Rethinking the diagnostic criteria of polycythemia vera. Leukemia. 2014;28:1191-5.
19. Sun T. BCR-ABL1 negative myeloproliferative neoplasia. En: Flow cytometry, immunohistochemistry and molecular genetics for hematologic neoplasms. 2a ed. Lippincot Williams & Wilkins; 2012. pp. 69-77.
20. Kim SY, Im K, Park SN, Kwon J, Kim JA, Lee DS. CALR, JAK2, and MPL Mutation Profiles in Patients with Four Different Subtypes of Myeloproliferative Neoplasms: Primary Myelofibrosis, Essential Thrombocythemia, Polycythemia Vera, and Myeloproliferative Neoplasm, Unclassifiable. Am J Clin Pathol. 2015;143:635-44.
21. Cashell AW, Buss DH. The frequency and significance of megakaryocytic emperipolesis in myeloproliferative and reactive states. Ann Hematol. 1992;64:273-6.
22. Thiele J, Kvasnicka HM, Zankovich R, Diehl V. Relevance of bone marrow features in the differential diagnosis between essential thrombocythemia and early stage idiopathic myelofibrosis. Haematologica. 2000;85:1126-34.
23. Pozdnyakova O, Rodig S, Bhandarkar S, Wu K, Thiele J, Hasserjian R. The importance of central pathology review in international trials: a comparison of local versus central bone marrow reticulin grading. Leukemia. 2015;29:241-4.
24. Thiele J, Kvasnicka HM, Tefferi A, et al. Primary myelofibrosis: En: Sweldon SH, Campo E, Harris NL, et al. eds. WHO classification of Tumors of Hematopoyetic and Lymphoid Tissues. 4.ª ed. Lyon, France: IARC Press; 2008. pp. 44-7.
25. Kreipe H, Büsche G, Bock O, Hussein K. Myelofibrosis: molecular and cell biological aspects. Fibrogenesis Tissue Repair. 2012;5(Suppl 1): S21-6.
26. Kuter DJ, Bain B, Mufti G, Bagg A, Hasserjian RP. Bone marrow fibrosis: pathophysiology and clinical significance of increase bone marrow stromal fibres. Br J Haematol. 2007;139:351-62.
27. Campregher PV, Santos FP, Perini GF, Hamerschlak N. Molecular biology of Philadelphia-negative myeloproliferative neoplasms. Rev Bras Hematol Hemoter. 2012;34:150-5.
28. Campregher PV. Does angiogenesis matter in primary myelofibrosis? Rev Bras Hematol Hemoter. 2014;36:311-2.
29. Malhotra J, Kremyanskaya M, Schorr E, Hoffman R, Mascarenhas J. Coexistence of myeloproliferative neoplasm and plasma-cell dyscrasia. Clin Lymphoma Myeloma Leuk. 2014;14:31-6.
30. Medinger M, Passweg J. Angiogenesis in myeloproliferative neoplasms, new markers and future directions. Memo. 2014;7:206-10.
31. Kitamura T, Inoue D, Okochi-Watanabe N, et al. The molecular basis of myeloid malignancies. Proc Jpn Acad Ser B Phys Biol Sci. 2014;90:389-404.
32. Cervantes F, Urbano-Ispizua A, Villamor N, et al. Ph-positive chronic myeloid leukemia mimicking essential thrombocythemia and terminating into megakaryoblastic blast crisis: report of two cases with molecular studies. Leukemia. 1993;7:327-30.
33. León-Martínez G, Ortiz-Hidalgo C. Utilidad de la biopsia de médula ósea en el diagnóstico de síndromes mielodisplásicos. Patología Rev Latinoam. 2015;53:55-67.
34. Büsche G, Majewski H, Schlué J, et al. Frequency of pseudo-Gaucher cells in diagnostic bone marrow biopsies from patients with Ph-positive chronic myeloid leukaemia. Virchows Archiv. 1997;430:139-48.
35. Pardanani A, Tefferi A, Litzow MR, et al. Chronic myeloid leukemia with p190BCR-ABL: prevalence, morphology, tyrosine kinase inhibitor response, and kinase domain mutation analysis. Blood. 2009;114:3502-3.